Адам анатомиясы

ИЛЛЮСТРАЦИЯЛАНҒАН ОҚУЛЫҚ

Тірек-қимыл аппараты

РАН академигі
Л.Л. Колесников
редакциясымен

Қазақ тіліндегі
авторластырылған
аудармашылар
м.ғ.д., профессор
А.Б. Аубакиров,
м.ғ.к., профессор
Ф.М. Сулейменова

ТОМ
1

ИЗДАТЕЛЬСКАЯ ГРУППА
«ГЭОТАР-Медиа»

Анатомия человека

ИЛЛЮСТРИРОВАННЫЙ УЧЕБНИК

В трех томах

Том 1

Опорно-двигательный аппарат

Под редакцией
академика РАН Л.Л. Колесникова

Министерство образования и науки РФ

Рекомендовано ГБОУ ВПО «Первый Московский государственный медицинский университет имени И.М. Сеченова» в качестве учебника для студентов учреждений высшего профессионального образования, обучающихся по специальностям «Лечебное дело», «Педиатрия» по дисциплине «Анатомия»

Регистрационный номер рецензии 009 от 15 января 2014 года
ФГАУ «Федеральный институт развития образования»

Адам анатомиясы

ИЛЛЮСТРАЦИЯЛАНҒАН ОҚУЛЫҚ

3 томдық

Том 1

Тірек-қимыл аппараты

РАН академигі Л.Л. Колесников
редакциясымен

Қазақ тіліндегі авторластырылған
аудармашылар
м.ғ.д., профессор А.Б. Аубакиров,
м.ғ.к., профессор Ф.М. Сулейменова

Мәскеу
ИЗДАТЕЛЬСКАЯ ГРУППА
«ГЭОТАР-Медиа»
2015

УДК 611.7(075.8)(084.1)
ББК 28.706я73-1+54.18я73-1
А64

03-KZT-1351

Авторлар ұжымы:
Гайворонский Иван Васильевич — медицина ғылымдарының докторы, профессор, Санкт-Петербург мемлекеттік университеті морфология кафедрасының меңгерушісі (СПбМУ), Үкіметтің білім беру саласындағы сыйлығының лауреаты;
Колесников Лев Львович — медицина ғылымдарының докторы, профессор, РАН академигі, А.И. Евдокимов атындағы Мәскеу мемлекеттік медицина-стоматологиялық университеті анатомия кафедрасының меңгерушісі (А.И. Евдокимов атындағы ММСУ);
Ничипорук Геннадий Иванович — медицина ғылымдарының кандидаты, СПбМУ медициналық факультеті морфология кафедрасының доценті;
Филимонов Владимир Иванович — медицина ғылымдарының докторы, Ярославль мемлекеттік медициналық академиясының оперативті хирургия және топографиялық анатомия кафедрасының меңгерушісі (ЯММА);
Цыбулькин Александр Григорьевич — медицина ғылымдарының докторы, А.И. Евдокимов атындағы ММСУ адам анатомиясы кафедрасының профессоры;
Чукбар Александр Владимирович — медицина ғылымдарының докторы, А.И. Евдокимов атындағы ММСУ адам анатомиясы кафедрасының профессоры;
Шилкин Валентин Викторович — медицина ғылымдарының докторы, ЯММА адам анатомиясы кафедрасының профессоры.

РАН академигі *Колесников Л.Л.* редакциясымен.

Қазақ тіліндегі авторластырылған аудармашылар:
Аубакиров Ашим Болатович — медицина ғылымдарының докторы, профессор, «Астана медицина университеті» АҚ, ОПХ мен адам анатомиясы кафедрасының меңгерушісі;
Сулейменова Фатима Машимовна — медицина ғылымдарының кандидаты, профессор, «Астана медицина университеті» АҚ, ОПХ мен адам анатомиясы кафедрасы оқу ісінің меңгерушісі.

А64 **Адам анатомиясы** : иллюстр. оқулық : 3 томдық : Т. 1. Тірек-қимыл аппараты / И. В. Гайворонский, Л. Л. Колесников, Г. И. Ничипорук, В. И. Филимонов, А. Г. Цыбулькин, А. В. Чукбар, В. В. Шилкин; Л. Л. Колесников редакциясымен ; қазақ тіліндегі авторластырылған аудармашылар А. Б. Аубакиров, Ф. М. Сулейменова. — М. : ГЭОТАР-Медиа, 2015. — 416 б. : ил.
ISBN 978-5-9704-3308-9 (Т. 1)
ISBN 978-5-9704-3306-5 (жалпы)

Ұсынылған басылым өте жақсы иллюстрацияланған және адам анатомиясына қатысты заманауи көзқарастармен толықтырылған атлас болып табылады.

Басылымда анатомияның негізінен адам құрылымын терендете оқытуды және алынған білімді практикалық медицинада қолдануды көрсететін классикалық анатомиялық суреттер мен заманауи медициналық визуализациялар топтастырылған. Оқулықта секциялық және сәулелік анатомияның негізгі анатомиялық түсініктері (900-ден астам сурет, рентген түсірілімдерін, компьютерлі және магниттірезонансты томограммалар, ультра дыбыстық зерттеулерді қоса) берілген, оларсыз заманауи медициналық диагностикалық суреттерді қабылдау мүмкін емес. Кітаптың мазмұны медициналық жоғарғы оқу орындарының адам анатомиясы бағдарламасына толық сәйкес келеді. I томда тірек-қимыл аппаратының (қаңқа, сүйектер қосылыстары, бұлшықеттер) құрылысы қарастырылған. Анатомиялық терминдер қазақ, латын, орыс және ағылшын тілдерінде берілген.

«Адам анатомиясы» оқулығы жоғарғы оқу орындарының «Жалпы медицина» мамандығы бойынша білім алатын студенттеріне арналған.

УДК 611.7(075.8)(084.1)
ББК 28.706я73-1+54.18я73-1

ISBN 978-5-9704-3308-9 (Т. 1)
ISBN 978-5-9704-3306-5 (жалпы)

АЛҒЫ СӨЗ

Суретті, тиянақты, толық және түсінікті материалы бар оқу жоспары аясында анатомия негіздерін толыққанды түсіндіретін оқулық жазу идеясы жаңалық емес.

Дәстүрлі түрде оқулық көптомдық анатомиялық атластармен толықтырылып отырды және қалың және ауыр, тура мағынасында, фолианттармен сәйкестендіріледі. Үй жағдайында адам анатомиясын оқу үшін осындай жинақтың болуы әбден ыңғайлы, бірақ аудиториялық және аудиториядан тыс дайындықтар үшін ол уақыт алатын және ыңғайсыз болып табылады. Үлкен формат және томдардың ауырлығы оларды қолдануды төмендетеді.

Үлкен оқу материалдарын біртомдық оқулыққа сыйғызу әркашан визуалды қатардың зардап шегумен, немесе қабылдауды қиындататын және қосымша материалдарды талап ететін мазмұнының жеңілдеуімен қатар жүрді.

Беріліп отырған иллюстрацияланған оқулық — бір уақытта оқулық та, анатомиялық атлас та болып табылатын жинақы үштомдық басылым. Үш томдық басылым үш семестрлі оқу бағдарламасына ыңғайлы және әр семестрдің оқу материалын тиянақты мазмұндауға мүмкіндік береді.

Авторлар «Адам анатомиясы» пәнін оқытуда дәстүрлі формасы мен методологиясын сақтап қалуға тырысты. Оқулықтың бірінші томы анатомия тарихын, адам организмінің құрылымдық ұйымдастырылуын және тірек-қимыл аппараты ағзаларын қамтиды. Екінші том спланхнология мен жүрек-қан тамыр жүйесіне, үшінші том жүйке жүйесі мен сезім мүшелеріне арналған.

Адам анатомиясын оқу пәні оны оқу барысында еш өзгермеген. Бірақ жаңа клиникалық мәліметтер мен анатомиялық терминологияны әрдайым жетілдіру арқасында оқу материалынын мазмұнын толықтырып, оқулықтар мен оқу материалдарына өзгерістер енгізіліп, иллюстрацияланатын материалдарға тексеру жүргізіп, оқу акценттерін өзгертіп отыру қажет.

Аталған басылыммен жұмыс істей отырып, қажеттілік және толықтылық принципі бойынша авторлар мәтіндер мен иллюстрациялардың үйлесімділігін табуға тырысты. Мәтіндер мен иллюстрациялар бірінші рет тең пропорцияларда берілген — оқулық көлемінің жартысы суреттермен қамтылған.

Басылымның артықшылығы — суреттердің толыққанды болуы, олардың мөлшерінің атластардағыдай барлық бетті қамтитын жеткілікті үлкендігі. Оқулықтарға сай дәстүрлі сандық түсіндірмелер толық латын терминдерімен алмастырылған, олар оқулықтан бас алмай бір уақытта құрылымдардың орналасуы мен олардың анатомиялық атауларын оқуға мүмкіндік береді. Қазақ тілдегі эквиваленттерін халықаралық латын терминологияға сәйкес мәтіндерден, алғашқы кіріспелері латын және қазақ тілдерінде берілетінін табуға болады.

Анатомиялық терминдерді іздестіруге латын және қазақ тілдері эквиваленттерінің пәндік нұсқаушысы көмектеседі. Анатомиялық терминдер латын, қазақ, орыс және ағылшын тілдерінде берілген және халықаралық терминология және орыс тіліндегі эквиваленттердің ресми тізімімен сәйкес берілген (2003).

Клиницистердің нақты эпоним (анатомиялық құрылымның оны бірінші сипаттаған адам атымен аталуы, мысалы, мюллер өзегі, алдыңғы дугласов кеңістігі) ұстанымдарына қарамастан, біз медициналық ортада анатомиялық терминдердің бекітілуі мен нақтылануы мақсатында оларды қолданудан бас тарттық.

Оқулықтың жетістігі көбіне иллюстрациялармен көрінетінін білгендіктен, біз барынша қанық, ашық, түсінікті және мәліметті, әсерлі суреттер беруге тырыстық. Біз қабылдауды қиындататындықтан, суреттерде барлық көрінетін құрылымдарды көрсетуге тырыспадық және негізгі түбірлерін көрсетіп қайталамауға тырыстық.

Клиникалық практикаға визуализацияның заманауи құрылымдарын жергілікті енгізу, сабақ берудегі акценттерді өзгертеді, қабаттық кесінділер арқылы анатомиялық бөлшектермен танысу мақсатын қояды. Оқуды қиындатпай, біз сәулелі анатомияны рентген суреттері және ультра дыбыстық зерттеу, компьютерлік рентген және магнит-резонансты зерттеулер нәтижелерімен толықтыра отырып, қолданыстағы клиникалық визуализациялардың көлемін ұлғайттық.

Оқулықтың мазмұны медициналық жоғарғы оқу орындарының «Жалпы медицина» мамандықтары бойынша оқитын студенттерге арналған анатомия пәні бағдарламасына толығымен сәйкес келеді.

Оқулық студенттерге арнап жазылған, бірақ еш күмәнсіз ғылыми ортада клиницистер мен ғылыми жұмысшылар арасында қолданыс табады және олар бұл басылымды анатомиялық терминдер мен оларға түсініктемелердің бірден-бір сөздік ретінде қолдана алады. Иллюстрациялық суреттердің көптігі терминдерді анатомиялық ағзаларға немесе аймақтарға проекция жасауға, ал мәтіндер қажетті мәліметтерді алуға мүмкіндік береді.

Авторлар адам анатомиясын түсіндіруде «алтын кескін» таптық және ол өзінің құндылығын уақыт өте келе жоғалтпайды деп үміттенеді.

Лев Львович Колесников,
Ресей ғылым академиясының академигі

ЖАЛПЫ БӨЛІМ

ПӘННІҢ МАЗМҰНЫ

Адам анатомиясы (гр. *anatemno* — кесемін) — ағзалар құрылысы, адам организмінің ағза және бөлік жүйесі туралы ғылым. Ғылым даму тұрғысынан, қызметтік мүмкіндіктері мен қоршаған ортамен үнемі қарым-қатынас тұрғысында қарастырылады.

Адам анатомиясы маңызды биологиялық ғылым бөлімі — морфологияға жатады. Морфология — адам организмінің қалыпты және патологиялық жағдайдағы құрылыс пен құрылым кешені туралы ғылым. Морфологиялық ғылымдарға **сипаттаушы (қалыпты)** анатомия, функционалдық (замануи) анатомия, жаска байланысты анатомия, эксперименталды анатомия, гистология, цитология, хирургтар үшін топографиялық анатомия, суретшілер үшін пластикалық (рельефті) анатомия, салыстырмалы анатомия және патологиялық анатомия жатады. Анатомияның, ғылым ретінде, міндетіне ішкі құрылымды, құрылысты зерттеу, ішкі ағзаларды және жыныстық, жастық, жеке (индивидті) ерекшеліктеріне байланысты бір-бірімен қарым-қатынасын зерттеу жатады.

Адам организмінің құрсақ ішілік дамуын **эмбриология** зерттейді. Осы ғылым жалпы адам ағзасы мен денесі түзілу механизмі және тірі организмдердің құрылымдық жетілу жолын түсінуге мүмкіндік береді. Индивидтің бүкіл өмір бойы даму тарихы **онтогенез** (*onthos* — дара) түсінігін береді.

Адам денесі дамуын туылғаннан кейін де жалғастырады: өседі, ағзаның құрылысы мен пішіні өзгереді, оның орналасуы және қарым-қатынасы өзгереді. Туылғаннан кейінгі адам организмінің анатомиялық құрылымының заңдылықтарын **жас ерекшелігі анатомиясы** зерттейді. Әйел және ер ағзасы құрылымының өзгешеліктері жыныстық диморфизм белгілерін зерттеуді кажет етеді (гендерлік ерекшелік).

Бір жастық топтағы адамдардың ағза құрылымында, пішінінде, орналасуында жеке ерекшеліктері болады. Бір жағынан, жеке-дара өзгешеліктер құрсақ ішілік дамудың бастама сатысына, ағзалар дамуы жылдамдығына және пайда болу уақытына байланысты болып келеді. Сонымен қатар, жеке-дара өзгешеліктер туылғаннан кейінгі адамның өмір жағдайына да байланысты. Антропология пәні болып табылатын әлеуметтік факторлар әсерін ескеру кажет, ол адамның эволюциялық дамуын зерттейді.

Ағза қызметі құрылысына байланысты болғандықтан, адам анатомиясын жеке ағзалардың (**функциялық анатомия**) функциялық ерекшеліктері тұрғысында зерттеген дұрыс.

Анатомия ғылым ретінде ортақ қызығушылықтары бар өзге ғылымдармен байланысты. Мысалы, гистология, молекулярлы биология, эмбриология, салыстырмалы анатомия, антропология және т.б. Анатомия пәні өзге де теориялық және клиникалық пәндер негізін құрайтын медициналық білім жүйесіндегі іргелі пән.

Ауру себебінен туындаған өзгерістерді түсіну үшін адам организмінің құрылысы мен қызметін білу маңызды болғандықтан, адам анатомиясы физиологиямен (тірі организмнің қызметтік сипаттамасы туралы ғылым) бірге медицинаның теориялық негізін құрайды. Осы

себепті теориялық және тәжірибелік медицинаның анатомиялық кателіктерін қарастыратын **қолданбалы** немесе **клиникалық анатомия** маңызды бағыттардың бірі болып табылады. Қолданбалы анатомия хирургиялық, стоматологиялық, нейрохирургиялық және т.б. болуы мүмкін.

Адам организмін зерттеуде қойылған міндеттерге байланысты жүйелік, топографиялық, пластикалық анатомияны бөледі.

Жүйелік анатомия ағзаның жүйе бойынша құрылысын, пішінін, орналасуын, қарым-қатынасын және дамуын сипаттайды. Жүйелік анатомияға жатады: остеология — сүйектер туралы ғылым, миология — бұлшықет туралы ғылым, спланхнология — ішкі ағза туралы ғылым, ангиология — қан тамыр жүйесі туралы ғылым, неврология — жүйке жүйесі туралы ғылым, эндокринология — ішкі секреция бездері туралы, эстезиология — сезім мүшелері туралы ғылым.

Топографиялық анатомия ағзалардың құрылысын, пішінін, орналасуын және денедегі қабат бойынша бір-бірімен қатынасын зерттейді.

Пластикалық анатомия — адам денесінің сыртқы пішіні, статикасы мен динамикасын зерттейді. Пластикалық анатомия бейнелеу өнерінде көркем сурет, сурет өнері, мүсін өнерінде қызмет атқарады.

ҚЫСҚА ТАРИХИ ОЧЕРК

Анатомия — көне ғылымдардың бірі. Адам мәдениетінің материалды ескерткіштері анатомиялық дәйектердің өте ертеде пайда болғанын дәлелдейді. Көне Мысырдың өзінде мәйіттерді бальзамдау салт-жораларымен байланысты кейбір ағзалардың адам денесінде орналасуы және кейбір қызметтері сипатталған.

Анатомиялық терминологияны жасаған Көне Грекия ғалымдарының медицина мен анатомия дамуында қосқан үлесі аса зор. Грек медицинасы мен анатомиясының аса көрнекті өкілдері Гиппократ, Аристотель және Геофил болды.

Гиппократ (б.э.д. 460–377 жж.) — өте атақты дәрігерлік мектеп орналасқан Кос аралында медициналық білім алған. Кейін Афинада өмір сүрген, көп саяхаттаған. Гиппократтың анатомия мен медицинадағы еңбектері бізге «Гиппократ жинақтары» түрінде жетті.

Аристотель (б.э.д. 384–322 жж.) — атақты грек ойшылы. Көптеген еңбектер қалдырды. «Жануарлар тарихы», «Жануарлар бөліктері туралы», «Жануарлар пайда болуы туралы» және т.б.

Герофил (б.э.д. 304 ж. дүниеге келген) Александрияда медицинамен айналысқан. Ол сол уақыттағы анатомиялық дәйектерді біріктірді және оған дейінгі белгісіз болып саналған ми қарыншаларын, ми қабаттарын, қан тамырлық өрімдерді, бас миының қатты қабығының венозды қуыстарын, он екі елі ішекті, еркектік безді, шәуеттік көпіршікті және т.б. сипаттады.

Көне Рим медицина мен анатомиясының жарық өкілі Гален болды.

Клавдий Гален (б.з. 131–210 жж.) — философия, логика, математика, медицина бойынша түрлі сұрақтарды қарастырған еңбектер авторы. «Анатомиялық зерттеу», «Адам дене бөліктерінің міндеттері туралы» (орыс тіліне аударылған және 1971 жылы жарық көрген). Гален тәжірибелік медицинада физиология мен анатомиядан алынған білім маңыздылығын болжаған. Ол анатомияға көптеген жаңалықтар енгізді: омыртқа жотасы мен арқа бұлшықеттерін, артериялардың үш қабығын, бас миының төрт төмпешігін, бас жүйкесінің жеті жұбын, үлкен ми тамырын сипаттайды. Галеннің анатомиялық шығармалары 13 ғасыр бойы анатомиялық түсінік негізін құрады.

Ортағасырда Гиппократ пен Гален еңбектеріне көп назар аударылды. Осы уақытта Шығыстың көрнекті дәрігері және ғалымы, Еуропада Авиценна деген есіммен танылған Ибн Сина көріне бастады.

Абу Али Ибн Сина (б.э. 930–1037 жж.) — Бұхара жанындағы Афшанна тұрағында дүниеге келген. Ол Бұхарада білім алған және

медициналық тәжірибесін бастаған. Кейін Хорезмде және Иранда сарай дәрігері болған. Ибн Синаның 40 рет түрлі мемлекеттерде басылымға берілген, аса маңызды еңбегі «Дәрігерлік ғылым каноны» болып табылады. Авиценна еңбегі бірнеше жүзжылдықтар бойы дәрігерлердің аса қажетті, қолданбалы кітабына айналды.

Келесі ғасыр әдебиет пен өнерге көңіл аудартар, ұлы ғылыми жаңалықтарға толы, тарихқа Қайта өрлеу дәуірі (Ренессанс) атымен енген ғасыр болды. Бұл заманда көптеген ғалымдар анатомияға елеулі үлес қосты, әсіресе Қайта өрлеу дәуірінің аса көрнекті қайраткерлері Леонардо да Винчи және Андрей Везалий.

Леонардо да Винчи (1459–1519) — анатомияға орасан зор үлес қоскан, техника, механика, математикамен айналысқан талантты суретші және ғалым. Адам денесін зерттеу мақсатында мәйіттен препараттарды бірінші болып жасаған. Түсініктемелік белгілермен көптеген анатомиялық суреттер қалдырған. Бұлшықеттер жіктемесі мен функциясын жазған, механика заңдарын пайдалана отырып, қалқанша безін ашқан және сипаттаған, омыртқа жотасының иілімдерін назарға ұсынды.

Андрей Везалий (1514–1594) анатомия реформаторы саналады. Ол Падуандық университетте анатомия профессоры болған, мәйіттерді ашып, препараттар дайындаған, сүйектер, бұлшықеттер, ағзаларға қан тамырлар және жүйкелер суреттерін салған. 1538 жылы Везалидің «Анатомиялық таблицалар» атты шағын анатомиялық атласы жарық көрді. Ол мәйіттерді, препараттады, сонымен қатар тек мәйітті ашу кезінде анықталған деректерді сипаттады және суреттеді. 1543 ж Базельде жарық көрген және 1950–1954 жж орыс тілінде басылған «Адамның дене құрылысы туралы» еңбегі оның көп жылдар бойғы талмас еңбегінің нәтижесі. Осы еңбек арқылы схоластикалық анатомияға жойқын соққы берілді және келесі жүзжылдыққа бағыт берді.

XVII ғ. анатомияда бірнеше ірі жаңалық ашылды. 1628 ж анатомияның функциялық бағытының негізін қалай отырып, **В. Гарвей** (1578–1657) үлкен және кіші қан айналым шеңберін және оның негізгі заңдылықтарын сипаттады.

Г. Азелли (1581–1626) ішектің лимфа тамырларын, **И. Ван Горн** (1621–1670) кеуде лимфа тармағын, **М. Мальпиги** (1628–1694) қан капиллярларын ашты.

Осы ғасырда ғалымдар микроскопты қолдана отырып, ішкі ағзалар құрылысын зерттеуді бастады.

XVIII ғ. Ресейде медицина қарқынды дамыды. 1706 ж. Мәскеуде әскери госпитальда дәрігер **Николай Бидлоо** басқарған бірінші дәрігерлік мектеп болды. 1715 ж осы тектес дәрігерлік мектептер Петербургтегі құрлықтық және теңіздік госпитальда, 1717 ж. Кронштадта теңіздік госпитальда, 1733 ж. Товровта және Архангельскте ашылды. 1755 ж М.В. Ломоносов бастамасымен Мәскеу университеті, ал 1798 ж. Петербургте медициналық-хирургиялық академияның іргетасы қаланды.

Медициналық мектеп мекемелерінде оқытуға, әсіресе анатомияны оқытуға баса назар аударылды.

М.И. Шеин (1712–1762) — алғашқы орыс тіліндегі анатомиялық терминологияны ойлап тапқан, Санкт-Петербургтегі теңіз флоты госпиталінің бас дәрігері. Ол 1744 ж Анатомиялық атласты, ал 1757 ж. Анатомиядан орыс тіліндегі алғашқы оқулықты басып шығарды. Студенттер анатомияны оқу кезінде мәйіттерді препараттаған.

Н.М. Максимович-Амбодик, Кронштадтық теңіз флоты госпиталінде дәрігерлік мектеп мұғалімі болып істеп жүріп, 1793 ж. Медициналық бірлестіктің құрметті мүшесі ретінде «Анатомиялық-физиологиялық сөздік» басып шығарды.

XIX ғ. бірінші жартысында Медициналық-хирургиялық академияның профессоры **П.А. Загорский** (1764–1846) — көрнекті орыс анатомы. 1802 ж П.А. Загорский бірінші анатомиядан орыс тілінде анатомиялық терминология жасауда М.И. Шеинның жұмысын жалғастырды. П.А. Загорский М.В. Ломоносовтың ізін жалғастырып, эволюциялық

теорияға жақын, организм дамуына материалистік көзқарастарын білдірді. Ол алғашқы орыс анатомиялық мектебін құрды.

Хирургиялық анатомия сұрақтарын қарастырған, медикохирургиялық академия профессоры, аса ірі анатом және хирург **И.В. Буялский** (1789–1866) болды. «Ірі артерияларды байлау операциясын түсіндіретін анатомиялық-хирургиялық кестелер» (1828), «Жарықтардың анатомо-патологиялық және хирургиялық кестесі» (1835) (Х.Х. Саломон, А.П. Савенкомен бірге).

«Несеп тастарын жою операцияларын түсіндіретін анатомиялық-хирургиялық кесте» (1852) еңбектерін дайындап, басып шығарды.

Н.И. Пирогов (1810–1881) — ағзалар қарым-қатынасын анықтауға мүмкіндік берген, қатырылған мәйіттерді кесу арқылы анатомиядағы жаңа зерттеу әдіс — «мұзды скульптурасын» енгізген, хирургия кафедрасы мен госпиталді хирургия клиникасын басқарған, көрнекті хирург, анатом және қоғам қайраткері. Пироговтың «Артериялық өзек пен шандырлардың хирургиялық анатомиясы (1837)», «Қолданбалы адам анатомиясының толық курсы» (1843–1859), «Қатырылған адам денесін үш бағытта кескілеу арқылы құралған топографиялық анатомия» (1851–1859) және т.б. көрнекті еңбектері бар. Ол клиникалық мәселелер шешімін табу үшін жануарлар мен мәйіттерге тәжірибе жасағандардың алғашқысы.

XIX ғ. соңында анатомияда негізгі деректерді жинау аяқталды. Ғалымдар патологиялық үдерістер кезіндегі ағзалардағы анатомиялық қатынас өзгерісін, дене құрылымына сыртқы фактордың, өмір жағдайының, физикалық жаттығулардың әсерін зерттеуге, жеке, жыныстық және жас ерекшелігі өзгерістерін анықтауға, адам организмі құрылымының заңдылықтарын зерттеуге көшті.

П.Ф. Лесгафт (1837–1909) қоршаған ортаның организм дамуына, құрылысына, пішініне әсерін зерттеген Қазан университетінің профессоры, кейінірек «кафедрасыз профессор». Ол өз зерттеулерін «Теориялық анатомия негізі» (1892) және «Адам анатомиясы» (1895–1896) еңбектерінде көрсетті. П.Ф. Лесгафт — дене тәрбиесі ғылымы негізін салушы.

Д.Н. Зернов (1843–1917), бас миы құрылымы зерттеуін және анатомия оқулығын жариялаған Мәскеу университетінің профессоры.

XIX ғ. бірінші жартысында ғылымға үлкен үлес қосқан көптеген көрнекті ғалымдар пайда болды.

В.П. Воробьев (1876–1937) жүйке жүйесін ерекше әдіс арқылы макро және микроскопты зерттеу әдісі арқылы автономды жүйке жүйесі өрімдерінің анатомиясы туралы жаңа мәліметтер алған Харьков медицина институтының профессоры. Ол өз елінде адам анатомиясы атласын жасады.

В.Н. Шевкуненко (1872–1952), хирургияда маңызы бар адам ағзалары мен жүйесіндегі жеке анатомиялық өзгешеліктерін анықтаған Ленинград әскери медициналық академиясының профессоры. Оның мемлекеттік сыйлыққа лайық болған «Типтік анатомия» (А.М. Геселевичпен бірге 1935 ж.), «Перифериялық жүйке және тамырлық жүйе атласы» (А.Н. Максименков және А.С. Вишнескимен бірге 1949 ж.) секілді танымал шығармалары бар.

В.Н. Шевкуненко ірі топографоанатомдар мектебін құрды, топографиялық анатомиядан бірқатар оқулықтар мен нұсқаулықтар дайындады.

В.Н. Тонков (1872–1954) анатомиядан алғашқы отандық оқулық авторы, коллатералды қан айналым туралы ілім құрушы.

Лимфа жүйесі анатомиясы аймағында фундаменталды зерттеулер жүргізген **Г.М. Иосифов** (1870–1933) және оның оқушысы **Д.А. Жданов** (1902–1971).

Б.А. Долго-Сабуров (1900–1960) өз зерттеулерін ішкі ағзалар мен қан тамырлардың қанмен қамтамасыз етілуін және жүйкеленуін зерттеуге арнады.

М.Г. Привес (1904–2000) — қан тамыр жүйесінің ғарышқа ұшу жағдайына бейімделгіштігін, сонымен қатар тірек-қимыл аппараты мен қан тамыр жүйесінің құрылысына еңбек қызметінің әсерін зерттеді. Адам анатомиясын зерттеу мен рентгенографияның

енуіне үлес косты. Орыс және шет тілде жарық көріп жүрген, қазіргі уақытта да қолданыстағы анатомия оқулықтарының серіктес авторы.

Анатомияға айтарлықтай үлес қосқан **С.С. Михайлов** (1919–1993) бірнеше монографиялардың авторы және редакторы: «Артериовеналық ұйқы үңгірлік аневризмалар» (1965), «Интра және экстракраниалды тамырлық түзілімдер жүйкеленуі» (1964), «Жүректің клиникалық анатомиясы» (1987), сонымен қатар стоматология факультеті студенттеріне арналған «Адам анатомиясы» (1973).

В.В. Куприянов (1912–2006) Ресей және жақын шетел мемлекеттер анатомдарының мектебі басшысы, РАМН академигі. Оның еңбектері қалыпты, патологиядағы, тәжірибедегі ағзалардың микроциркуляторлы арнасын зерттеуге арналған. Ол транскапиллярлы және юкстакапиллярлы қан ағысы жайында ғылыми бағытты қалыптастырды, микроциркуляторлы арнаның қан тамырларын анықтаудың қауіпсіз әдісін ойлап тапты. Сонымен қатар, Куприянов басшылығымен шеткі және вегетативті жүйке жүйесіне зерттеу жұмыстары жүргізілді.

АДАМ ДАМУЫ

Адам организмінің жеке дамуы үдерісін (онтогенез) 2 кезеңге бөледі: құрсақ ішілік (пренаталды) және құрсақ сырты (постнаталды). Құрсақ ішілік кезең жұмыртқа жасушасының ұрықтануынан бастап, баланың туылу сәтіне дейін жалғасады. Ол 2 фазадан тұрады: 8 апта жалғасатын — эмбрионалды және 3–9 ай аралығында (9–40 апта) өтетін фетальды фаза. Дамушы ағзаны эмбрионалды фазада – адам эмбрионы деп, ал фетальды фазада ұрық деп атаймыз. Постнаталды кезең баланың туылуынан индивидуумның өлімі аралығын қамтиды.

Ұрықтану гаплоидты ер жыныс жасушасы — сперматозоид пен әйел жыныс жасушасы — жұмыртқа жасушаның қосылуынан болады. Ұрықтану нәтижесінде әкесі мен анасынан алынған диплоидты хромасома жинағы бар бір жасушалы зигота пайда болады. Зигота 6 тәулік бойы бөлінуге ұшырайды.

Бөліну әсерінен бір жасушадан қуысы жоқ, шар тәрізді тұт жемісі түріндегі көп жасушалы түзілім сатысы, **морулла сатысы** өтеді. Бастапқы 5–6 тәулікте бөлініп жатқан ұрық жатыр түтігімен жатырға жылжиды. Бөліну нәтижесінде көптеген кіші жасушалар — бластомерлер (**бластула сатысы**) түзіледі. Сонымен бірге, бластомерлер бөлігі бластуланың бір полюсына жиналып **эмбриобласт** құрады, ал келесі бөлігі периферияға орналасып, **трофобласт** түзеді. Эмбриобласт пен трофобласт аралығында қуыс — **бластоцель** түзіледі.

Трофобласт (коректік қабық) бүрлер түзіп, «бүрлі қабық», не хорион деп аталады. Бүрлер жатырдың кілегей қабатына еніп, оны ерітетін гистолитикалық ферменттер әсерінен жатырдың кілегей қабаты қуысына имплантацияланып, одан өте қарқынды коректене бастайды. Эмбриобласт материалы 2 ұрық жапырақшасына дифференциацияланады: эпибласт (біріншілікті эктодерма) және гипобласт (біріншілікті энтодерма), сонан соң эпибласт жасуша бөлігі орын ауыстырып, біріншілікті эктодерма мен энтодерма аралығына өсіп, ортаңғы ұрық жапырақшасы — мезодерманың көзіне айналады.

Эмбриобласттан ұрық жапырақшалары түзілуі сатысы гаструляция деп аталады. Гаструляция соңында ұрықта ұрықтың өстік (ось) кешені түзіледі: эктодермадан жүйке түтігіне айналатын жүйке пластинкасы және энтодермадан жүйке түтікшесі астында орналасқан біріншілікті ішекті және біріншілікті ішек пен жүйке түтігі аралығынан өтетін хорданы түзеді. Хорданың екі жағында орналасқан мезодерманың дорсальды бөлігі сомитқа сегменттеледі, ал біріншілікті ішек жанында орналасқан спланхнатом мезадерманың париеталды және висцералды жапырақшалары, олар арасындағы екінші қуыс — целом түзіледі. Сомит пен спланхнотом сегментті аяқтарымен (нефратоммен) байланысады. Кейіннен эмбрионның тіні мен ағзасында эмбриондық ұрықтық жапырақшалардан түзіледі, ал трофобласт плацентаны түзуге қатысады.

3-аптанынсоңындаұрықтажүйке,асқорыту, қан тамыр және басқа жүйелер түзіле бастайды. 5-аптада аяқ пен қолдың бастамасы пайда болады. 6–8-апталарда бет пішіні қалыптасады, көздері бастың бүйір беткейлерінен алдына қарай ығысады. 8-аптаның соңында ұрықта ағзалар бастамасы қалыптасып, жүрек соға бастайды. Ұрық ұзындығы 4 см және салмағы 5 г болса да, адамға ұқсай бастайды.

Жүктіліктің бірінші айының соңында ұрықтың анасының ағзасынан хорион түтікшелері арқылы тамақтануы жеткіліксіз болады, бірақ бұл уақытта ұрықта аллантоис түзіле бастайды, ол саусақ тәрізді ұрықтың ішектерінің арткы жағынан томпайып тұрады. Аллантоистың қабырғаларынан хорионға қарай тамырлар өседі, олар жүктіліктің үшінші айында ұрықжолдасты қалыптастыруға қатысады. Плацента — ұрықтан тыс ағза, ол ұрық пен анасының организмін байланыстырып тұрады. Ол жатырдың кілегейлі қабатына бекіп, жүктіліктің үшінші айының соңында толықтай қалыптасып, диск тәрізді пішінге ие болады.

Келесі даму сатылары — гисто- және органогенез. Терінің болашақ эпидермисі, сонымен қатар жүйке түтігі ұрықтың эктодермасынан қалыптасады, ол эмбрионның басы мен жұлыны дамуының көзі, негізі болады. Жүйке түтігінен жасушалардың бөлігі жүйке айдары түрінде бөлінеді, осыдан жұлын және бас жүйкесі, сонымен қатар автономды түйіндер мен жүйкелер түзіледі.

Мезодерманың дорсалды бөліміндегі сегменттелген аймақтар — сомиттер саны біртіндеп көбейеді және 6-аптаның соңында ұрықтың дамуы 39 жұп құрайды. Әр сомит 3 бөлімге сараланады: терінің дәнекер тінді бөлігі — дерма сараланатын дорсолатералды — дерматом; сүйек және шеміршек тіндерінің дамуына негіз болатын медиовентралды склеротом; қаңқа бұлшықеттерін қалыптастыратын ортаңғы — миотом.

Спланхнотомның висцералды және париеталды жапырақшалары сегменттелмей қалады. Ары қарай целомикалық билатералды қуыстан бір үлкен қуыс түзіледі, содан соң перикардиалды, плевралды және құрсақтық серозды қуыска айналады. Жапырақшалардан мезенхима жасушалары миграцияланады, олар ары қарай қан тамырлар, лимфа тамырлары, лимфа түйіндері көкбауыр және дәнекер тін мен тегіс салалы бұлшықет қалыптасады. Ішек энтодермасынан ас қорыту жүйесінің эпителиі (шырышты қабық эпителиі, сілекей бездер), бүйрек эпителиі мен гонадалар сегментті аяқтардан түзіледі. Органогенез жайлы нақты ақпараттар жеке бөлімдерде қарастырылады.

Ұрықтық кезең бойында ұрықтың ағзалар мен жүйелер қызметі мен құрылымы жылдам өсіп, нақтыланады. Бас пен кеуде II айдың аяғында дифференциацияланады: аяқ-қолдары III ай соңында. Ұрық қозғалысы 5-айда басталады. VI айдың соңында ішкі ағзалардың түзілуі аяқталады. VIII айда ұрық өмір сүруге қабілетті, бірақ уақытынан ерте дүниеге келсе — ерекше күтімді талап етеді. Құрсақ ішілік 40-аптада ұрықтың салмағы 2500 г, ұзындығы 45 см кем емес.

Туылғаннан кейін бүкіл дене мен ағзалардың дамуы жүреді. Пропорциялар өзгеріп, тіндердің сараланyы жалғасады. Осыған байланысты адам өмірінің жастық кезеңін анықтауға болады.

Ресейде адам өмірінің жас бойынша кезеңділігін келесідей жіктеген: 1–28 күн — нәрестелік; 28 күннен бастап 1 жаска дейін — емшектегі сәби; 1–3 жас — ерте балалық шақ; 4–7 жас — бірінші балалық шақ; 8–12 жас — екінші балалық шақ; 13–16 жас — жасөспірімдік жас; 17–21 жас — жастық шақ (бозбала мен бойжеткен); 22–35 жас — бірінші кемел жас; 36–60 — екінші кемел жас; 61–74 жас — егде жас; 75 жас және одан жоғары — карттық шақ; 90 жастан жоғары — ұзақ жасаушы.

БАҚЫЛАУҒА АРНАЛҒАН СҰРАҚТАР

1. Адам анатомиясы биологиялық ғылымдардың қай бөліміне жатады?
2. Анатомия нені зерттейді және ғылым ретіндегі міндеті?
3. Жалпылама ғылыми қызығушылыққа байланысты анатомия қандай морфологиялық және өзге де пәндермен байланысады?
4. Адам дене құрылысын зерттеу мақсатында алғаш рет мәйіттерді препараттаған кім?
5. Кімді анатомия реформаторы деп атайды? Қандай еңбектері бар?
6. XVII–XIX ғасырдағы аса көрнекті анатомдарды, олардың еңбектері мен анатомия дамуындағы үлесін атаңыз.
7. Ұрықтың қандай эмбрионалды даму сатысын білесіңдер?
8. Адамның жастық өмір кезеңдерін атаңыз.

АДАМ ОРГАНИЗМІНІҢ ҚҰРЫЛЫМДЫҚ ҰЙЫМДАСУЫ

Адам организмі жасушалардан және жасушалық емес құрылымдардан тұрады. Осы құрылымдар фило және онтогенез үдерістері нәтижесінде реттілікпен тіндер, мүшелер, мүшелер жүйесіне және адам организміне тұтаса біріктірілді.

Жасуша — элементарлы генетикалық және құрылымдық-функциялық бірлік, барлық тірі организмдердің негізгі құрылымдық элементі (1-сурет).

Адам денесіндегі жасушада беткей аппарат, цитоплазма және ядро болады.

Жасушаның беткей аппаратына сыртқы мембрана, мембрана үстілік кешен және мембрана асты құрылымдар жатады. **Сыртқы мембрана** фосфолипидті қабат пен онын беткейінде жататын не қабатты тесіп өтетін нәруыз молекулалардан құралған. Жасуша ішілік мембраналардың құрылысы осыған ұқсас. **Мембрана үстілік кешен** — гликокаликс, нәруызбен байланысқан көмірсу молекулалардан тұрады, жасушаның рецепторлық аппараты болып табылады. **Мембрана астылық кешен** — цитоплазманың сыртқы қабатынан құралған. Оның құрамында цитоскелет қызметін атқаратын микротүтікшелер мен микрожіпшелер — нәруыздық құрылымдар бар. Жасушаның беткей аппаратын заттардың жасуша ішіне және жасушадан трансмембраналық транспортты қамтамасыз етеді.

Цитоплазма — цитоплазматикалық матрикс, органеллалар және қосымшалардан тұрады. **Цитоплазматикалық матрикс** — коллоидты ерітінді, зат алмасудың барлық реакциясы өтетін жасушаның ішкі ортасы. **Жасуша органеллалары** — жасушаның тұрақты құрылымдары, олардың өзіне тән құрылымы болады және олар белгілі бір қызметтер

1-сурет. Жасушаның құрылысы

атқарады. Органеллаларға рибосомалар, эндоплазмалық тор, Гольджи кешені, лизосомалар, пероксисомалар, митохондриялар мен центриольдар жатады.

Рибосомалар — нәруыз синтезін жүзеге асыратын органеллалар. Рибосомалардың үлкен топтары полисомалар деп аталады. Рибосомалар синтезделген нәруыздар түзетін эндоплазмалық тор түтікшелерінің мембранадан құралған қабырғасына орналасады. Эндоплазмалық тор (ЭПТ) — жасуша ішілік транспорттың негізгі магистралі. Рибосомалары бар бөлік түйіршікті деп аталады, рибосомалары жоқ басқа аймақтар — тегіс эндоплазмалық тор. Онда көмірсулар мен майлар синтезделеді. Түтікшелер құрамындағы заттар Гольджи кешеніне өтеді. **Гольджи кешені** — қабырғасы универсалды мембранадан құралған цистерналар, түтікшелер мен көпіршіктер. Осы жерде синтез өнімдері «жинақталады» да, кейін цитоплазмаға өтеді немесе жасушаның өзі қолданылады, не жасушадан тыс шығарылады.

Сырткы жасушалық мембрана, эндоплазмалық тор және Гольджи кешені *жасушаның бірегей мембраналық жүйесін* құрайды.

Гольджи кешенінен құрамында 60-қа жуық гидролитикалық ферменттері бар лизосомалар бөлінеді. Лизосомаларға пероксисомалар ұқсас, олардың құрамында тотықтарды, негізі сутегі асқын тотығын ыдырататын 40-қа жуық фермент болады.

Зат алмасу үдерісі жасушаның энергетикалық станциясы — **митохондрияда** синтезделетін аденозинтрифосфат химиялық байланыстарының энергиясымен қамтамасыз етіледі.

Жасушаның бөлінуі **центриольдер** (жасушалық өзек) — екі цилиндрлік гранулдар арқылы жүреді, олар бөлініп жатқан жасушаларда еншілес жасушалардың өзектері болып келеді және «бөліну ұршығын» қалыптастырады.

Жасуша қосымшалары — жасуша тіршілік етуінің белгілі бір сатыларында пайда болатын уақытша элементтер. Трофикалық (коректік: май тамшылары, гликоген), секреторлық, пигменттік (меланин), арнайы (гемоглобин) қосымшаларды ажыратады.

Ядро формалары әр түрлі болады, *ядро қабықшасынан, нуклеоплазма* мен *хроматиннен* тұрады.

Ядро қабықшасы хроматинді цитоплазмадан бөліп тұрады, оны зат алмасудан шығарады. Заттардың ядродан цитоплазмаға және кері бағытта қозғалысын реттеп отырады. **Нуклеоплазма** — ядро шырыны — нуклеин қышқылдары, рибосомалар, сонымен қатар хротин түзілуіне қажет болатын еріген нәруыздар, гликопротеидтер, ядро ферменттері бар коллоид. **Хроматин** — нуклеопротеид деп аталатын ДНК бар нәруыздардың күрделі кешені. Бұл интерфазада активті деспирализацияланған жағдайдағы ДНҚ. Жасуша бөлінуі кезінде ДНҚ-ның максималды спирализациясы нәтижесінде хроматиннен **хромасомалар** қалыптасады.

«Ядрошық ұйымдастырушысы» деп аталатын хромасоманың белгілі аумағының ықпалымен, ядрода **ядрошық** қалыптасады. Ядрошық — оқшауланған, қабықшасы жоқ, ядронын айрықша тығыз бөлігі.

Ядро *генетикалық ақпаратты*, яғни *нәруыз синтезі жайлы ақпаратты* сақтайды, нәруыз синтезі үдерісінде қолданады және ұрпақтан ұрпаққа береді. Сондықтан ядро жасушаның басты құрылымы болып табылады.

Жасушалар өздерінің өсінділері арқылы қосылып, **синцитий** құрай алады. Көп ядролы жасушалар **симпласт** деп аталады.

Жасушалық емес құрылымдарға жасуша аралық зат жатады. Ол жасуша аралығында орналасады және әртүрлі типті тіндерде құрылысы бойынша өзгеше болады. Мысалы, дәнекер тінде ол коллагенді талшықтар орналасқан құрылымсыз негізгі заттан (*substantia fundamentalis*) тұрады.

Тін (*histos*) — белгілі бір қызмет атқаратын, жасушалар мен жасушалық емес құрылымдардың филогенетикалық қалыптасқан интеграциясы. Пайда болуын, құрылысын және атқаратын қызметін ескере отырып, тіндердің 4 түрін ажыратады:

✧ эпителий тіні;

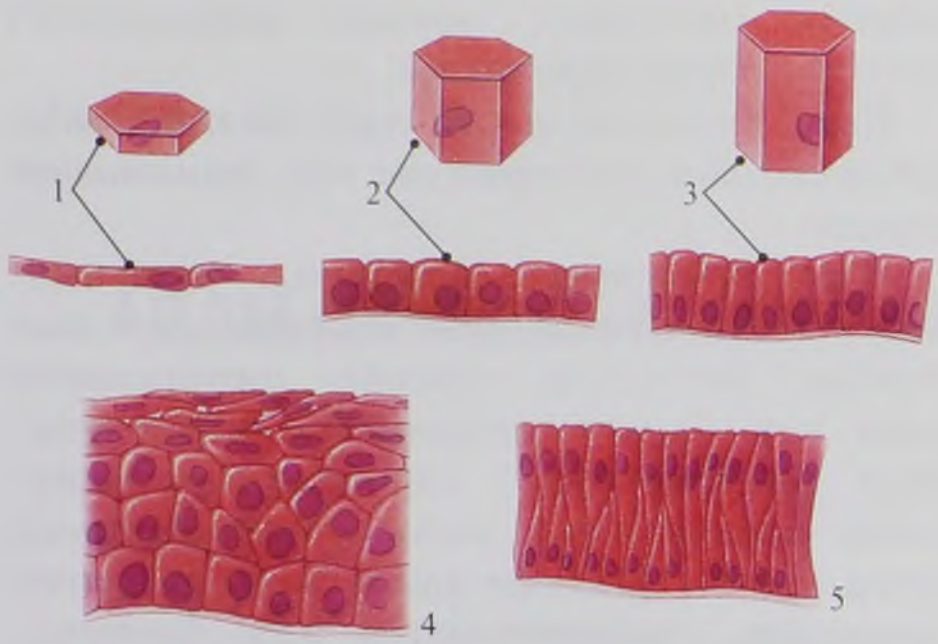

2-сурет. Эпителий тінінің түрлері: 1 — бір қабатты жалпақ эпителий; 2 — бір қабатты кубтық эпителий; 3 — бір қабатты призмалық эпителий; 4 — көп қабатты эпителий; 5 — көп қабатты эпителий.

✧ дәнекер тіні;
✧ бұлшықет тіні;
✧ жүйке тіні.

1. Эпителий тіні (*textus epithelialis*), барлық үш ұрық жапырақшаларынан дамиды және оны құрайтын жасушалардың қабатқа, үлестерге, трабекулаларға тығыз бірігуімен сипатталады (2-сурет). Эпителий тіні қоршаған орта мен организм арасындағы зат алмасуды, секреция мен экскрецияны, сорғыш және қорғаныш қызметтерін атқарады. Эпителий қалпына келу — регенерация қабілетіне ие.

Эпителий тінінің екі типін ажыратады: дененің сыртын, сірлі қабықшаны, түтікті ағзалардың ішкі қабатын көмкеретін табақшалы және ұсақ, ірі бездермен көрсетілген безді типтерден тұрады.

Эпителий тінінің табақшалы типін морфофункционалдық ерекшеліктеріне байланысты екі түрге бөледі — бір қабатты және көп қабатты эпителий.

Бір қабатты эпителий әртүрлі формада (жалпақ, қабыршақты, кубтық, цилиндрлі) бір қатарлы және көп қатарлы болады.

Көп қабатты эпителий мүйізденетін, мүйізденбейтін және өтпелі формада кездесетін жалпақ жасушалардан құралады.

Бір қабатты және де көп қабатты эпителидің жасушалары бір-бірімен әр түрлі әдістер арқылы байланысады: жасуша аралық заттар арқылы немесе жасушалық тісшелі және саусақ тәрізді өсінділер арқылы қарапайым байланыс және десмосомалар, тонофибриллалар мен тонофиламенттер көмегімен жүзеге асатын арнайы байланыс. Өзара байланысқан қабаттар немесе қатарлар, эпителий жасушаларының қабаттары базальды мембранада (*membrana basalis*) — дәнекер тінді талшықтардан және негізгі заттан құралған жіңішке қатпарда (пластинка) орналасады. Эпителиде қан тамырлар болмайды, коректену базалды мембрана арқылы жүзеге асады.

Эпителий жасушаларында арнайы құрылымдар бола алады: микротүкшелер, сорғыш және қылтанды көмкермелер, кірпікшелер, қылтандар, тонофибриллалар.

Бір қабатты *жалпақ эпителий* (мезотелий) ішастар, плевра, перикард бетін; бір қабатты *кубтық* — бүйрек түтікшелерін, бездердің шығарғыш өзектерін; бір қабатты *цилиндрлі* — асқазанның, ішектің, жатырдың түтігінің ішкі бетін қаптайды. Бір қабатты және көп қатарлы эпителидің цилиндрлі жасушаларының беткейлерінде кірпікшелер болады, олар жыпылықтауға қабілетті, сондықтан ол *жыпылық эпителий* деп аталады. Онымен тыныс алу жолдары мен бүйректің шығарушы түтікшелері қапталады. Көп қабатты жалпақ эпителий ағзада кеңінен таралған. *Мүйізденетін эпителий* немесе *эпидермис* тері бетін жабады, *мүйізденбейтіні* көздің қасаң қабығын, ауыз қуысы мен өңештің ішкі бетін астарлайды, *өтпелі көп қабатты жалпақ эпителий* зәр шығару жүйесінде орналасады.

2. Дәнекер тіні (*textus connectivus*) — мезенхима туындысы, дәнекер тінді жасушалардан және жасуша аралық заттан тұрады. Полифункционалды құрылым болып келеді. Жасуша коректенуін қамтамасыз ету және фагоцитозға қатысу арқылы — трофикалық, дененің жұмсақ және сүйекті тірегін құрайтын мүшелер стромасын, шандырларын, апоневроздарды, шеміршекті, сүйекті қалыптастыру арқылы — механикалық, жаралардың жазы-

лу үдерісіне қатысуы арқылы репаративтік қызметтерді атқарады.

Дәнекер тіннің келесі типтерін ажыратады: өзіндік дәнекер тіні, арнайы қасиеті бар дәнекер тін [майлы (3-сурет), пигменттік және ретикулярлы], қаңқалық-шеміршекті және сүйекті тін, сонымен қатар — қан мен лимфа.

Өзіндік дәнекер тіні (*textus connectivus proprius*) құрылысы бойынша әр түрлі құрылымдардан тұрады. Қазіргі кезде оны *борпылдақ* (4-сурет) және *тығыз* (5-сурет) талшықты дәнекер тіндері деп бөледі. Соңғысын анатомияда *фиброзды* тін деп көрсетеді.

Шеміршек тіні (*textus cartilagineus*) (6-сурет), тығыз және эластикалық, шеміршекті жасушалар — хондроциттерден және шеміршектің негізгі затында орналасқан талшықтардан құралады.

Шеміршектің 3 түрі бар: гиалинді (*cartilago hyalinea*) – онымен сүйектердің буын беттері капталған; омыртқа аралық дискілерді, буын дискілерін мен менискілерді құрайтын — талшықты (*cartilago fibrosa*); көмейдің кейбір шеміршектерін қалыптастыратын — эластикалық шеміршек (*cartilago elastica*).

Шеміршек тіні қаңқа бөліктерін, буындарды және дене тірегін қалыптастырады.

Сүйек тіні (*textus osseus*) (7-сурет) — негізгі заты әктенуге ұшырайтын дәнекер тін түрі, қаңқа қалыптасуына қатысады.

Қан (*sanguis*) — мезенхима туындысы болып табылады, түссіз сұйықтық — плазма мен қан жасушалары — гемоциттерден тұрады. Гемоциттерден қызыл қан жасушалары — эритроциттерді (*erythrocyti*), ақ қан жасушалары — лейкоциттерді (*leucocyti*) және қан табақшалары — тромбоциттерді (*thrombocyti*) бөледі.

Лимфа (*lympha*) мезенхимадан туындайды — бұл жасуша аралық кеністіктер мен лимфалық түзілістерді толтыратын сұйықтық, құрамы мен қызметі бойынша қан плазмасына ұқсас, лимфада да қанның формалық элементтері, көбіне лимфоциттер болады.

3. Бұлшықет тіні (*textus muscularis*) жиырылғыш аппараты бар және жиырылу кезінде мүшенің ұзындығы мен формасын өзгерте алатын құрылымдардан тұрады.

Бұлшықет тініне табиғаты бойынша әр түрлі тіндер қатысты: тегіс (*textus muscularis nonstriatus*) (8-сурет) — мезенхимадан дами-

3-сурет. Май тіні

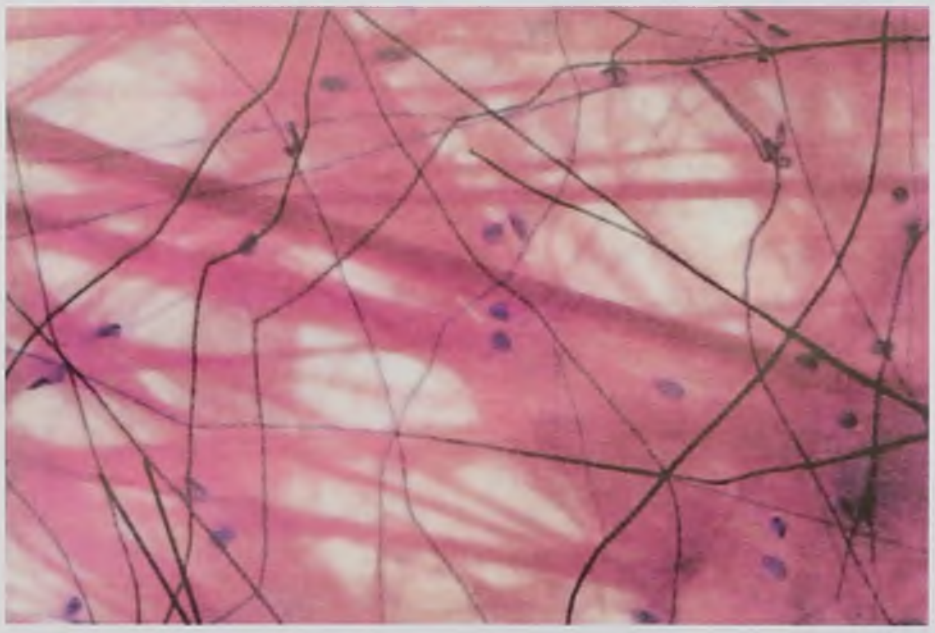

4-сурет. Борпылдақ дәнекер тін

5-сурет. Тығыз дәнекер тін

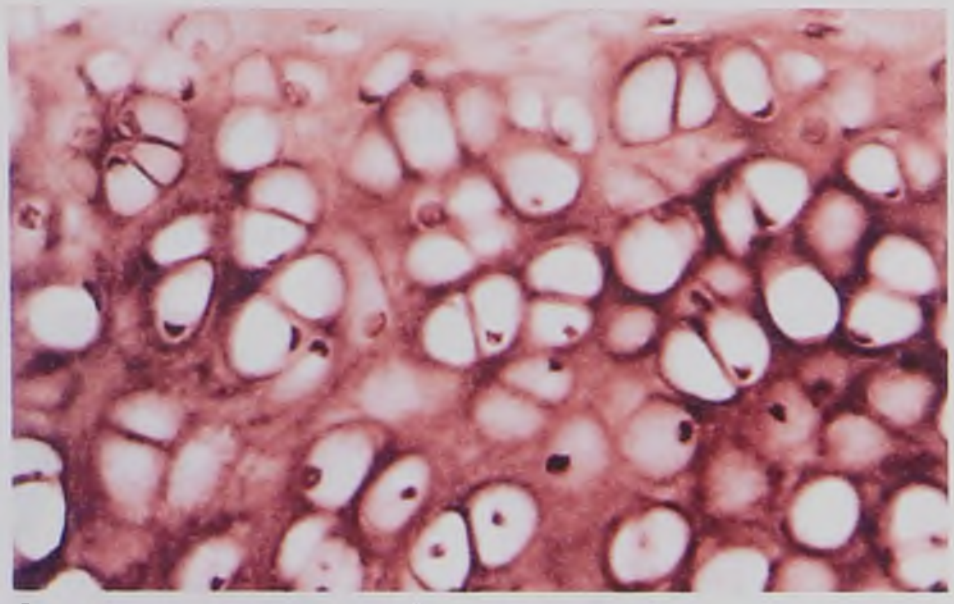

6-сурет. Шеміршек тіні

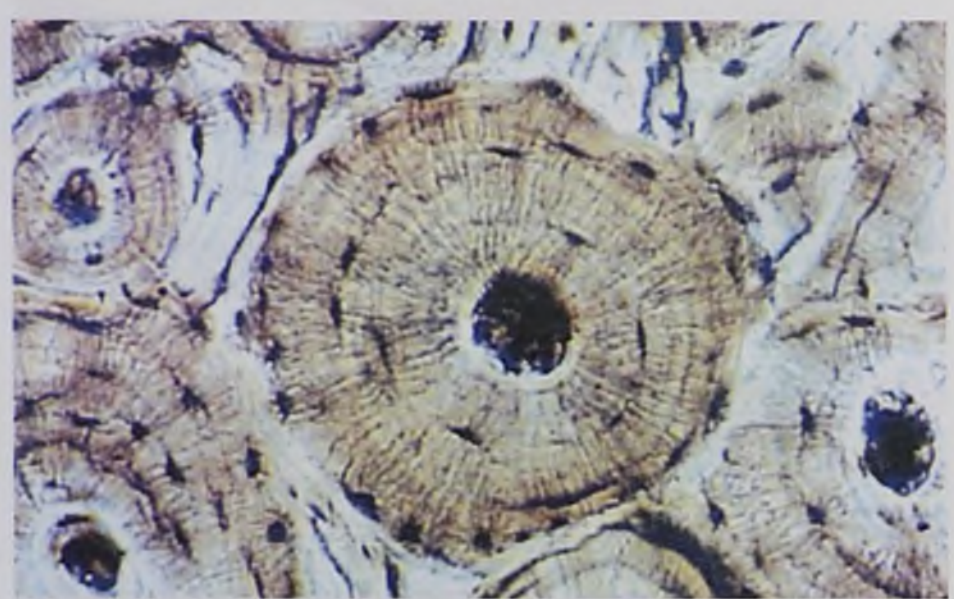

7-сурет. Сүйек тіні

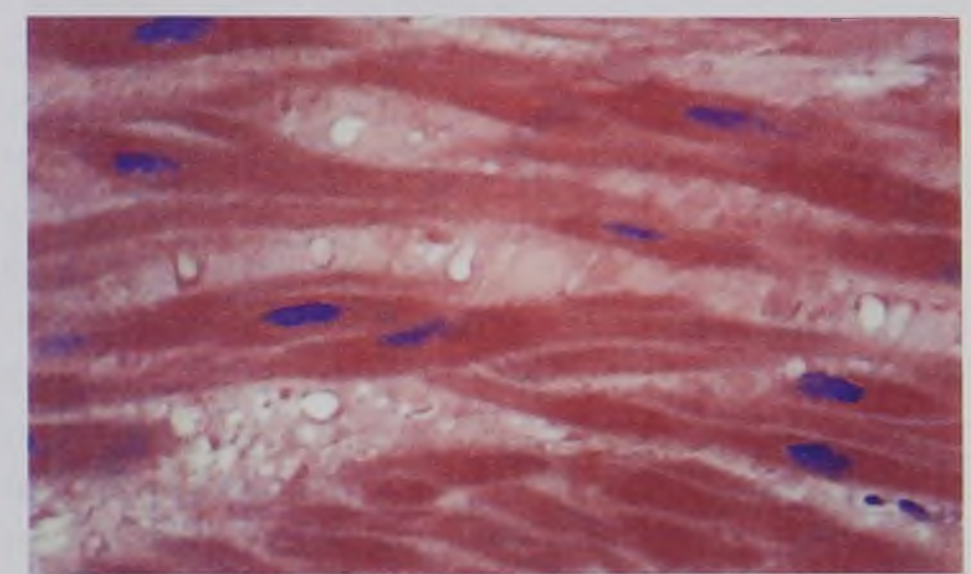

8-сурет. Тегіс бұлшықет тіні

ды; көлденең жолақты немесе қаңқалық (*textus muscularis skeletalis*) — сегменттелген мезодермадан дамиды; көлденең жолақты жүректік (*textus muscularis striatus cardiacus*) (9-сурет) — висцеральды мезодермадан дамиды.

Бұлшықет тіні — бұлшықет жасушалары — жиырылуға қабілетті миоциттерден және коллагенді, эластикалық талшықтармен ұсынылған тірек аппаратынан құралады.



9-сурет. Көлденең жолақты қаңқалық бұлшықет тіні

Талшықтар жасуша топтары арасындағы байланысты қамтамасыз етеді және олардың айналысында серпінді каркас құрайды.

Бұлшықет тінінің әр түрінде миоциттер мөлшермен, козу және жиырылу жылдамдығымен, яғни жиырылған жағдайда болу ұзақтығымен, сонымен қатар таралу аймақтарымен ерекшеленеді. Тегіс бұлшықет тіні қан мен лимфа тамырларының, без өзектерінің, ішектердің және т.б. бұлшықетті қабатын құрайды. Ол автономды (вегетативті) жүйке жүйесімен жүйкеленеді. Көлденең жолақты бұлшықет тіні қаңқа бұлшықеттерін қалыптастырады, жүйке жүйесінің соматикалық бөлімімен жүйкеленеді. Көлденең жолақты жүректік бұлшықет тіні (10-сурет) миокардты қалыптастырады, автономды жүйке жүйесімен жүйкеленеді.

4. Жүйке жүйесі (*textus nervosus*) — эктодерма туындысы, жүйке жасушалары — нейроциттер, олардың өсінділері мен нейроглиядан тұрады.

Нейроциттер (11-сурет) тітіркенуді қабылдауға, жүйке импульсін генерациялау мен өткізуге қабілетті. Жүйке тіні ағзаның сыртқы ортамен байланысын және ағзадағы мүшелердің бір-бірімен қатынасын жүзеге асырады.

Нейроциттер арасында нейрон аралық байланыстар — түйісулер, яғни синапс түрінде қалыптасады. Синапстарда жүйке импульстерінің берілуі тек бір бағытта, химиялық заттар — медиаторлар арқылы жүреді. Медиаторлар тітіркенуді бір нейроциттен екіншісіне өткізеді.

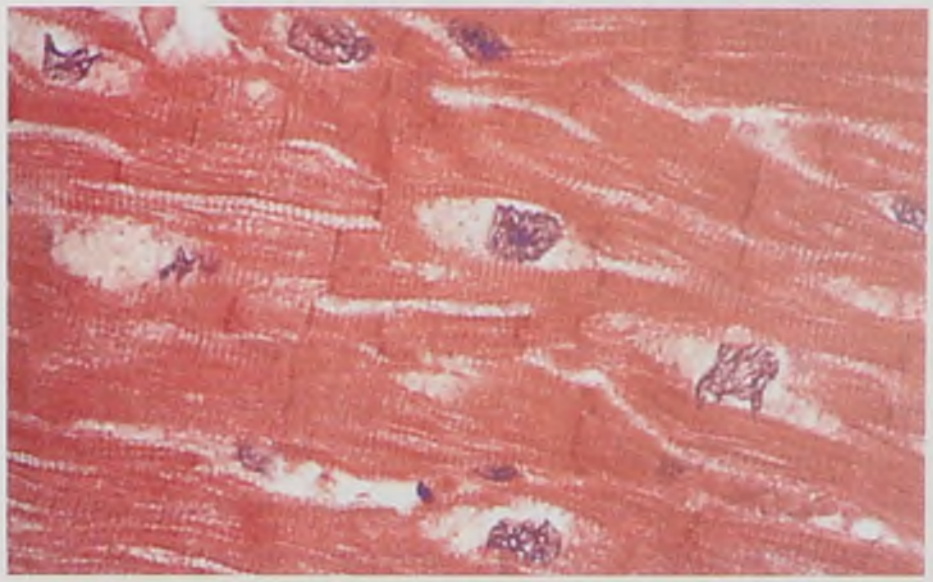

10-сурет. Көлденең жолақты жүректік бұлшықет тіні

Нейроцит өсінділері қабықшасымен бірге жүйке талшықтарын құрайды, олардың жиынтығы және дәнекер тінді қабықшалар жүйкені қалыптастырады.

Нейроглия шектеу, тірек, трофикалық және қорғаныштық қызметтерін атқара отырып, нейрондарды (нейроциттерді) айнала қоршайды. Нейроглия жасушалары да формасы, көлемі және нейрондармен байланысы жағынан бір-бірінен ерекшеленеді.

Ағза — салыстырмалы автономдық қызметіне қабілетті, күрделі ұйымдасқан бүтін құрылымды қалыптастыратын тіндердің эволюциялық қалыптасқан интеграциясы. Анатомия тұрғысынан ағза — адам денесінің бөлігі, тек қана оған тән формасы, құрылысы және организмдегі орны бар, сонымен қатар өзіндік тамырлар мен жүйке архитектоникасы тән, тіндердің бірнеше түрлерінен құралған, бір немесе бірнеше қызметті атқаратын, белгілі бір жүйенің компоненті. Осы тұрғыдан кез келген ағзаны (бауыр, жүрек, асқазан, бұлшықет, т.б.) қарастыруға болады. Мысалы, бауыр бірнеше тіндерден құралған, бірақ эпителий тіні негізгісі болып саналады. Эпителий тіні бауырға асқазан-ішек тракты ағзаларынан келетін заттарды зарарсыздандырады және өт түзеді.

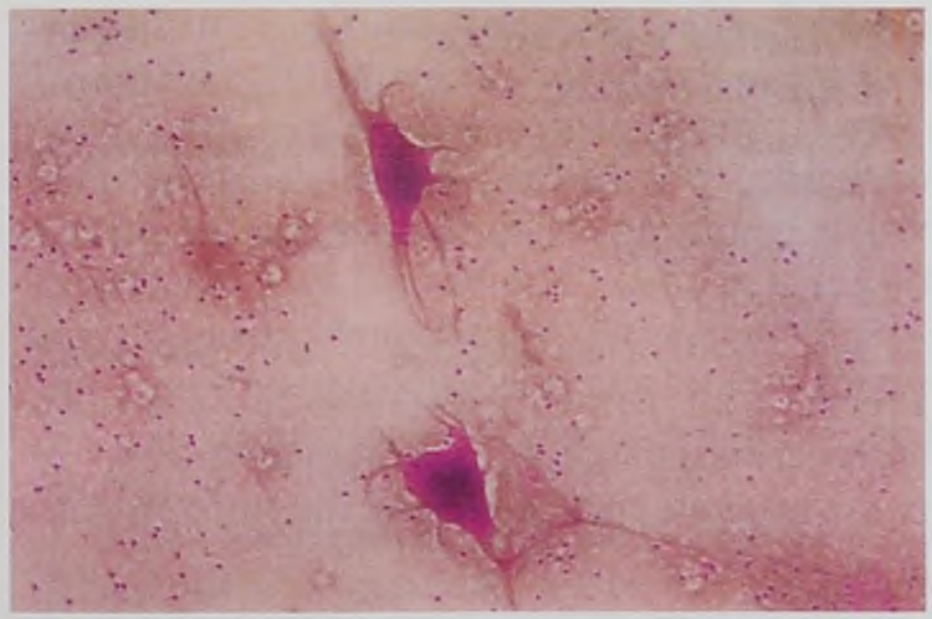

11-сурет. Жүйке тінінің құрамындағы нейрондар

Адам денесінде жеке ағзалар айтарлықтай жеткілікті. Әр сүйек, бұлшықет, ірі тамыр, нерв, ішкі ағза және т.б. — жеке ағза. Толық жіктеу қиын, себебі ағзалар бір-бірінен орналасуы, формасы, сыртқы және ішкі құрылысы бойынша елеулі ерекшеленеді. Ағзаларды ішкі ағзалар, тірек-қимыл жүйесі ағзалары, интеграционды-регуляторлы және сенсорлы жүйелер ағзалары (сезім ағзалары және тері) деп бөлуге болады. Ішкі ағзалар өз кезегінде қуысты, паренхиматозды және арнайы құрастырылған ағзалар боп ажыратылады.

Барлық қуысты ағзалардың жалпы құрылыс жобасы бар және олар үш қабаттан тұрады: ішкі — шырышты, ортаңғы — бұлшықетті, сыртқы — адвентициялық немесе серозды. Адвентициалды қабат борпылдақ дәнекер тінмен ұсынылған. Сірлі қабат та (ішперде, плевра, перикард) дәнекер тіннен тұрады, оның сыртын арнайы эпителий алды жасушалар — мезотелий астарлайды. Паренхиматозды ағзалар стромадан — ағза каркасын түзетін дәнекер тіні және ағзаның негізгі заты — паренхимадан құралған.

Тірек-қимыл жүйесі ағзаларына сүйектер, бұлшықет және байламдар жатады. Арнайы құрастырылған ағзаларға қатты тіндерден құралған тістер, сонымен қатар тілді — шырышты-бұлшықетті ағзаны жатқызады. Интеграционды-регуляторлы және сенсорлы жүйелер ағзаларына жұлын мен бас миын, жұлын-ми және бет жүйкелерін, сезім ағзаларын, теріні, ірі тамырларды, эндокринді бездерді, т.б. жатқызады.

Сөйтіп, ағза — салыстырмалы айқындалған анатомиялық құрылым, ұйымдасудың жоғарырақ деңгейі — ағзалар жүйесін қалыптастыратын құрылымдық элемент.

Ағзалар жүйесі — бір-бірімен тығыз анатомиялық байланысы бар және ортақ қызмет атқаратын түрлі ағзалар интеграциясы. Төмендегідей ағза жүйелерін бөледі:

✧ тірек-қимыл жүйесі;
✧ ас қорыту жүйесі;
✧ тыныс алу жүйесі;
✧ жүрек-қан тамыр жүйесі;
✧ несеп-жыныс жүйесі;
✧ эндокринді жүйе;
✧ жүйке жүйесі;
✧ иммунды жүйе (лимфа ағзалар жүйесі);
✧ сезім ағзалары жүйесі;
✧ тері жабыны.

Негізгі ағзалар жүйелерінде ішкі жүйелер болуы мүмкін. Мысалы, жүрек-қантамыр жүйесінің құрамды бөліктері — жүрек, артериялық, тамырлық, лимфалық және микроциркуляциялық жүйелер.

Бір жүйеге жататын ағзалар құрылысы жағынан өзгеше болып келеді. Мысалы, ас қорыту жүйесіне жататын тіс, тіл, өңеш және бауыр формасы, орналасуы, түсі, консистенциясы, ішкі және сыртқы құрылысы жағынан мүлдем ерекшеленеді. Ағзалар жүйесінің бірлігі мен бүтіндігі, ең алдымен, физиологиялық үдерістердің бағыттылығымен анықталады.

Бірақ бір жүйенің құрамында болатын көптеген ағзаларда бір құрылыс жобасы болады. Мысалы, ас қорыту жүйесінің құрамындағы жұтқыншақ, өңеш, асқазан, жіңішке ішек және тоқ ішектің қабырғасының құрылысы бірдей принциппен құрылған. Оларда шырышты, бұлшықетті және сыртқы (серозды және адвентициялық) қабаттар болады, бірақ әр ағза үшін өзіндік құрылыс ерекшеліктері бар. Ас қорыту жүйесінің осы ағзаларының ортақ қызметі — ас қорытылуы және пайда болған заттардың сіңуі.

Сөйтіп, ағзалар жүйесі, ең алдымен, ағзалардың функционалдық бірлестігін қарастырады. Әр түрлі жүйелерге жататын ағзалардың құрылысында ұқсастықтардың болуы мүмкін — мысалы, ас қорыту мен тыныс алу жүйелерінің қуысты ағзалары.

Ағзалар жүйесінің құрамында басты және қосымша ағзаларды бөледі. Осылайша, ас қорыту жүйесінде жіңішке ішек, тоқ ішек, бауыр, ұйқы безі — басты ағзалар. Тіс, өңеш, асқазан — қосымша. Басты ағзаны жүйеден алып тастауға болмайды, оны тек трансплантациялауға болады. Қосымша ағзасыз жүйе өз қызметін атқара алады. Басты ағзалардың арасында өмірлік маңызды бар ағзалар бар екенін ұмытпау қажет, олардың қызметінің тоқтауынан өлім бірнеше минуттан кейін дамиды. Өмірлік маңызы бар ағзаларға: бас миы, жүрек, өкпе, бауыр мен бүйрек жатады.

Адам ағзасы бір бүтін ретінде — ағзалар жүйелері интеграциясының ең жоғары формасы. Ұлы физиолог И.П. Павлов көрсеткендей, адам ағзасы — бұл бүкіл табиғатқа бірдей заңдарға бағынатын тірі биологиялық жүйе, жоғары деңгейде өзін өзі реттей алатын, өзін-өзі сақтай алатын, қалпына келе алатын, қателерін түзей алатын және үнемі өзін жетілдіріп тұратын жүйе.

Адам ағзасы тірі биологиялық жүйе ретінде тек қоршаған ортамен байланыста болғандықтан тіршілік етеді. Тірі бүтін жүйе ретінде адам ағзасына биологиялық қасиеттер тән. Олардың арасындағы ең негізгісі:

✧ зат алмасу;
✧ тітіркенгіштік;
✧ өсуге қабілеттілік;
✧ көбеюге қабілеттілік;
✧ қозғалғыштық;
✧ тұрақтылық (ішкі ортаның тұрақтылығын сақтау);
✧ серпімділік;
✧ бүтіндік.

Тірі бүтін адам ағзасы — өзін жетілдіру, көбею, өзін реттеу қабілетіне ие және жоғары серпімділікпен, қозғалғыштықпен, тұрақтылықпен ерекшеленген тірі биологиялық жүйе.

АДАМНЫҢ ТАБИҒАТТАҒЫ ОРНЫ

Адамның табиғаттағы орны эволюциялық үдеріспен, тірі ағзалардың төменгі формалардан жоғарыға қарай дамуымен анықталады.

Осыған байланысты адам омыртқалылар қатарында жоғары орын алады, хордалылар типі (*chordata*), омыртқалылар тип тармағы (*vertebrata*), сүткоректілер классына (*mammalia*) жатады, тірі туады (сирек кездесетін өзгешілік бар) және сәбилерді сүтпен тамақтандырады.

Адам сүткоректілер классындағы плацентасы және сүт бездері бар, туатын планцентарлық (*thetia*) класс тармағы, приматтар отряды (*primatae*), маймылдар мен адам тәрізді маймылдар отряд тармағы (*anthropoidea*), адам тәріздес маймылдар туыстығы (*hominoidea*), адам тұқымдасы (*hominide*) және саналы адам типіне (*homo sapiens*) жатады.

АДАМ ДЕНЕСІНІҢ ҮЛЕСТЕРІ МЕН АУМАҚТАРЫ

Адам денесі ортоградты қалыпта қарастырылады — тік тұрған, аяқтары жинақы, алақандары алға қарай қаратылған. Дененің келесі **үлестерін** (*partes corporis humani*) ажыратады: бас (*caput*), мойын (*cervix*), тұлға (*truncus*), колдар (*membrum superius*), аяқтар (*membrum inferius*). Дененің әр бөлігі **бөлімдерге** бөлінеді: бас — милық бөлім және бет (*facies*); мойын — алдыңғы (*reg. cervicalis anterior*), латералді (*reg. cervicalis lateralis*) және арткы (*reg. cervicalis posterior*) мойын бөлігі; тұлға — арка (*dorsum*), кеуде (*pectus*), іш (*abdomen*); колдар — колдың белбеуі (*cingulum membri superioris*), иық (*brachium*), шынтақ (*cubitus*), білек (*antebrachium*), кол ұшы (*manus*); аяқтар — аяқтың белбеуі (*cingulum membri inferioris*), сан (*femur*), тізе (*genu*), сирак (*crus*), аяк ұшы (*pes*).

Дене үлестерінің көптеген бөлімдерінде беттер мен қырларды көрсетеді. Мысалы, жауырынның алдыңғы, арткы, медиалды және латералды беттері болады. Білекте алдыңғы және арткы беттерді, сонымен катар латералды және медиалды кырларды бөледі.

Анатомияны кабат-кабатпен сипаттау колайлы болу үшін және патологиялық үдерістердің локализациясын сипаттау мүмкіндігі болу үшін адам денесін бір-бірінен сырттан жақсы көрінетін шекаралар арқылы бөлінген **аймақтарға** (*regg. corporis*) бөледі (12-сурет).

ДЕНЕ БІТІМІНІҢ ФОРМАЛАРЫ

Дене бітімі (лат. *habitus* — сыртқы түрі) — құрылыстағы ерекшеліктерді, формаларды, адам денесі бөліктерінің өлшемдер мен пропорцияларын карастыратын морфологиялық ұғым. Дене бітімінің үш негізгі формасын бөледі (13-сурет).

- ✧ Мезоморфты (нормостениялық) — бойы орташа, канка және бұлшықеттер жақсы дамыған, дене, аяк-кол және бастың пропорциялары оптималды, тері асты майдың аз болуы тән. Бұл — көп таралған дене бітімінің формасы.
- ✧ Долихоморфты (астениялық) — бойдың ұзын болуы, канка және бұлшықеттердің нашар дамуы, тері асты майдың аз болуы тән.
- ✧ Брахиморфты (гиперстениялық) — бойы орташа немесе төмен, мойыны қыска және бас көлемі үлкен, аяк-колдары қыска, кеудесі кен, тері асты май кабатының калың болуы тән.

Адамдардың көбінде аралас типті дене бітімі болады. Ол көрсетілген варианттардың аралық калпы. Ересек адамның дене бітімінің формасын анықтау үшін келесі критерийлер ұсынылған.

- ✧ Дененің тік өлшемдерінің көлденең өлшемдерге катынасы, яғни бойдың иықтың жалпақтығына катынасы. Долихоморфты дене бітімі үшін бұл катынас 4,4-тен жоғары; брахиморфты үшін — 3-тен төмен; мезоморфты үшін — 3,5–4,4.

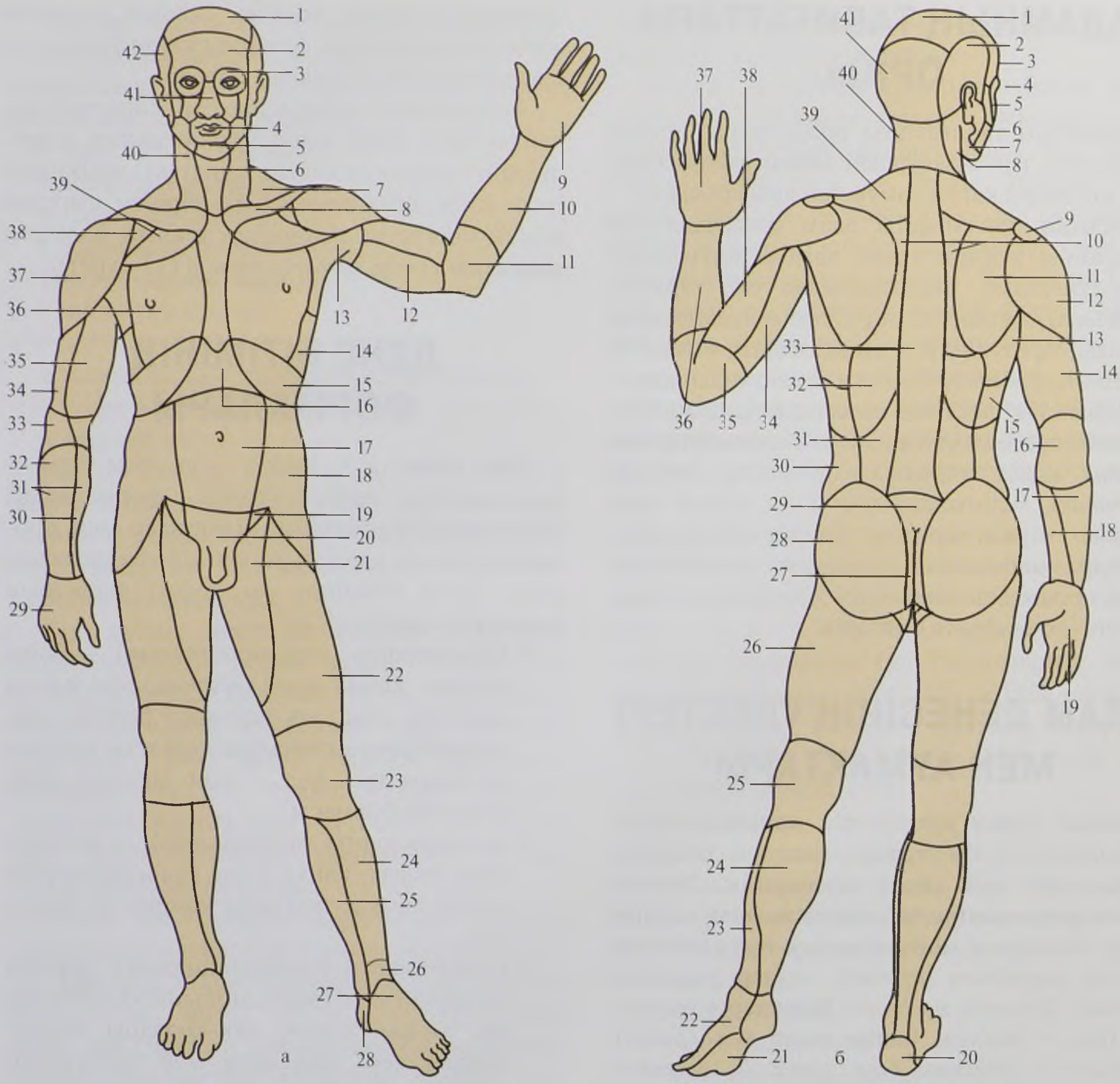

12-сурет. Адам денесінің аумақтары.
а — алдыңғы беті: 1 — төбе; 2 — маңдай; 3 — көз алмасы; 4 — ауыз аумағы; 5 — иек; 6 — мойынның алдыңғы аумағы, 7 — мойынның латералды аумағы; 8 — бұғана аумағы; 9 — алақан; 10 — білектің алдыңғы аумағы; 11 — шынтақтың алдыңғы аумағы; 12 — иықтың артқы аумағы; 13 — қолтық асты; 14 — кеуде; 15 — жауырын асты; 16 — іш үсті; 17 — кіндік; 18 — іштің бүйір аумағы; 19 — шат аумағы; 20 — шат үсті; 21 — жамбастың медиалды аумағы; 22 — жамбастың алдыңғы аумағы; 23 — тізенің алдыңғы аумағы; 24 — сирақтың алдыңғы аумағы; 25 — сирақтың артқы аумағы; 26 — алдыңғы сирақ-асық аумағы; 27 — табанның артқы аумағы; 28 — өкше; 29 — білезіктің артқы аумағы; 30 — иықтың алдыңғы аумағы; 31 — білек; 32 — білектің артқы аумағы; 33 — артқы шынтақтық; 34 — иықтың артқы аумағы; 35 — иықтың алдыңғы аумағы; 36 — сүт безі аумағы; 37 — дельта тәрізді; 38 — бұғана-кеуде үшбұрышы; 39 — бұғана асты шұңқыры; 40 — бұғана-кеуде–емізікті; 41 — мұрын аумағы; 42 — самай.
б — артқы беті: 1 — төбе; 2 — самай; 3 — маңдай; 4 — көз алмасы; 5 — бет сүйегі; 6 — ұрт; 7 — төменгі жақ асты үшбұрыш; 8 — бұғана-кеуде-емізікті; 9 — акромиондық; 10 — жауырын аралық; 11 — жауырын;

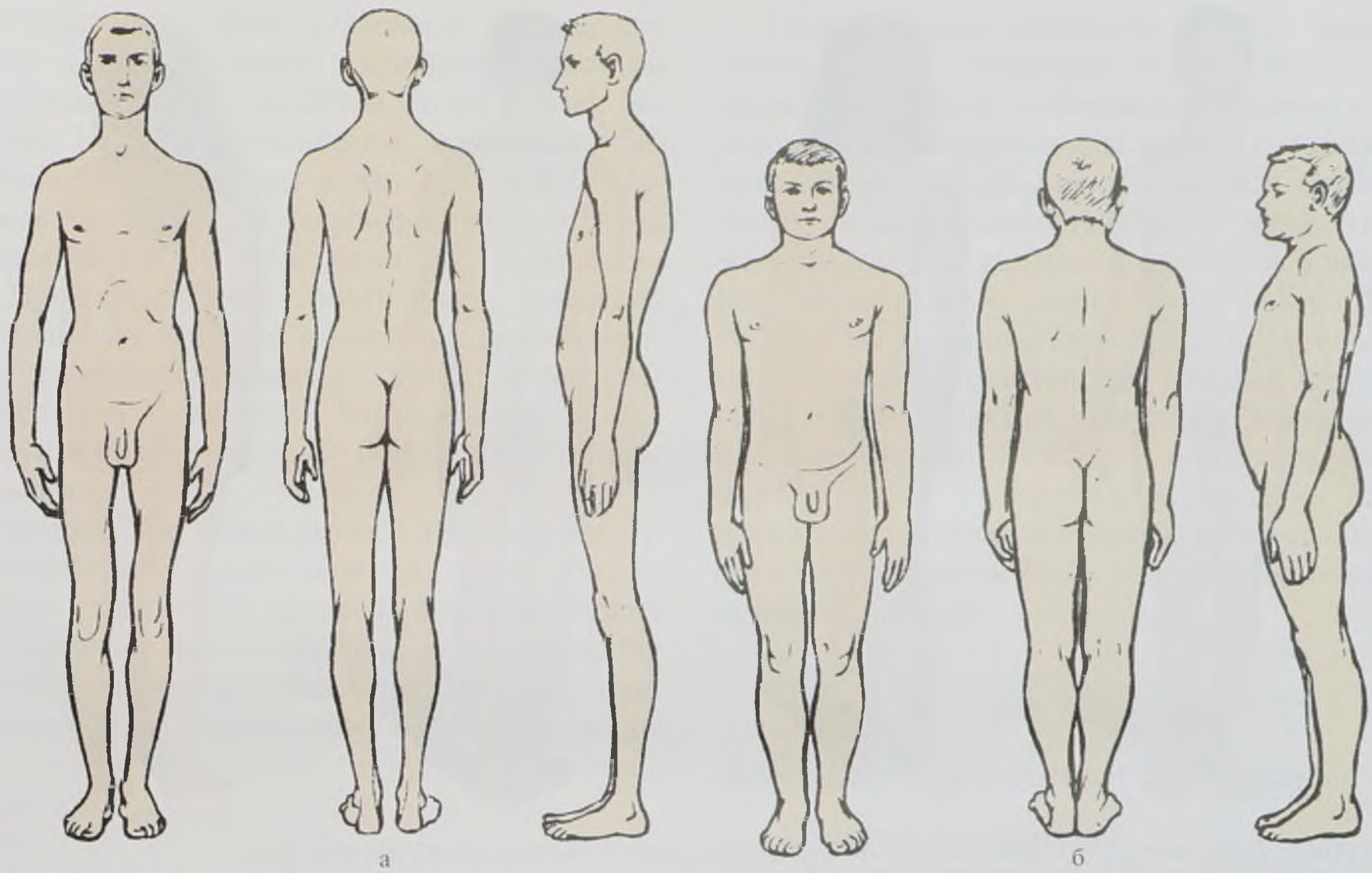

13-сурет. Долихоморфты (а) және брахиморфты (б) дене бітімі

- ✧ Эпигастралды бұрыш: долихоморфты дене бітімі бар адамдарда бұрыш сүйір; брахиморфты үшін — доғал; мезоморфты үшін — 90 шамамен градусқа тең.
- ✧ Пинье индексі — келесі әдіспен анықталатын көлем: бой ұзындығынан (см) кеуде қуысының мөлшерін (см) және дене массасын (кг) азайтады.

Долихоморфты дене бітімі бар адамдарда Пинье индексі +30...+50; брахиморфты үшін — 10-нан төмен; мезоморфты үшін — +10...+30

Дене бітімінің формасы тек сыртқы қарауға және ұстап көруге ынғайлы ағзалар (сүйек, бұлшықет, тері асты май қабаты) құрысындағы ерекшеліктерге байланысты ғана емес, сонымен қатар ішкі ағзалардың орналасуына, формасы мен көлеміне байланысты. Осылайша долихоморфты дене бітімі (астениялық тип) сай адамдарға жоғарыда көрсетілген сыртқы белгілерге қоса келесі белгілер тән: аяк-колдың және мойынның ұзын болуы, «жалпақ» кеуде торы, эпигастралды бұрыш 90° төмен болуы, жауырындар шығынқы, бұлшықеттер әлсіз дамыған, паренхиматозды ағзалардың көлемі кіші: жүрек вертикалды бағытта (диафрагманың орналасуы төмен болғандықтан), асказанның, бауыр мен бүйректің түсіп кетуі көп байқалады.

---

12 — дельта тәрізді; 13 — бүйір кеуделік; 14 — иықтың артқы аумағы; 15 — жауырын асты; 16 — шынтақтың артқы аумағы; 17 — білектің артқы аумағы; 18 — білектің алдыңғы аумағы; 19 — алақан; 20 — өкше; 21 — табан; 22 — табанның артқы аумағы; 23 — сирақтың алдыңғы аумағы; 24 — сирақтың артқы аумағы; 25 — тізенің артқы аумағы; 26 — жамбастың артқы аумағы; 27 — аяқ басының сыртқы беті; 28 — өкше аумағы; 29 — құйымшақтық; 30 — іштің бүйір аумағы; 31 — бел аумағы; 32 — жауырын асты; 33 — омыртқа аумағы; 34 — иықтың артқы аумағы; 35 — шынтақтың артқы аумағы; 36 — білектің артқы аумағы; 37 — білектің артқы аумағы; 38 — иықтың алдыңғы аумағы; 39 — жауырын үсті; 40 — мойынның артқы аумағы; 41 — шүйде



14-сурет. Адам денесі құрылысының жалпы жоспары және жыныстық ерекшеліктері

Метаморфозды дене бітімі (нормостениялық тип) орташа айқындалған бет әлпетімен, дене ұзындығының және енінің пропорционалды қатынасымен сипатталады, эпигастралды бұрыш тік (шамамен 90° тең).

Брахиморфты дене бітімі (гиперстеникалық тип) тері асты майдың қалың болуымен сипатталады, эпигастральды бұрыш 90°-тан жоғары, қабырға аралықтары тар, қабырғалары жалпақ, жауырындары кеуде қуысына тығыз жанасқан, диафрагма қалыптыдан жоғары орналасқан, асқазан жоғары және көлденең орналасқан, ішегі ұзын.

Дене пропорциялары үшін жыныстық полиморфизм тән (14-сурет). Дене бітімінің жыныстық ерекшеліктері қаңқаның, бұлшықеттердің және тері асты май клетчаткасының дамуымен байланысты. Ерлердің денесі үлкен көлеммен, тар жамбаспен және иықтардың жалпақтығымен ерекшеленеді. Әйел денесі қысқалау, жамбасы үлкенірек, иықтары тар болып келеді. Бойдың бірдей болуы кезінде аяқ пен қолдардың қатынасы ерлерде үлкен болады.

Сонымен қатар нәсілдік, этникалық және морфологиялық ерекшеліктер болады. Нәсілдің 3 түрі бар: европоидты, монголоидты, негроид-австролоидты. Әрқайсысы үшін белгілі бір шаш пен терінің түсі, көздер мен қабақтың формасы, бет формасы, бойы және дене пропорциялары тән.

АНАТОМИЯЛЫҚ ТЕРМИНОЛОГИЯ

Анатомияда қолданылатын түсініктерді анатомиялық терминология көрсетеді, ол ағзалардың жалпы белгілерін көрсететін жалпы анатомиялық терминологияға, нақты анатомиялық құрылымдардың атауын көрсететін меншікті анатомиялық терминологияға және қызметтікке бөлінеді. Халықаралық (латын тілінде) және ұлттық анатомиялық терминологиялар (орыс, неміс, ағылшын және т.б.) бар.

Ғылымның әрбір саласында атаулардың тізімі номенклатураны құрайды. Алғашқы анатомиялық номенклатура латын тілінде Базельде 1895 ж. қабылданды, сондықтан Базельдік (BNA) атауын алды. 1955 жылы Парижде бірыңғай Халықаралық анатомиялық номенклатура (PNA) бекітілді, сондықтан ол Париждік (PNA) атауын алды. Анатомия ғылымының әрі қарай дамуына орай номенклатура қайтадан қаралып, толықтырулар енгізіледі. Бұл басылым Халықаралық анатомиялық терминологияға (1998, 2003) сәйкес құрылған.

Ағзалардың, тамырлар мен жүйкелердің топографиясын қарастырғанда дене бөліктерінің бағыты мен орнын көрсететін шартты жазықтықтар мен біліктерді, сонымен қатар терминдерді қолданады. 3 шартты жазықтық: горизонталды, фронталды және сагитталды бар.

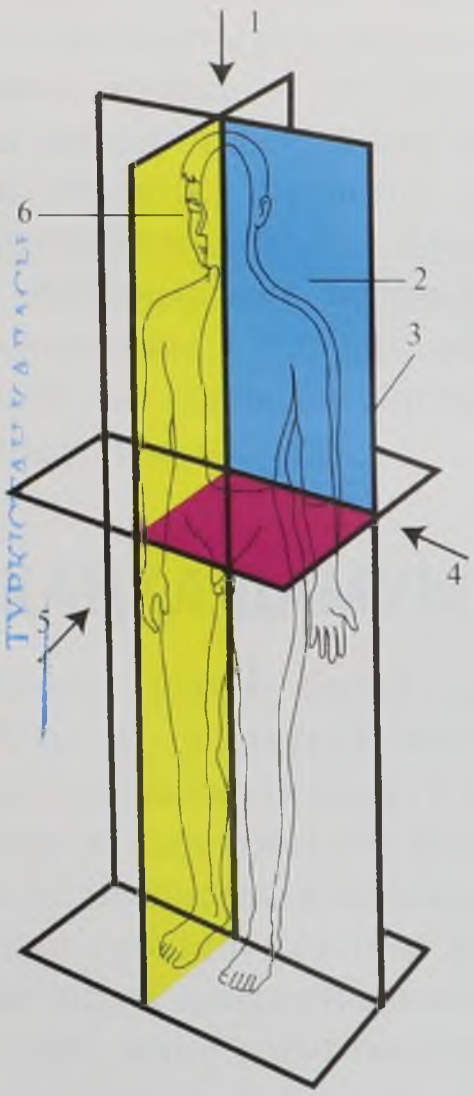

15-сурет. Адам денесінің жазықтықтары мен осьтері: 1 — вертикалды ось; 2 — артқы жазықтықтығы; 3 — көлденең жазықтықтығы; 4 — көлденең (горизонталды) ось; 5 — сагитталды ось; 6 — сагитталды жазықтықтығы

Горизонталды жазықтық ағзаны жоғарғы және төменгі бөліктерге бөледі. Фронталды жазықтық маңдай жазықтығына сәйкес келіп, дене арқылы вертикалды өтеді, мысалы екі ұршық буыны арқылы. Ол денені алдыңғы және артқы бөліктерге бөледі. Сагитталды жазықтық ол да вертикалды жүреді, бірақ алдан артқа қарай ұзына бойы өтеді. Егер сагитталды жазықтық дененің ортасымен өтсе, оны орталық жазықтық деп атайды. Орталық сагитталды жазықтық денені оң жаққа және сол жаққа бөледі. Біліктерге жоғарыдан төмен жүретін білік — вертикалді, алдыдан артқа қарай жүретін білік — сагитталды және солдан оңға қарай жүретін білік — фронталды немесе көлденең жатады.

БАҚЫЛАУҒА АРНАЛҒАН СҰРАҚТАР

1. Жасуша дегеніміз не?
2. Жасуша органелласы қандай негізгі қызмет атқарады?
3. Тіндердің түрлерін атаңыз және олардың негізгі функциясын атаңыздар.
4. Эпителий алды тіндердің түрлерін атаңыз. Әрбіреуіне қысқаша сипаттама беріңіз.
5. Бірыңғай салалы (тегіс) бұлшықеттердің көлденең-жолақты бұлшықеттерден айырмашылығы қандай?
6. Ағзаға, ағзалар жүйесіне және организмге анықтама беріңіз.
7. Дене бітімінің жынысына және жасына байланысты индивидті пішіндерін атаңыз. Әрбір дене бітіміне сипаттама беріңіз.

ЖЕКЕ АНАТОМИЯ

СҮЙЕКТЕР ТУРАЛЫ ІЛІМ — ОСТЕОЛОГИЯ

Қаңқа дегеніміз — дәнекер тінімен, шеміршек тінімен немесе сүйек тінімен байланысқан сүйектер жиынтығы.

Қаңқаның қызметі бір жағынан оның тірек-қимыл жүйесіне қатысуымен (тіректік, қорғаныстық және тұтқалық қызмет), екінші жағынан сүйектердің биологиялық құрылымына, жекелей алғанда, минералды заттар алмасуына, қан түзуге және иммуногенезге, электролиттік балансты реттеуге қатысады.

Тірек-қимыл жүйесі — ол ағзаның немесе оның бөліктерінің кеңістікке қозғалысын және оның тіректік қызметін қамтамасыз ететін, анатомиялық және функционалды бір-бірімен байланысқан бұлшықеттер мен сүйектер жиынтығы. Жануар организмінің негізгі қасиеті — қоршаған ортаға қимылы арқылы бейімделу мүмкіндігі.

ҚАҢҚА ДАМУЫ

Сүйек дамуы үлкен бөлігі эмбриогенез кезінде сатылы түрде дамиды; жарғақты, шеміршекті және сүйектік (16-сурет). Ерте сатыда ұрық қаңқасы жұлын өзегімен немесе хордамен түзіледі, ол мезодерма жасушасынан пайда болады, жүйке түтігінің астында орналасады. Хорда құрсақ ішілік дамудың алғашқы 2 айында ғана болады, және омыртқа бағанасының түзілуіне негіз болады.

Құрсақ ішілік кезеңнің 1-айының ортасынан мезенхемада хорда мен жүйке түтігінің айналасында жасуша шоғыры пайда болады, олар кешірек омыртқа бағанасына айналып, хорданы ығыстырады. Басқа жерлерде де осы сияқты мезенхималық шоғырлар пайда болады, ұрықтың алғашқы қаңқасы сүйектердің жарғақтық үлгісінде қалыптасады. Бұл қаңқа қалыптасуының жарғақтық (дәнекер тіндік) сатысы. Бассүйек жігі, бет сүйегі және бұғананың ортаңғы бөлігінің жігінен басқа сүйектер екіншілікті-шеміршекті сатыдан өтеді. Құрсақ ішілік дамудың екінші айында мезенхимадан шеміршек тіні дамиды, сол кезде мезенхима жасушалары тығыз аралық өнім — хордин өндіру қабілетіне ие болады, сол кезде жарғақтық қаңқа шеміршек тінге ауысады.

Қаңқа дамуының сүйектік сатысы 6—7 аптада сүйектің пайда болуымен көріне бастайды.

Дәнекер тіннің орнында сүйектің дамуы — алғашқы сүйектену, ал пайда болған сүйектері алғашқы сүйектер деп аталады. Шеміршек тіні орнында пайда болған сүйектер тікелей емес сүйектену деп аталады, ал пайда болған сүйектер екіншілікті деп аталады. Жаңа туған нәрестенің қаңқасының үлкен бөлігі сүйек тінінен тұрады, ал эмбрион мен ұрықта интенсивті сүйектену жүреді (17-сурет). Постнаталды кезеңде сүйектену үдерісі баяулайды.

СҮЙЕК ТІНІНІҢ ДАМУЫ

Тікелей және тікелей емес сүйектену үдерісі мезенхимадан түзілетін *остеобласт* жасушаларынан сүйек тінінің түзілуіне әкеледі. Остеобласттар жасуша аралық негізгі зат өндіреді, ол жерде кальций тұздары гидроксиапатит кристалдары түрінде сақталады. Сүйек

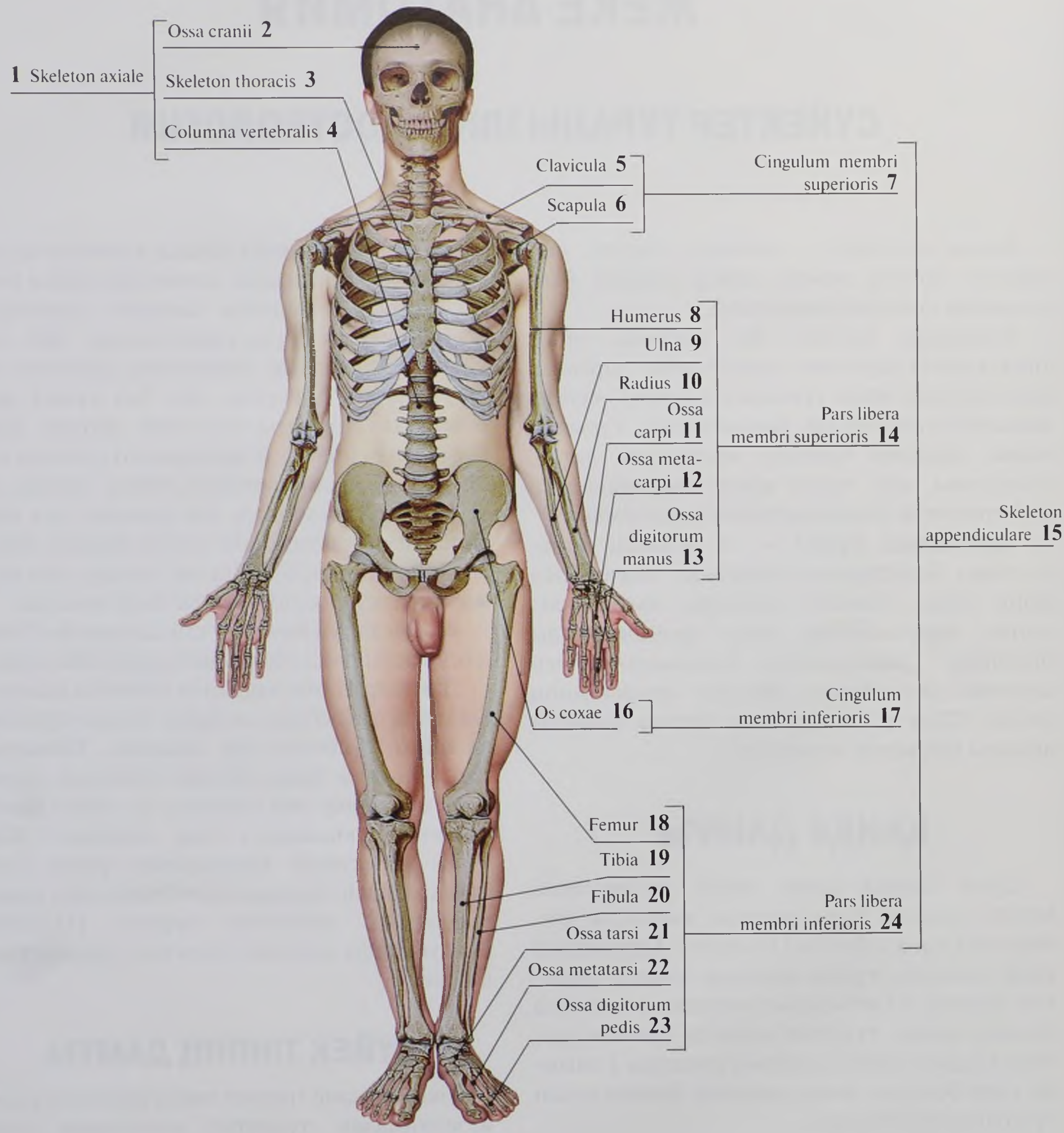
1 Skeleton axiale
Ossa cranii 2
Skeleton thoracis 3
Columna vertebralis 4
Clavicula 5
Scapula 6
Cingulum membri superioris 7
Humerus 8
Ulna 9
Radius 10
Ossa carpi 11
Ossa metacarpi 12
Ossa digitorum manus 13
Pars libera membri superioris 14
Skeleton appendiculare 15
Os coxae 16
Cingulum membri inferioris 17
Femur 18
Tibia 19
Fibula 20
Ossa tarsi 21
Ossa metatarsi 22
Ossa digitorum pedis 23
Pars libera membri inferioris 24

16-сурет. Қаңқа бөліктері

№	Қазақ тіліндегі атауы	Орыс тіліндегі атауы	Ағылшын тіліндегі атауы
1	Біліктік қаңқа	Осевой скелет	Axial skeleton
2	Бас сүйек сүйектері	Кости черепа	Bones of cranium
3	Кеуде қуысы қаңқасы	Скелет грудной клетки	Thoracic skeleton
4	Омыртқа бағанасы	Позвоночный столб	Vertebral column
5	Бұғана	Ключица	Clavicle
6	Жауырын	Лопатка	Scapula
7	Иық белдеуі	Пояс верхней конечности	Shoulder girdle
8	Токпан жілік	Плечевая кость	Humerus
9	Шынтақ жілік	Локтевая кость	Ulna
10	Кәрі жілік	Лучевая кость	Radius
11	Білезік сүйектері	Кости запястья	Carpal bones
12	Алақан сүйектері	Пястные кости [I–V]	Metacarpals [I–V]
13	Қол ұшының саусақ сүйектері	Кости пальцев кисти	Phalanges of hand
14	Еркін қол сүйектері	Свободная часть верхней конечности	Free part of upper limb
15	Қосымша қаңқа	Добавочный скелет	Appendicular skeleton
16	Жамбас сүйек	Тазовая кость	Hip bone; Coxal bone; Pelvic bone
17	Жамбас белдеуі	Пояс нижней конечности	Pelvic girdie
18	Ортан жілік	Бедренная кость	Femur; Thigh bone
19	Асықты жілік	Большеберцовая кость	Tibia
20	Кіші жіліншік	Малоберцовая кость	Fibula
21	Тілерсек сүйектері	Кости предплюсны	Tarsal bones
22	Табан сүйектері	Плюсневые кости [I–V]	Metatarsals [I–V]
23	Бақай бақайшықтары	Кости пальцев стопы	Phalanges of foot
24	Еркін аяқ сүйектері	Свободная часть нижней конечности	Free part of lower limb

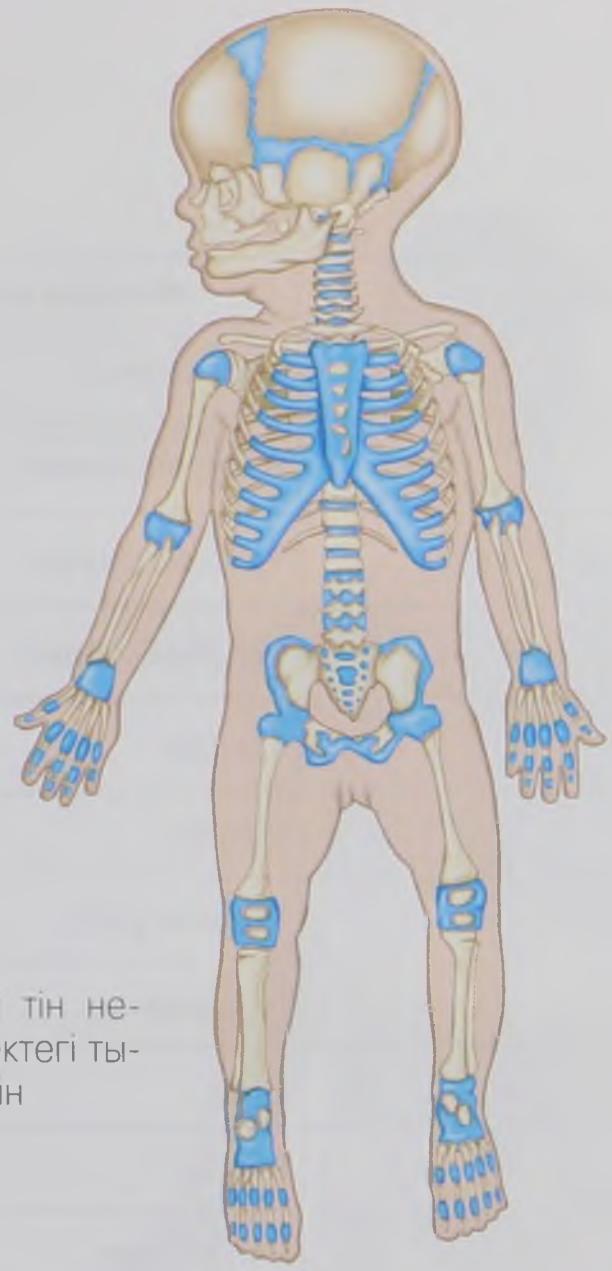

17-сурет. Ұрықтың сүйектері

тіні дамуының ерте сатысында ірі талшықты құрылымды болады, кеш сатыларында пластинка тәрізді болады. Бұл органикалық және органикалық емес заттардың пластинка түрінде жиналуынан дамиды, олар концентрациялы түрде өсінді қан тамырлар айналасында орналасады және алғашқы остеондарды түзеді. Трабекулалар — сүйек перделері сүйектену шегінде қалыптасады, олар ұяшықтарды шектейді, ол ұяшықтарда сүйектің қызыл кемігі орналасады. Остеобласттар — остеоциттерге айналады, оның айналасын сүйек заттектері коршап жатады. Әктену үдерісінде остеоциттер айналасында қуыстар қалады — қуыстар мен өзектер, олар арқылы сүйектерді коректендіретін қан тамырлар өтеді. Сүйектің дәнекер тіндік моделінде сыртқы қабаттары сүйек қабына айналады, ол сүйектің қалыңдығын қамтамасыз етеді (периосталды сүйектену).

Сүйек тінінің түзілуімен қатар оған карама-қарсы үдеріс — сүйек тінінің бұзылуы жүреді. Сүйек тінінің бұзылуын арнайы жасушалар — остеокластар қамтамасыз етеді. Сүйек тінінің бұзылуы және оның орнына жаңа тіннің түзілуі үнемі жүріп отыратын үдеріс, ол сүйектің өсуімен ішкі қайта құрылуды қамтамасыз етеді, сонымен қатар сыртқы өзгерістерде жүреді.

ЖАЛПЫ ОСТЕОЛОГИЯ

Адам қаңқасында 200-ден астам сүйек бар, оның ішінде 40 тақ сүйек, ал қалғандары жұп сүйектер. Сүйектер адам дене салмағының 1/5–1/7 бөлігін алып, бассүйектеріне, тұлға сүйектеріне, қол-аяқ сүйектеріне бөлінеді.

Сүйек — ол сүйек кемігінен тұратын, сыртынан периостпен қапталған және сүйек тінінен түзілген, қан тамырлар мен жүйкелер архитектоникасын құрайтын, қалыпты пішіні мен құрылымға ие тірек-қимыл аппаратының негізгі компоненті.

СҮЙЕКТЕРДІҢ ЖІКТЕЛУІ

Пішіні, қызметі, құрылымы мен дамуы бойынша жіктеледі.

Осы уақытқа дейін сүйектерді әр түрлі жіктеуге болады және оның жіктелуі әр әдебиетте әр түрлі берілген. Көптеген әдебиеттерде сүйек дамуы мен сыртқы пішіні бойынша жіктелмейді. Ал сүйектің құрылысы бойынша жіктелуі өте маңызды клиникалық орын алады, оның себебі әр түрлі жарақаттар кезінде емдеу.

Филогенездік тұрғыда қарастыратын болсақ, эволюциялық даму барысында бассүйекті және бассүйексіз организмдер болған, осыған орай сүйектерді 2 топқа бөлеміз: 1) кеуде сүйектері мен тұлға сүйектері: 2) бас сүйектері. Бұл сүйектер тек дамуы бойынша емес, құрылысы бойынша да бір-бірінен ерекшеленеді.

Кеуде сүйектері мен тұлға сүйектерін ішкі құрылысы бойынша 2 түрге ажыратады: түтік және кемікті. Ұзындығы бойынша ұзын,

қысқа және жалпақ, аралас сүйектерге бөлінеді (18-сурет). Кейде көлемді сүйектерді де бөледі.

Түтік сүйектер ішінде қуыс болады. Үлкендігі бойынша ұзын (тоқпан жілік, ортан жілік, сирақ сүйектері, бұғана) және қысқа (білезік, тілерсек, алақан саусақтары мен табан бақайларының бақайшықтары). Ұзын түтік сүйектерде басқа өлшемдеріне қарағанда ұзындығы 1 орында болады.

Ортаңғы бөлігі — диафиз (*diaphysis*) немесе денесі (*corpus*) ол цилиндр тәрізді болады, тығыз заттан тұрады. Диафиз ішінде сүйек қуысы (*cavitas medularis*) орналасады.

Сүйектің қалыңдаған шетінде эпифиз (epihysis) және апофиз (apophysis) орналасқан, олардың әрқайсысының өзінің сүйектену орталығы болады.

Эпифиздің жоғарғы бөлігі арқылы басқа сүйектермен байланысып тұрады, ол буын шеміршегімен қапталған. Эпифиздің іші кеуекті заттан тұрады (*substantia spongiosa*), ал сыртында жұқа пластинка компакты зат орналасады.

18-сурет. Сүйектердің пішіні және құрылысы бойынша жіктелуі: а — қысқа реті. Сүйектердің п — қысқа реті. Сүйектердің пішіні — ұзына реті; г — ұзын кеуекті сүйектер; д — аралас кеуекті сүйектер; е — жалпақ кеуекті сүйектер

Апофиз буындар, сінір және бұлшықеттерді бекітеді.

Қысқа түтік сүйектер құрылыс бойынша ұзын сүйектерден айырмашылығы аз, бірақ нағыз эпифиз тек сүйектің дисталды басында кездеседі, ал проксималды басында жалған эпифиз болады, демек, бұл сүйектер **моноэпифизарлы** сүйектер деп аталады, сол себепті бұл сүйектер қабыну ауруларына бейім келеді.

Ұзын түтікті сүйектер тұлға қаңқасының ортаңғы және проксималды бөліктерінде болады. Қысқа түтік сүйектер дисталды бөлімдерінде орналасады.

Кеуекті сүйектер — кесіндіде іші кеуекті заттан құралған, сырты тығыз зат қабатымен капталған.

Жалпақ кеуекті сүйектер қалың емес жалпақ және ұзын болып келеді. Олар жауырын және жамбас сүйектерін құрайды.

Ұзын кеуекті сүйектердің ұзындығы айтарлықтай. Бұл сүйектерге кеуде торының сүйектері – қабырғалар және төс жатады.

Қысқа кеуекті сүйектерде үш өлшемі де бірдей болады. Оларға білезік сүйектері және тілерсек сүйектері жатады. Бұл сүйектер тұлға сүйектерінің дисталды және ортаңғы бөлігінің шекарасында орналасады, ол жоғарғы беріктік пен қозғалғыштықты қамтамасыз етеді.

Аралас сүйектер арнайылығымен және пішінінің күрделілігімен ерекшеленеді. Бұл сүйектерде кеуекті және жалпақ сүйектердің де элементтері болады. Бұл сүйектердің денесінде кеуекті зат кездеседі, ал басқа бөліктері тығыз заттан тұрады. Бұл сүйектер физикалық жүктемеге төзімді келеді.

Дамуы бойынша тұлға және кеуде сүйектері екіншілікті даму сүйектеріне жатады. Бұғана сүйегінің дамуы аралас түрге жатады.

Бастың сүйектері орналасуы, дамуы, құрылымы бойынша тұлға және қол-аяқ сүйектеріне еш ұқсамайды.

Орналасуы бойынша бас сүйекті милық және бет сүйектері деп бөледі. Дамуы бойынша: біріншілікті (эндесмалды), екіншілікті (энхондралды) және аралас сүйектер. Біріншілікті сүйектерге ми сауыты (төбе) және бет сүйектері жатады, екіншіліктіге — бассүйек негізі жатады, ал араласқа — шүйде сүйегі, сына тәрізді сүйек және самай сүйектері жатады: мысалы самай сүйектерінің пирамидалы және емізікті бөлігі екіншілікті дамуға жатады, қабыршақты және дабыл бөлігі біріншілікті дамуға жатады.

Бассүйектің ішкі құрылысы өте күрделі болады. Құрылысы бойынша бассүйектің 3 түрін бөледі: 1) диплоидты сүйектер (маңдай, самай, шүйде). Диплоидты сүйектер кеуекті сүйектерден трабекулалар, дөңгелек пішінді ұяшықтармен және дамыған *диплоидты тамыр* торымен (*venae diploicae*); 2) пневмалық немесе ауа қуысы бар сүйектер — ауа өткізуші (самай, торлы, сына тәрізді, маңдай және жоғарғы жақсүйектері); 3) тығыз заттан құралған — тығыз сүйектер (көз жасы сүйек, бет сүйек, таңдай, мұрын сүйектері, мұрынның төменгі кеуілжірі, желбезек, тіл асты сүйегі). Диплоидты заттар құрылысы бойынша кеуекті затқа ұқсас келеді, оның айырмашылығы сүйек арқалықтарының арасындағы ұяшықтар диаметріне байланысты.

Сүйектің рельефі құрылысындағы шұңқырларға, өзектерге, жүлгелерге, тесіктерге, бұдырларға, өсінділерге байланысты.

СҮЙЕКТЕРДІҢ ХИМИЯЛЫҚ ҚҰРАМЫ

Тірі адам сүйегінің құрамы: су (50%), органикалық заттар (28,15%), бейорганикалық заттар (21,58%). Майсызданған және кептірілген сүйектер шамамен $^2/_3$ бейорганикалық заттардан тұрады, көп мөлшерде кальций тұздары, фосфор және магний. Бұл тұздар сүйектерде күрделі байланыстар қалыптастырады, олар субмикроскопиялық гидроксиапатит кристалдарынан тұрады. Сүйектердің органикалық заттары – ол каллогенді талшықтар, нәруыздар (95%), майлар мен көмірсулар (5%). Олар сүйекке серпімділік пен эластикалық қасиет береді. Сүйек құрамында 30-дан астам остеотропты микроэлементтер, органикалық қышқылдар, ферменттер және дәрумендер бар. Сүйектердің химиялық құрамының ерекшеліктері коллагеннің сүйек құрамында ұзыннан орналасуы мен өзіне тән гидроксиапатит

кристалдардың орналасуына байланысты, сүйектерге механикалық беріктік, жеңілділік және физикалық белсенілік береді.

Сүйектердің химиялық құрамы адамның жасына, организмнің жалпы жағдайына, функционалды жүктемелерге байланысты. Аурушаңдық кезінде сүйек құрамы өзгереді.

СҮЙЕКТЕРДІҢ ҚҰРЫЛЫСЫ

Сүйек микроскопияда перифериялық орналасқан тығыз заттан және кеуекті заттан, ал ортасында сүйектік шарбақшадан тұрады. Сүйек шарбақшалары ретімен орналасқан, олар қысылу және созылу сызықтарына сай келеді, олар сүйектердің белгілі бір аймағына әсер етеді.

Негізінен кеуекті заттан кеуекті сүйектер құрылған, түтік сүйек эпифизі және апофизі, тығыз заттан — түтік сүйек диафизі. Түтік сүйек қалыңдығында орналасқан қызыл май қуысы дәнекертінді қабық — эндостоммен (*endosteum*) көмкерілген.

Қызыл май кемігі орналасқан қуыс пен кеуекті зат ұяшықтары қызыл май кемігімен толтырылған. Сүйекте қызыл май кемігі және сары май кемігін ажыратады (*medullae ossium rubra et flava*). 12 жасқа дейін бүкіл сүйекте тек қызыл май кемігі болады, ал 12–18 жаста диафизде сары май кемігіне ауысады.

Сүйек сыртынан сүйеккаппен капталған, ал буын беткейлері буын шеміршегімен капталады.

Сүйеккап (*periosteum*) — дәнекертінді құрылым, үлкен адамдарда екі қабаттан тұрады: ішкі остеогенді, ол остеобласттардан және сыртқы талшықтан тұрады. Периост қантамырлар мен жүйкелерге өте бай. Периост сүйекпен коллагенді талшықтар арқылы байланысады, олар сүйекке еніп кетеді, сонымен қатар қантамырлардан және жүйкелерден тұрады, олар өзектер арқылы сүйек ішіне енеді. Периост сүйектің жуандап өсуіне қатысады және қанмен қамтылуын, жүйкеленуін қамтамасыз етеді. Периосттың арқасында сынған сүйек қалпына келіп отырады. Жас келген сайын периост құрылымы өзгереді де, сүйек түзу қабілеті әлсірейді, сол себепті карт кісілердің сынықтары қалпына келуі — ұзақ үдеріс.

Сүйектің ішкі құрылысы. Микроскопиялық сүйек ретпен орналасқан сүйек табақшаларынан тұрады (19-сурет). Ол табақшалар негізгі затпен коректенген сүйек тіндері мен коллаген талшықтарынан қалыптасқан. Табақшаларда жіңішке өзекшелер орналасқан, олар арқылы артерия, тамыр және жүйкелер өтеді.

Сүйек табақшаларын сүйектің сыртқы бетіне (сыртқы айналма табақшалар) және сүйек-кеміктік қуыс жағынан жататын (ішкі айналма табақшалар), жалпы қан тамырлар айналасында орналасқан остеоннын концентрациялық табақшаларына, остеон өзектерін байланыстыратын остеоннын интерсциялды табақшаларына бөледі.

Остеон — сүйек тінінің функциялық құрылым бірлігі. Ол 5–20 бір-біріне бекіген табақшалардан тұрады, ол табақшалар остеон өзектерімен шектесіп жатады. Остеон өзектерінен басқа сүйекте коректендіргіш өзектер және жалғастырушы өзектер болады.

Сүйек адам өмірінің бүкіл кезеңінде сыртқы және ішкі құрылымы өзгеріп отыратын ағзаға жатады. Сүйек тінінің қайта қалыптасуы бір-бірімен тығыз байланысты екі үдеріс — бұзылуы мен қайта құрылуы арқылы жүреді, олар қаңқаға жоғары қозғалғыштық пен реактивтілікті қамтамасыз етеді. Сүйек тінінің бұзылуы мен қалыптасуы жүйке және эндокринді жүйемен реттеледі.

Баланын өмір сүру жағдайы, организмнің конституциялық ерекшеліктері, аурушаңдығы қаңқа дамуына әсер етеді. Физикалық еңбек және спортпен айналысу сүйектің қайта құрылуына әсер етеді. Ұзақ уақыт физикалық жүктемеге ұшырайтын сүйектердің қайта құрылудан соң тығыз заты қалыңдай түседі.

Сүйектердің қанмен қамтамасыз етілуі мен нервтенуі. Сүйектің қанмен қамтамасыз етілуін сүйеккап артериясы қамтамасыз етеді. Артериялық тармақтар коректендіргіш өзектер арқылы еніп капилярларға бөлінеді. Тамырлар артериялармен қатар жүреді. Сүйектерді жақын жатқан жүйкелер жүйкелендіреді, олар сүйеккапта өрім түзеді. Бұл өрімнің бір бөлігі

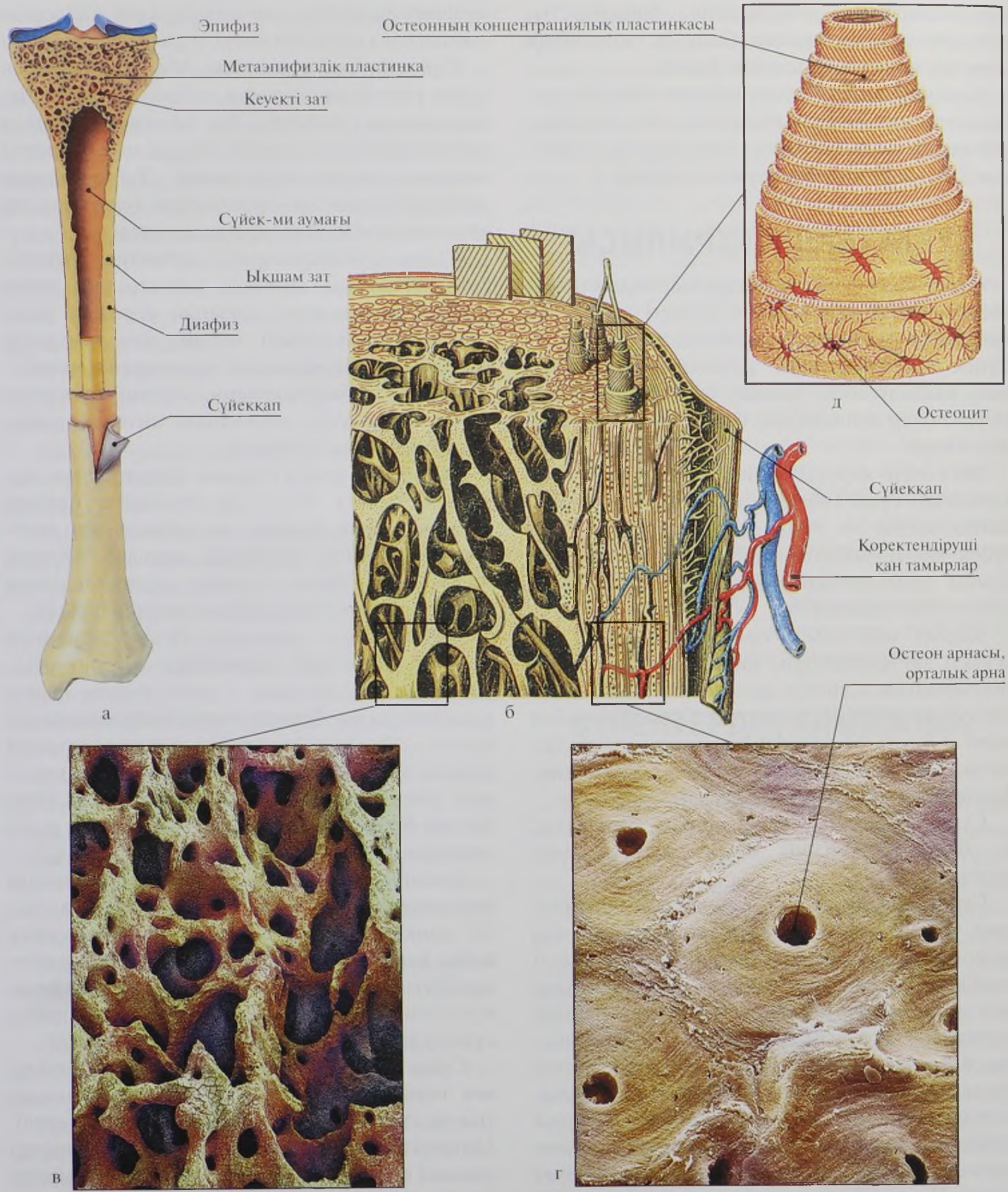

19-сурет. Электронды сканерлеу микроскопы бойынша ұзын түтік сүйектің құрылыс сызбасы (а); ішкі құрылысы (б); кеуекті (в) және тығыз (г). Остеон құрылысы сызбасы (д)

периостта бітеді, екінші бөлігі сүйекке енеді де, сүйек тінінің жүйкеленуі мен коректенуін қамтамасыз етеді.

Бақылауға арналған сұрақтар

1. Қаңқаның негізгі қызметтерін атаңыз.
2. Эмбриогенездік даму кезінде сүйек дамуының қандай сатыларын білесіздер?
3. Біріншілікті және екіншілікті сүйектеу дегеніміз не? Мысал келтіріңіз.
4. Сүйектер пішіні, қызметі, құрылысы мен дамуы бойынша қалай жіктеледі?
5. Сүйек құрамына қандай органикалық және бейорганикалық заттар кіреді?
6. Сүйек сыртынан қандай байланыстырғыш аппаратпен қапталған? Оның қызметі қандай?
7. Сүйектің функциялық-құрылымдық бірлігі не? Ол немен таныстырылады?

ЖЕКЕ ОСТЕОЛОГИЯ

ТҰЛҒА СҮЙЕКТЕРІ (*OSSA TRUNCI*)

Тұлға сүйектерінің дамуы. Тұлға сүйектері склеротомдардан — сомиттердің вентромедиалды бөлігінен дамиды. Әрбір омыртқаның бастамасы екі көршілес склеротомдардың жартысынан қалыптасып, екі көршілес миотомдардың арасындағы кеңістікте жатады. Мезенхиманың жиынтығы омыртқа денесі орталығынан дорсалды және вентралды бағытта тарамдалып, омыртқа доғасы мен қабырғалар бастамасын түзеді. Сүйектердің бұндай дамуы жарғақты деп аталады.

Мезенхиманың шеміршекті тінге алмасуы омыртқа денесінде, доғасында және қабырғалар бастамасында жеке шеміршектік орталықтардың пайда болуымен жүреді. Ұрықтық дамудың 7-айында шеміршектік омыртқа мен қабырғалар түзіледі.

Қабырғалардың алдыңғы шеттері төстің жұп бастамаларымен бітіседі. Кейін 9-аптада орталық сызықта өзара тұтасып, төсті түзеді.

Омыртқа бағанасы, *columna vertebralis*, дененің механикалық тірегіші, өзара байланысқан 33–34 омыртқалардан тұрады (20-сурет). Омыртқа бағанасында 5 бөлімді ажыратады:

- ✧ 7-мойын омыртқасы, *vertebrae cervicales*;
- ✧ 12-кеуде омыртқасы, *vertebrae thoracicae*;
- ✧ 5-бел омыртқасы, *vertebrae lumbales*;
- ✧ 5-бітіскен сегізкөз омыртқасы, *vertebrae sacrales*;
- ✧ 3–5 бітіскен құйымшақ омыртқасы, *vertebrae coccygiae*.

Омыртқалардың 24-і бос — нағыз және 8–10-ы жалған омыртқалар, оларға өзара біріккен екі сүйек; сегізкөз және құйымшақ жатады.

Әрбір омыртқа (*vertebrae*) денесінен, доғасынан және жеті өсінділерден тұрады. Омыртқа денесі (*corpus vertebrae*) алға қараған; омыртқа доғасы (*arcus vertebrae*) денесімен бірге омыртқалық тесікті (*foramen vertebralis*) шектейді, олар тұтасып омыртқалық өзекті (*canalis vertebralis*) құрайды. Омыртқалық өзекте жұлын орналасады. Омыртқа доғасынан өсінділер тарайды: қылқанды өсінді (*processus spinosus*) – тақ, артқа қараған; екі көлденең өсінді (*processus transversus*); жоғарғы және төменгі буындық өсінділер (*processus articulares superior et inferior*) вертикалды бағытта орналасқан. Буындық өсінділерде буындық беттер (*facies articulares superior et inferior*) орналасқан.

Омыртқа денесі мен доғасының қосылған жерінде жоғарғы және төменгі омыртқалық тіліктер (*incisurae vertebrales superioret inferior*) орналасқан. Омыртқалық тіліктер көршілес орналасқан, өзі аттас тіліктермен өзара беттесіп, қантамырлар мен жүйкелер өтетін омыртқа аралық тесікті (*foramen intervertebralis*) құрайды. Әрбір бөлімнің омыртқаларының өзіндік ерекшеліктері бар. Омыртқалар көлемі жүктеменің түсуіне байланысты мойын омыртқадан сегізкөзге қарай ұлғайып отырады.

Мойын омыртқалары (*vertebrae cervicales* [C_I–C_{VII}]) (21, 22-сурет), көлденең өсінділері бар, II–V мойын омыртқалардың қылқанды өсінділерінің ұшы екіге айырылған, денесі кішірек, сопақша пішінді. Көлденең өсін-

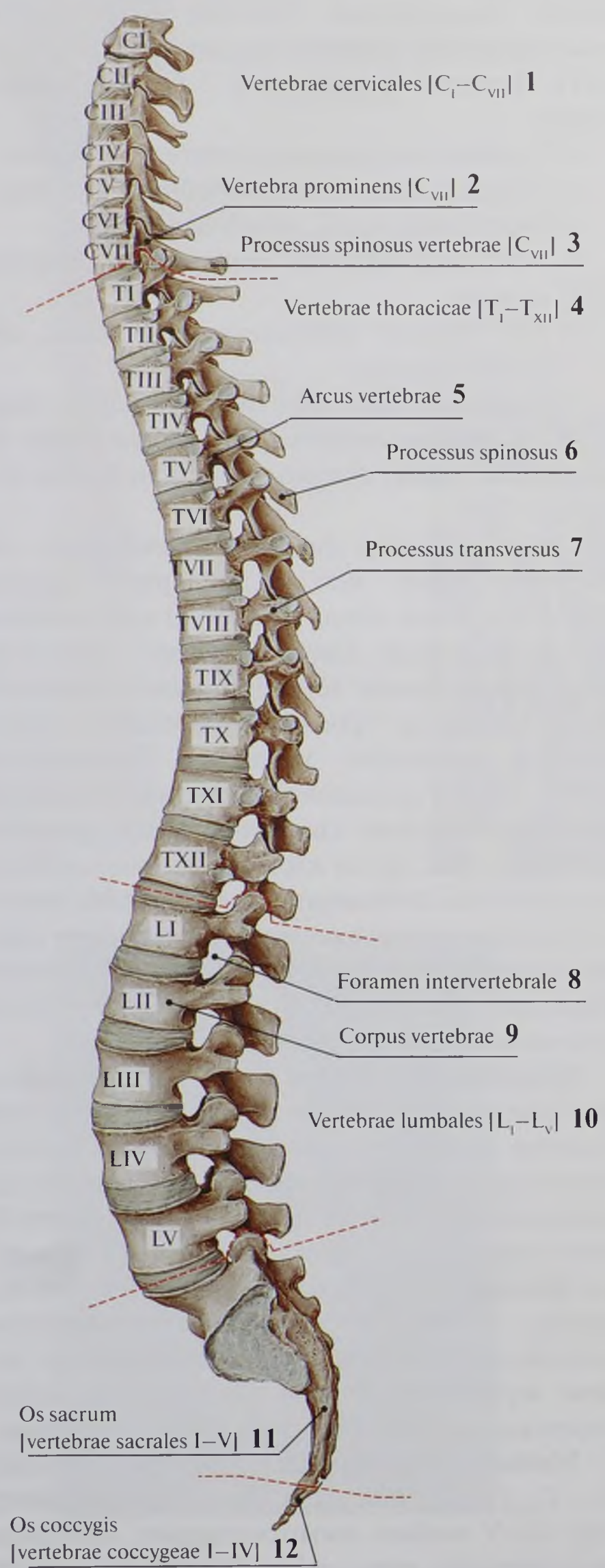

20-сурет. Омыртқа бағанының сүйектері. Бүйір көрініс

№	Қазақ тіліндегі атауы	Орыс тіліндегі атауы	Ағылшын тіліндегі атауы
1	Мойын омыртқалары	Шейные позвонки [C_I–C_{VII}]	Cervical vertebrae [C_I–C_{VII}]
2	Шығынқы омыртқа	Выступающий позвонок [C_{VII}]	Vertebra prominens [C_{VII}]
3	Қылқанды өсінді	Остистый отросток позвонка [C_{VII}]	Spinous process of vertebra [C_{VII}]
4	Кеуде омыртқалары	Грудные позвонки [Th_I–Th_{XII}]	Thoracic vertebrae [Th_I–Th_{XII}]
5	Омыртқа доғасы	Дуга позвонка	Vertebral arch
6	Қылқанды өсінді	Остистый отросток	Spinous process
7	Көлденең өсінді	Поперечный отросток	Transverse process
8	Омыртқа аралық тесік	Межпозвоночное отверстие	Intervertebral foramen
9	Омыртқа денесі	Тело позвонка	Vertebral body
10	Бел омыртқалары	Поясничные позвонки [L_I–L_V]	Lumbar vertebrae [L_I–L_V]
11	Сегізкөз	Крестец [крестцовые позвонки S_I–S_V]	Sacrum [sacral vertebrae I–V]
12	Құйымшақ	Копчик [копчиковые позвонки Co_I–Co_{IV}]	Coccyx [coccygeal vertebrae I–IV]

21-сурет. Бірінші (а; б) және екінші (в; г) мойын омыртқалар: а — жоғарғы көрінісі; б — алдыңғы көрінісі; в — артқы көрінісі; г — бүйір көрінісі

№	Қазақ тіліндегі атауы	Орыс тіліндегі атауы	Ағылшын тіліндегі атауы
1	Арткы төмпешік	Задний бугорок	Posterior tubercle
2	Ауыз омыртканың арткы доғасы	Задняя дуга атланта	Posterior arch
3	Омыртка тесігі	Позвоночное отверстие	Vertebral foramen
4	Ауыз омыртканың латералды массасы	Латеральная масса	Lateral mass
5	Көлденең тесік	Поперечное отверстие	Foramen transversarium
6	Көлденең өсінді	Поперечный отросток	Transverse process
7	Жоғарғы буындық беті	Верхняя суставная поверхность	Superior articular facet
8	Ауыз омыртканың алдыңғы доғасы	Передняя дуга атланта	Anterior arch
9	Тіс шұңқыры	Ямка зуба	Facet for dens
10	Алдыңғы төмпешік	Передний бугорок	Anterior tubercle
11	Тістің алдыңғы буындық беті	Передняя суставная поверхность зуба	Anterior articular facet of dens
12	Төменгі буындық өсінді	Нижний суставной отросток	Inferior articular process
13	Білік омыртка, омыртка денесі	Осевой позвонок [C_{II}], тело позвонка	Axis [C_{II}], vertebral body
14	Тістің арткы буындық беті	Задняя суставная поверхность зуба	Posterior articular facet of dens
15	Қылканды өсінді	Остистый отросток	Spinous process
16	Омыртканың төменгі тілігі	Нижняя позвоночная вырезка	Inferior vertebral notch
17	Төменгі буындық беті	Нижняя суставная поверхность	Inferior articular facet

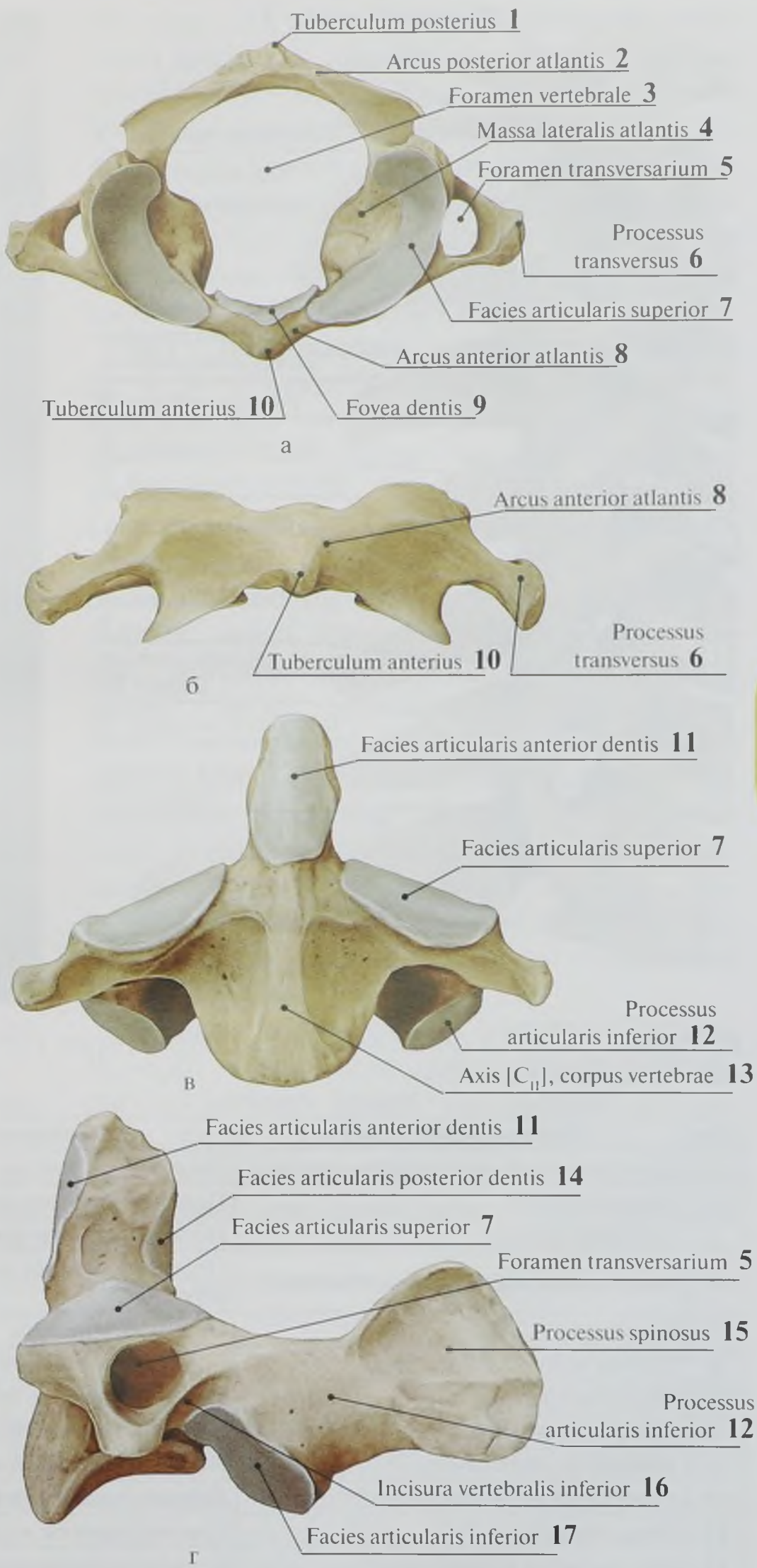

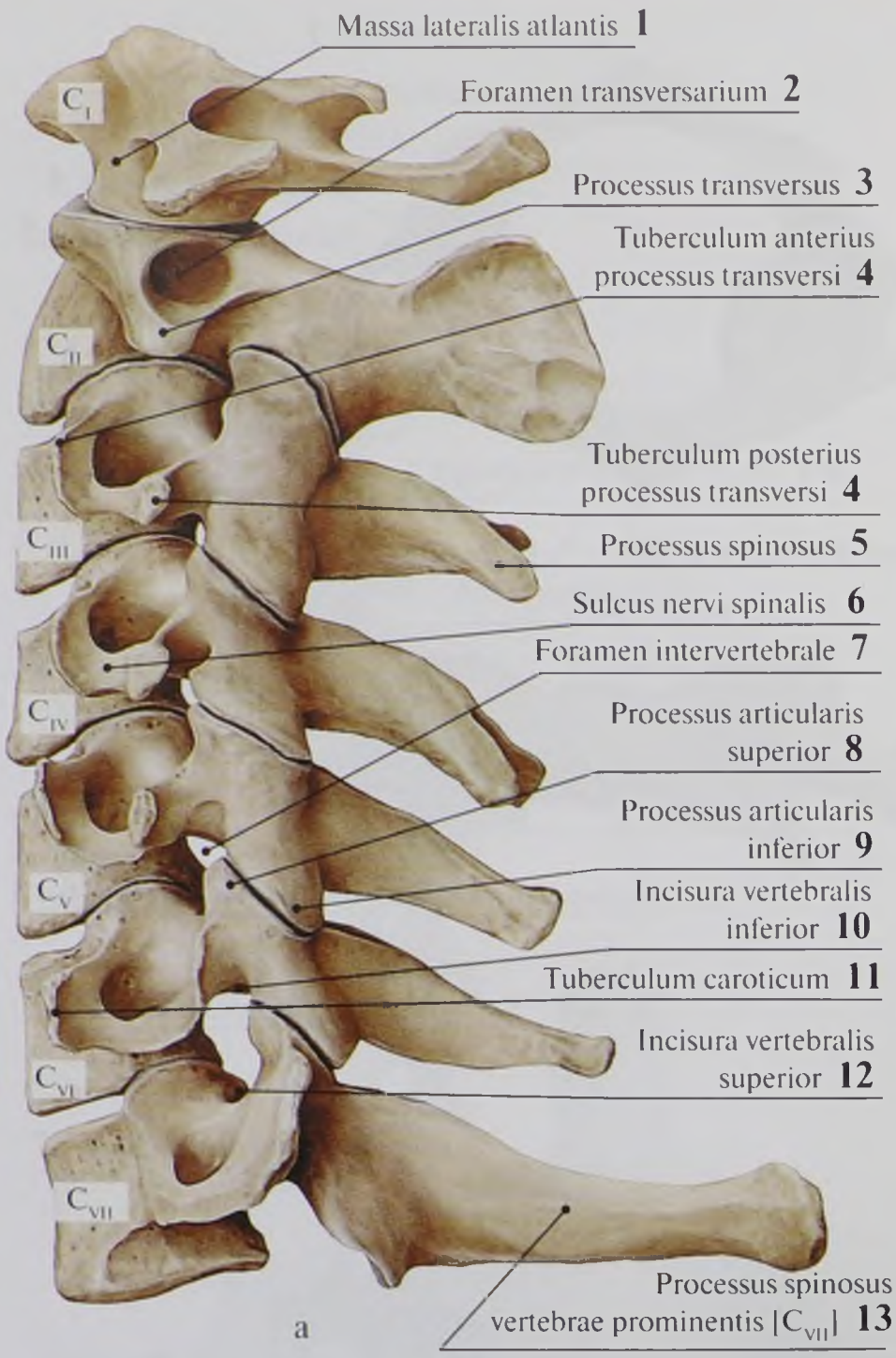

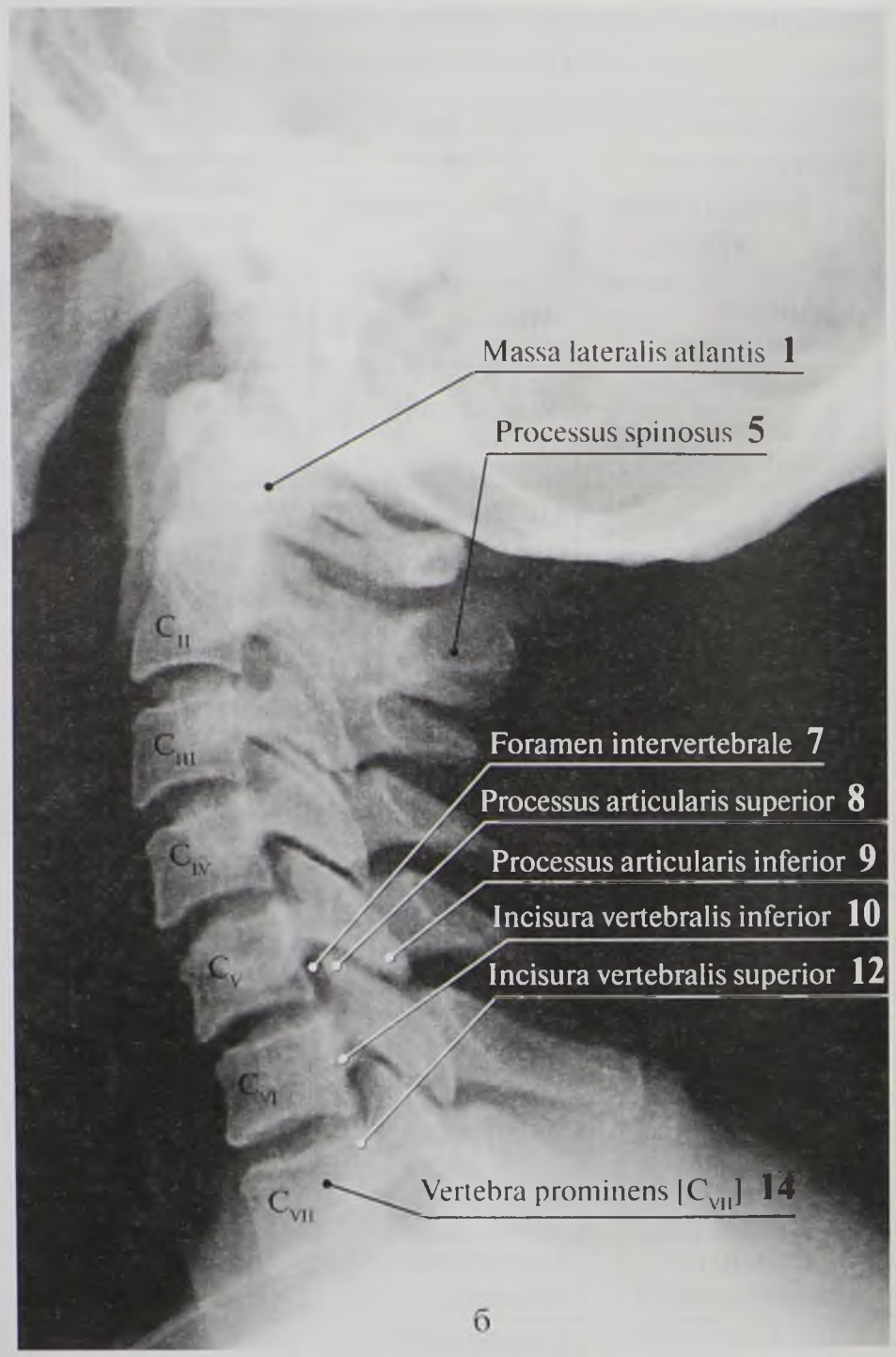

22-сурет. Омыртқа бағанының мойын бөлімі. Бүйір көрініс: а — анатомиялық препарат; б — рентген көрінісі; бүйір проекциясы

№	Қазақ тіліндегі атауы	Орыс тіліндегі атауы	Ағылшын тіліндегі атауы
1	Ауыз омыртқаның латералды массасы	Латеральная масса атланта	Lateral mass of atlas
2	Көлденең тесік	Поперечное отверстие	Foramen transversarium
3	Көлденең өсінді	Поперечный отросток	Transverse process
4	Көлденең өсіндінің арткы төмпешігі	Передний бугорок поперечного отростка	Anterior tubercle of transverse process
5	Қылқанды өсінді	Остистый отросток	Spinous process
6	Жұлын жүйкесінің жүлгесі	Борозда спинномозгового нерва	Groove for spinal nerve
7	Омыртқа аралық тесік	Межпозвоночное отверстие	Intervertebral foramen
8	Жоғарғы буындық өсінді	Верхний суставной отросток	Superior articular process
9	Төменгі буындық өсінді	Нижний суставной отросток	Inferior articular process
10	Омыртқаның төменгі тілігі	Нижняя позвоночная вырезка	Inferior vertebral notch
11	Ұйқы төмпешігі	Сонный бугорок	Carotid tubercle
12	Омыртқаның жоғарғы тілігі	Верхняя позвоночная вырезка	Superior vertebral notch
13	Шығынқы омыртқаның қылқанды өсіндісі	Остистый отросток выступающего позвонка [C_{VII}]	Spinous process of vertebra prominens [C_{VII}]
14	Шығынқы омыртқа	Выступающий позвонок [C_{VII}]	Vertebra prominens [C_{VII}]

ділеріндегі тесіктері арқылы ми мен басты қанмен қамтамасыз ететін омыртқалық артерия мен тамыр өтеді. Көлденең өсінділерінің шеттерінде жұлын жүйкесінің жүлгесін (*sulcus nervi spinalis*) шектейтін алдыңғы және артқы төмпешіктер (*tuberculum anterius et tuberculum posterius*) бар. VI мойын омыртқаның көлденең өсіндісіндегі алдыңғы төмпешікті ұйқы төмпешігі (*tuberculum caroticum*) деп атайды. Жалпы ұйқы артериясынан қан кеткенде аталған төмпешікке басуға болады. VII мойын омыртқаның қылқанды өсіндісі басқа мойын омыртқаның қылқанды өсінділеріне қарағанда ұзындау және айқын байқалатындықтан, бұл омыртқаны шығынқы омыртқа (*vertebrae prominens*) деп атайды.

I және II мойын омыртқаларының өзіндік құрылыс ерекшеліктері бар.

Бірінші мойын омыртқа, ауыз омыртқа немесе атлант (*atlant seu atlas*) алдыңғы, артқы доғасынан (*arcus anterior atlantis et arcus posterior atlantis*) және жұп бүйір бөліктерінен (*massae laterales atlantis*) тұрады. Алдыңғы доғаның сыртқы бетінде алдыңғы төмпешік (*tuberculum anterius*), ішкі бетінде тіс шұңқыры (*fovea dentis*) орналасқан. Артқы доғаның сыртқы бетінде артқы төмпешік (*tuberculum posterius*) айқын байқалады. Әрбір бүйір бөліктерінде буындық беттері: жоғарғы бетінде — жоғарғы буындық беті (*facies articularis superior*), төменгі бетінде — жоғарғы буындық беті (*facies articularis inferior*) бар.

Екінші мойын омыртқа (C_{II}) – біліктік омыртқа (*axis*), бұл омыртқаның басқа омыртқалардан негізгі ерекшелігі – денесінің жоғарғы бетінде тісшесі (*dens*) орналасқан, оның алдыңғы және артқы буындық беттері (*facies articularis anterior et facies articularis posterior*) бар.

Кеуде омыртқалары (*vertebrae thoracicae*, $[Th_I–Th_{XII}]$) (23-сурет), басқа омыртқалардан айырмашылығы денесінің бүйір бетінде жоғарғы және төменгі қабырғалық шұңқырлар (*foveae costales superior et inferior*) орналасқан. I, X, XI және XII омыртқаларда өзіндік ерекшеліктері бар. I кеуде омыртқаның жоғарғы жиегінде толық шұңқыр, X омыртқада тек жоғарғы жартылай шұңқыр, ал XI және XII кеуде омыртқа денесінің орталық бөлігінде бір-бірден толық шұңқыр орналасқан. I–X кеуде омыртқаларының көлденең өсінділерінде қабырғалармен буындасатын көлденең өсіндінің қабырғалық шұңқырлары (*fovea costalis processus transversus*) бар. Кеуде омыртқалардың қылқанды өсінділері ұзын, төмен бағытталып, төмен орналасқан қылқанды өсіндіні жауып жатады.

Бел омыртқалары (*vertebrae lumbales*, $[L_I–L_V]$) (24-сурет), омыртқалардың ішіндегі ең ірі омыртқалар. Олардың буын өсінділері сагитталды жазықтықтың бойында орналасқан. Эллипс пішінді жоғарғы буын өсіндінің қысынқы буын беттері ішке қарай иіліп орналасса — төменгі буын өсіндісінің шығынқы буын беттері сыртқа қарай бағытталған. Сонымен қатар, жоғарғы буын өсінділерінің ұшында емізік тәрізді қосымша өсінділер (*processus mammilaris*) айқын байқалады. Бел омыртқалардың көлденең өсінділері қосарланған: алдыңғы бөлігі — қабырғаның рудименті болғандықтан, қабырғалық өсінді (*processus costalis*), ал артқысы қосымша өсінді (*processus accesorius*). Қылқанды өсінділері қыска және сагитталды бағытталған табақша түрінде.

Сегізкөз омыртқалары (*vertebrae sacrales*, $[S_I–S_V]$), ересектерде дара сүйекті құрайды — **сегізкөз сүйегі** (*os sacrum*) (25-сурет). Оның жоғары қараған негізі (*basis ossis sacri*), төмен бағытталған сүйірленген ұшы (*apex ossis sacri*) және бүйір бөліктері (*partes laterals*) ажыратылады. Сегізкөз негізі сегізкөз қанатымен (*ala ossis sacri*), жоғарғы буындық өсінділермен (*processus articularis superior*) және мүйіспен (*promontorium*) көрсетілген. Сегізкөз негізі V бел омыртқамен бұрыш жасап қосылып, жамбас астауына енеді.

Сегізкөздің жамбас қуысына қараған беті қысынқы, шығынқы артқы бетінде бірнеше қатар қырқалар бар. Сегізкөздің алдыңғы немесе жамбастық бетінде (*facies pelvina*) көлденең сызықтармен (*lineae transversae*) байланыскан 4 жұп сегізкөздің алдыңғы тесіктері (*foramina sacralia anteriora*) бар.

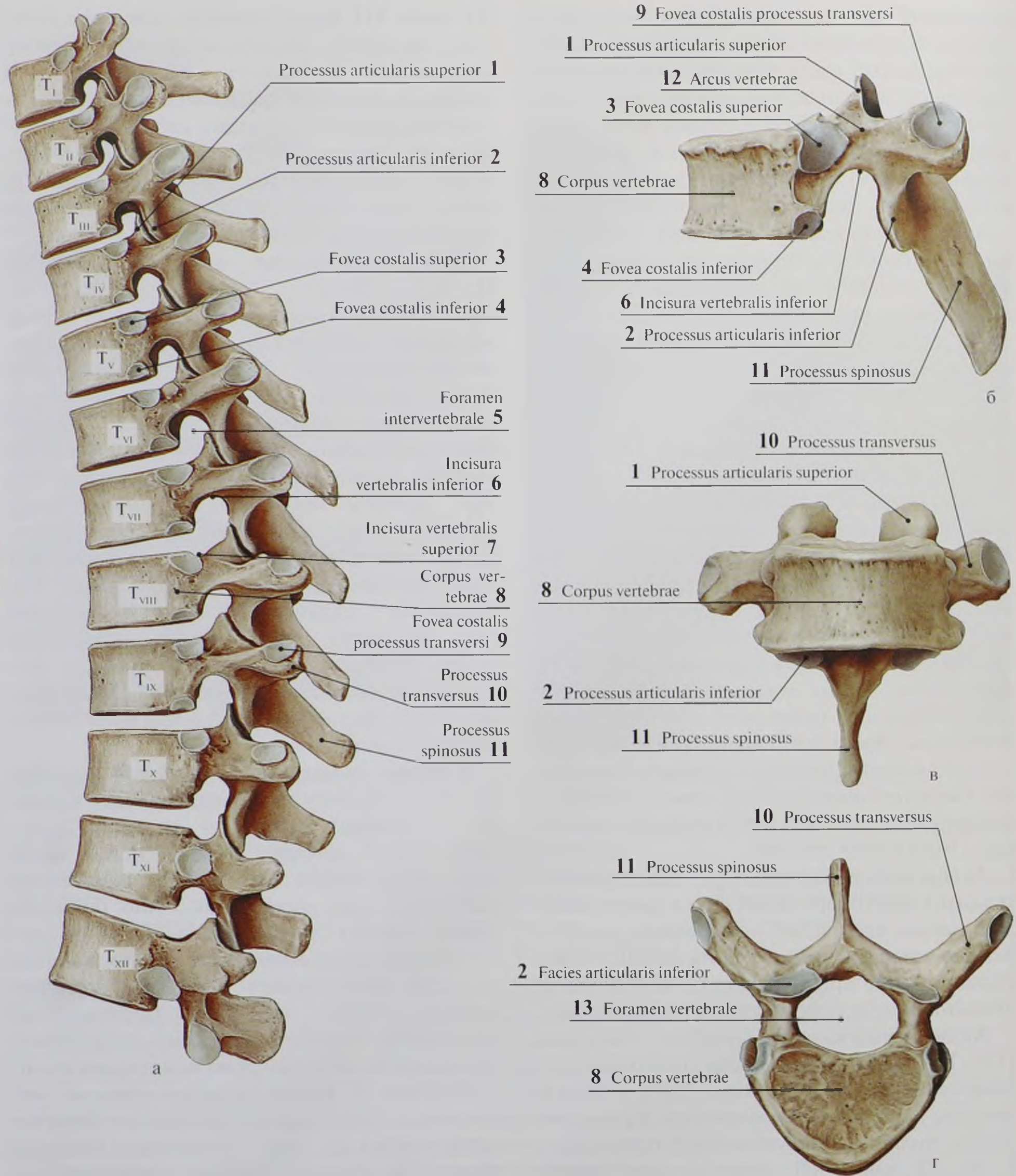
Processus articularis superior 1
Processus articularis inferior 2
Fovea costalis superior 3
Fovea costalis inferior 4
Foramen intervertebrale 5
Incisura vertebralis inferior 6
Incisura vertebralis superior 7
Corpus vertebrae 8
Fovea costalis processus transversi 9
Processus transversus 10
Processus spinosus 11
T_I
T_{II}
T_{III}
T_{IV}
T_V
T_{VI}
T_{VII}
T_{VIII}
T_{IX}
T_X
T_{XI}
T_{XII}
а
9 Fovea costalis processus transversi
1 Processus articularis superior
12 Arcus vertebrae
3 Fovea costalis superior
8 Corpus vertebrae
4 Fovea costalis inferior
6 Incisura vertebralis inferior
2 Processus articularis inferior
11 Processus spinosus
б
10 Processus transversus
1 Processus articularis superior
8 Corpus vertebrae
2 Processus articularis inferior
11 Processus spinosus
в
10 Processus transversus
11 Processus spinosus
2 Facies articularis inferior
13 Foramen vertebrale
8 Corpus vertebrae
г

23-сурет. Омыртқа бағанының кеуде бөлімі. а — анатомиялық препарат; бүйір көрінісі. Төртінші кеуде омыртқасы. Бүйір көрінісі (б); алдыңғы көрінісі (в); төменгі көрінісі (г)

№	Қазақ тіліндегі атауы	Орыс тіліндегі атауы	Ағылшын тіліндегі атауы
1	Жоғарғы буындық өсінді	Верхний суставной отросток	Superior articular process
2	Төменгі буындық өсінді	Нижний суставной отросток	Inferior articular process
3	Жоғарғы қабырғалық шұңқыр	Верхняя реберная ямка	Superior costal facet
4	Төменгі қабырғалық шұңқыр	Нижняя реберная ямка	Inferior costal facet
5	Омыртқа аралық тесік	Межпозвоночное отверстие	Intervertebral foramen
6	Омыртқаның төменгі тілігі	Нижняя позвоночная вырезка	Inferior vertebral notch
7	Омыртқаның жоғарғы тілігі	Верхняя позвоночная вырезка	Superior vertebral notch
8	Омыртқа денесі	Тело позвонка	Vertebral body
9	Көлденең өсіндінің қабырғалық шұңқыры	Реберная ямка поперечного отростка	Transverse costal facet
10	Көлденең өсінді	Поперечный отросток	Transverse process
11	Қылқанды өсінді	Остистый отросток	Spinous process
12	Омыртқа доғасы	Дуга позвонка	Vertebral arch
13	Омыртқа тесігі	Позвоночное отверстие	Vertebral foramen

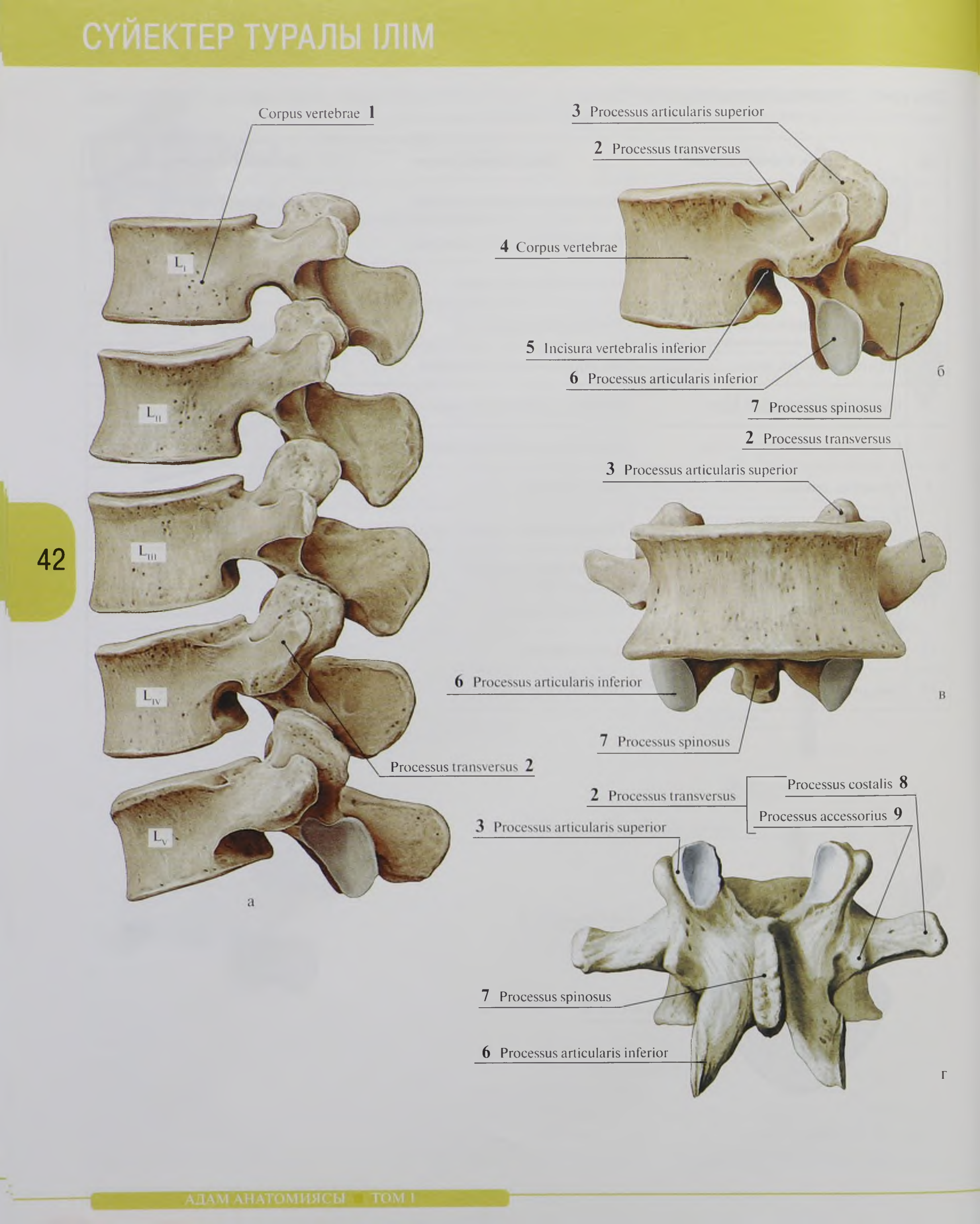
Corpus vertebrae 1
L_I
L_{II}
L_{III}
L_{IV}
L_V
Processus transversus 2
а
3 Processus articularis superior
2 Processus transversus
4 Corpus vertebrae
5 Incisura vertebralis inferior
6 Processus articularis inferior
7 Processus spinosus
б
2 Processus transversus
3 Processus articularis superior
6 Processus articularis inferior
7 Processus spinosus
в
Processus costalis 8
2 Processus transversus
Processus accessorius 9
3 Processus articularis superior
7 Processus spinosus
6 Processus articularis inferior
г

24-сурет. Омыртқа бағанының бел бөлімі. а — анатомиялық препарат. Бел омыртқа. Бүйір көрінісі (б); алдыңғы көрінісі (в); артқы көрінісі (г)

№	Қазақ тіліндегі атауы	Орыс тіліндегі атауы	Ағылшын тіліндегі атауы
1	Омыртқа денесі	Тело позвонка	Vertebral body
2	Көлденең өсінді	Поперечный отросток	Transverse process
3	Жоғарғы буындық беті	Верхний суставной отросток	Superior articular process
4	Омыртқа денесі	Тело позвонка	Vertebral body
5	Омыртқаның төменгі тілігі	Нижняя позвоночная вырезка	Inferior vertebral notch
6	Төменгі буындық өсінді	Нижний суставной отросток	Inferior articular process
7	Қылканды өсінді	Остистый отросток	Spinous process
8	Қабырғалық өсінді	Реберный отросток	Costal process
9	Қосымша өсінді	Добавочный отросток	Accessory process

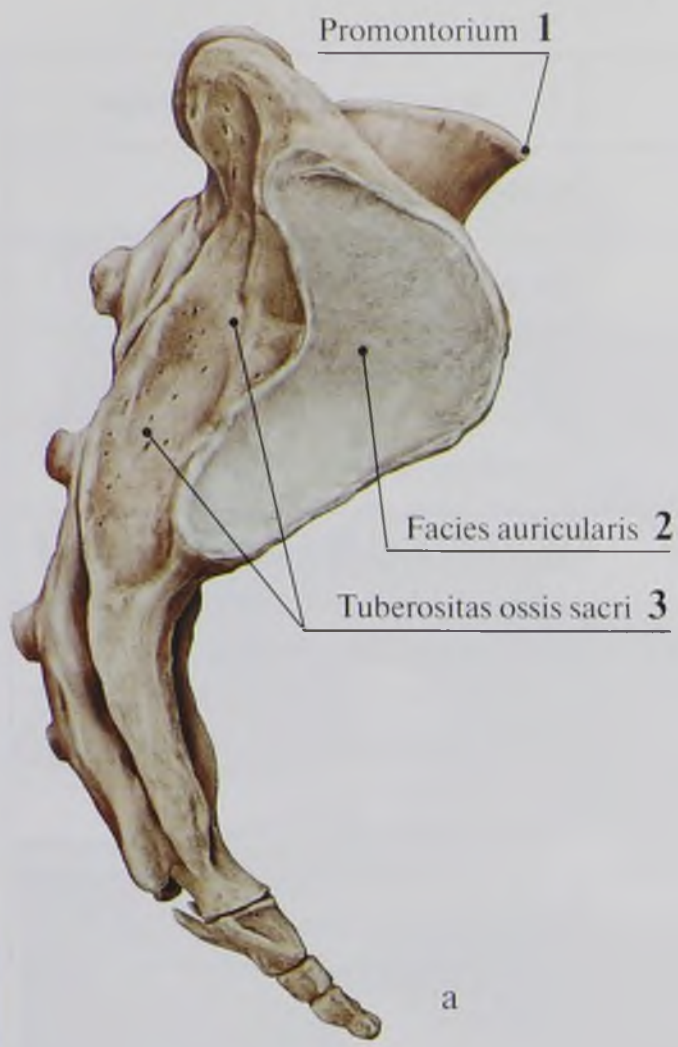
Promontorium 1
Facies auricularis 2
Tuberositas ossis sacri 3
а

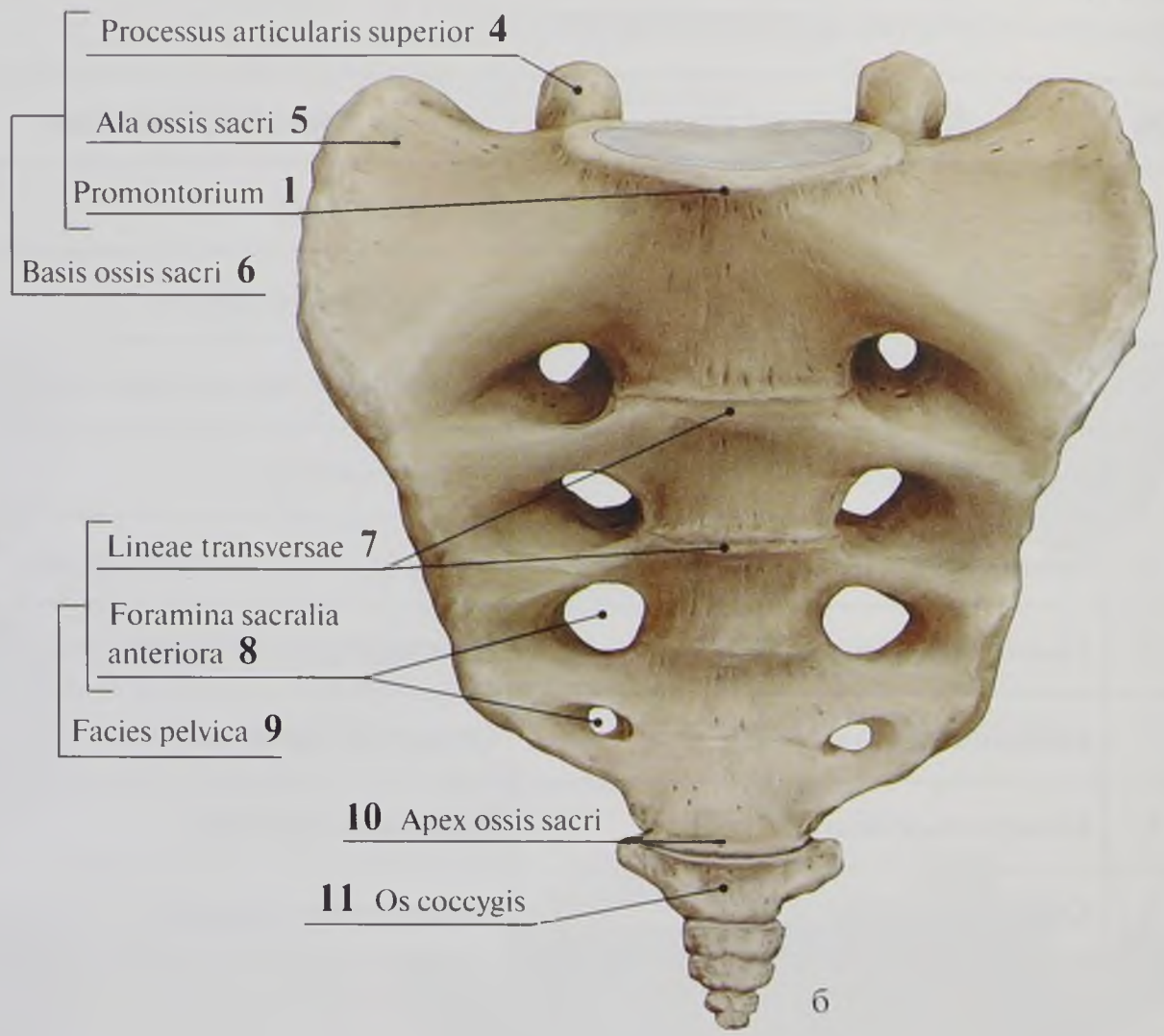
Processus articularis superior 4
Ala ossis sacri 5
Promontorium 1
Basis ossis sacri 6
Lineae transversae 7
Foramina sacralia anteriora 8
Facies pelvica 9
10 Apex ossis sacri
11 Os coccygis
б

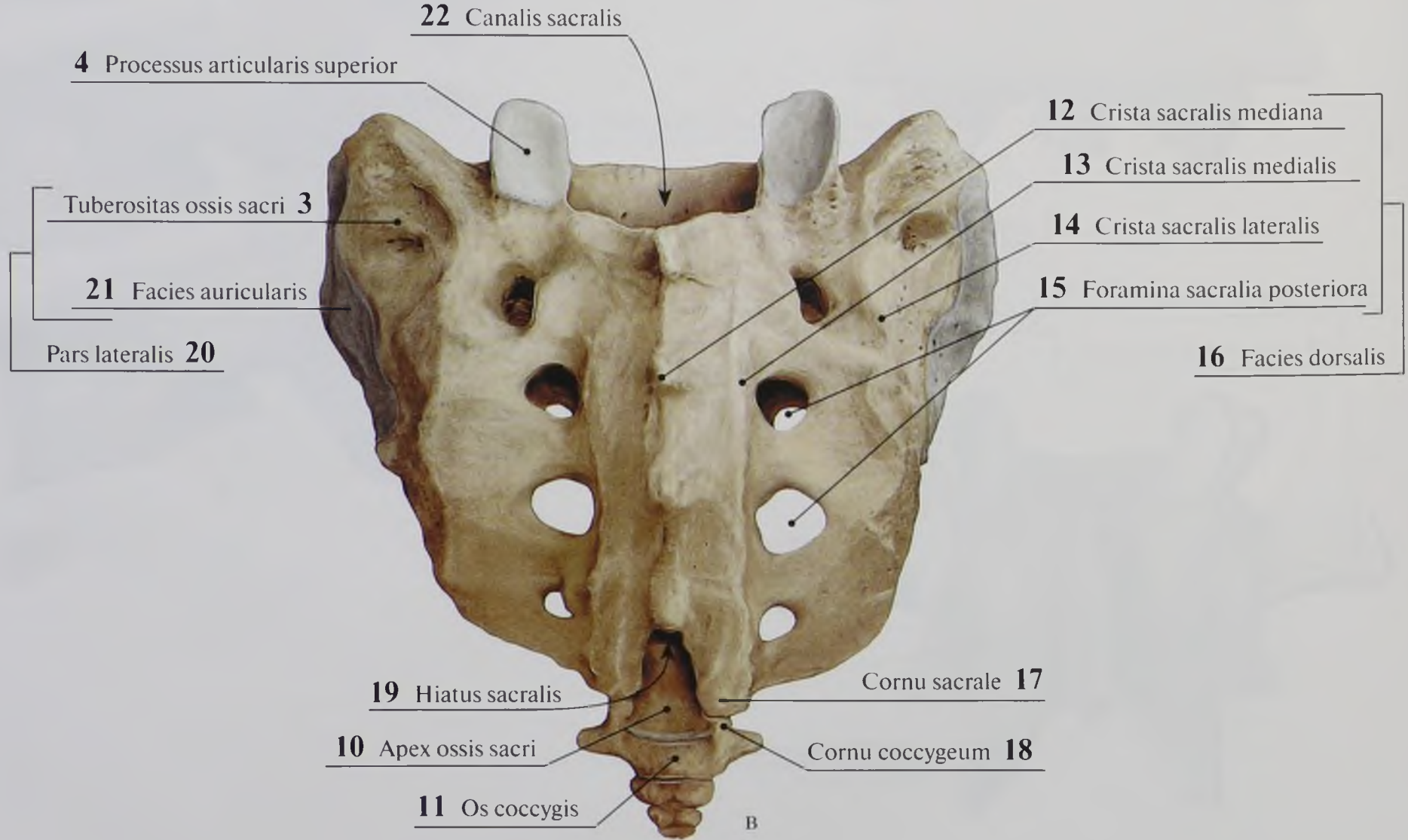
22 Canalis sacralis
4 Processus articularis superior
Tuberositas ossis sacri 3
21 Facies auricularis
Pars lateralis 20
12 Crista sacralis mediana
13 Crista sacralis medialis
14 Crista sacralis lateralis
15 Foramina sacralia posteriora
16 Facies dorsalis
19 Hiatus sacralis
10 Apex ossis sacri
11 Os coccygis
Cornu sacrale 17
Cornu coccygeum 18
в

25-сурет. Сегізкөз және құйымшақ. Бүйір көрінісі (а); алдыңғы көрінісі (б); артқы көрінісі (в)

№	Қазақ тіліндегі атауы	Орыс тіліндегі атауы	Ағылшын тіліндегі атауы
1	Мүйіс	Мыс	Promontory
2	Буындық беті	Ушковидная поверхность	Auricular surface
3	Сегізкөз бұдыры	Бугристость крестца	Sacral tuberosity
4	Жоғарғы буындық өсінді	Верхний суставной отросток	Superior articular process
5	Сегізкөз канаты	Крестцовое крыло	Ala; Wing
6	Сегізкөз негізі	Основание крестца	Base
7	Көлденең сызықтар	Поперечные линии	Transverse ridges
8	Сегізкөздің алдыңғы тесіктері	Передние крестцовые отверстия	Anterior sacral foramina
9	Жамбастық беті	Тазовая поверхность	Pelvic surface
10	Сегізкөздің ұшы	Верхушка крестца	Apex
11	Құйымшақ	Копчик	Coccyx
12	Сегізкөздің алдыңғы қыркасы	Срединный крестцовый гребень	Median sacral crest
13	Сегізкөздің медиалды қыркасы	Медиальный крестцовый гребень	Intermediate sacral crest
14	Сегізкөздің латералды қыркасы	Латеральный крестцовый гребень	Lateral sacral crest
15	Сегізкөздің арткы тесіктері	Задние крестцовые отверстия	Posterior sacral foramina
16	Арткы беті	Дорсальная поверхность	Dorsal surface
17	Сегізкөз мүйізі	Крестцовый рог	Sacral cornu; Sacral horn
18	Құйымшақ мүйізі	Копчиковый рог	Coccygeal cornu
19	Сегізкөз саңылауы	Крестцовая щель	Sacral hiatus
20	Бүйір бөлігі	Латеральная часть	Lateral part
21	Құлакша тәрізді беті	Ушковидная поверхность	Auricular surface
22	Сегізкөз өзегі	Крестцовый канал	Sacral canal

Сегізкөздің арткы немесе дорсалды бетінде (*facies dorsalis*) 4 жұп сегізкөздің арткы тесіктері (*foramina sacralia posteriora*) және 5 сегізкөз қырқалары бар: тақ — сегізкөздің ортаңғы қыркасы (*crista sacralis mediana*), жұп — аралық (*crista sacralis intermedia*) және латералды қырка (*crista sacralis lateralis*). Бұл қырқалар қылқанды, буындық және көлденен өсінділердің өзара бірігуінен пайда болады.

Сегізкөздің бүйір бөлігінде жамбас сүйекпен буындасатын құлакшалық буындық беттері (*facies auricularis*) және сегізкөз бұдыры (*tuberositas sacralis*) орналасқан.

Құйымшақ (*os coccygis*) — 3–5 рудименттік омыртқалардың өзара бірігуі нәтижесінде пайда болған кішкентай сүйек. Ең жақсы дамығаны — бірінші құйымшақ омыртқа, оның буындық өсінділерінің қалдығы —жұп құйымшақ мүйізі (*cornu coccygeum*) бар.

Төс сүйегі (*sternum*) (26-сурет) — дара жалпақ сүйек. Оның тұтқасы (*manubrium sterni*), денесі (*corpus sterni*), семсер тәрізді өсіндісі (*processus xiphoideus*) және тіліктері бар. Төс тұтқасының жоғарғы жиегінде тақ мойындырық тілік (*incisura jugularis*) және жұп бұғаналық тілік (*incisura clavicularis*), төстің бүйір беттерінде 7 жұп қабырғалық тіліктер (*incisurae costales*) бар. Төс тұтқасы денесімен байланысып, төс сүйегінің бұрышын (*angulus sterni*) құрайды.

Қабырғалар (*costae*, [I–XII]) (27-сурет) сүйектік және шеміршектік бөліктерден тұрады. Қабырғалық шеміршек (*cartilago costalis*) қабырғаның алдыңғы бөлімі, олардың жоғарғы 7-і төспен байланысады. Қабырғаларды үш топқа жіктейді: негізгі қабырғалар (I–VII) (*costae verae*), жалған қабырғалар (VIII–X) (*costae spuriae*) және қозғалмалы қабырғалар (XI, XII) (*costae fluctuantes*). Сүйектік бөлікте

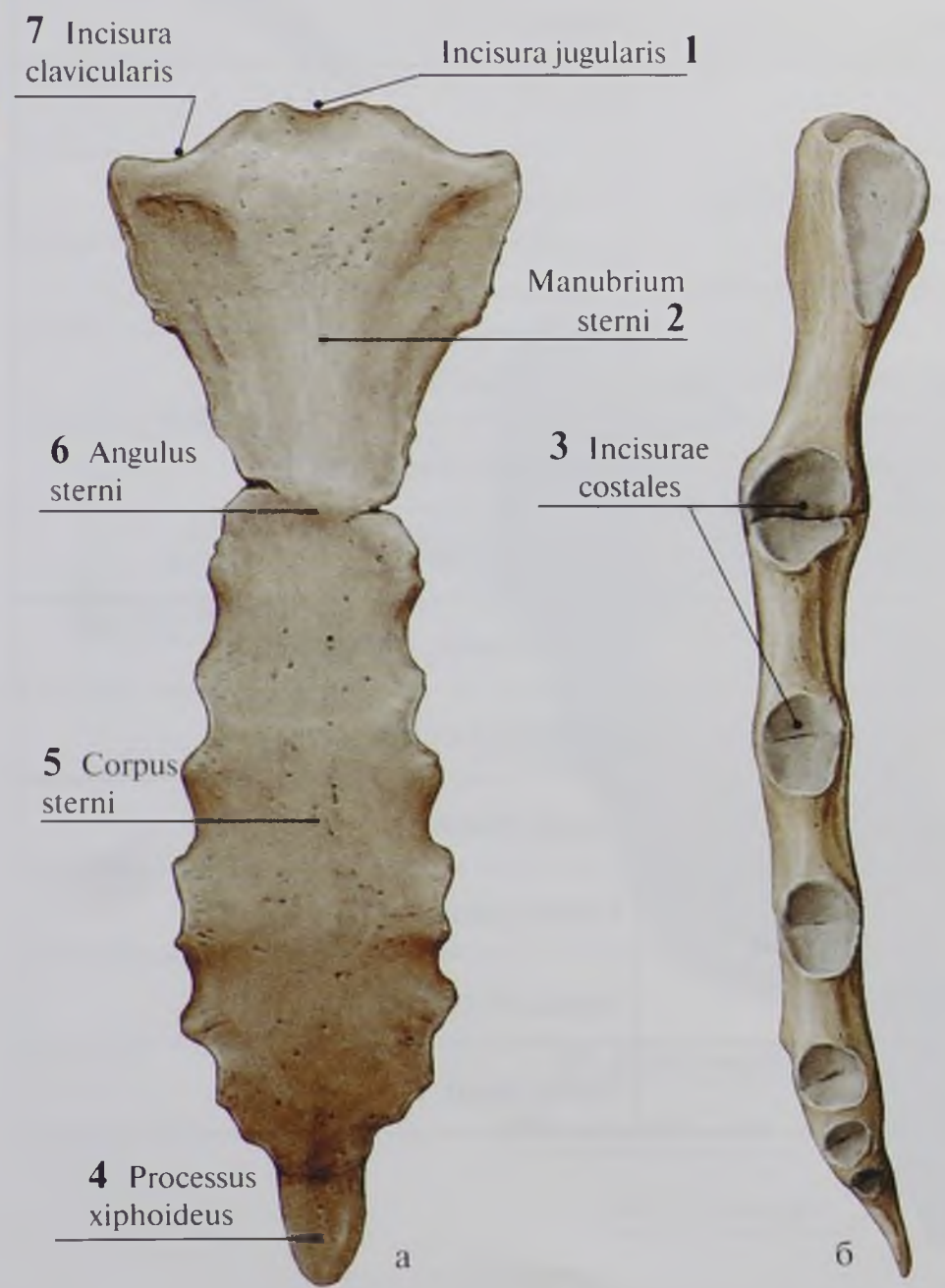

26-сурет. Төс. Алдыңғы көрінісі (а); бүйір көрінісі (б)

№	Қазақ тіліндегі атауы	Орыс тіліндегі атауы	Ағылшын тіліндегі атауы
1	Мойындырық тілігі	Яремная вырезка	Jugular notch; Suprasternal notch
2	Төс тұтқасы	Рукоятка грудины	Manubrium of sternum
3	Қабырғалық тілік	Реберные вырезки	Costal notches
4	Семсер тәрізді өсінді	Мечевидный отросток	Xiphoid process
5	Төс денесі	Тело грудины	Body of sternum
6	Төс бұрышы	Угол грудины	Sternal angle
7	Бұғаналық тілік	Ключичная вырезка	Clavicular notch

басы (*caput costae*) бар, ол жінішкерген бөлігі — мойнына (*collum costae*), ал мойны жалпақ және ұзын бөлігі — қабырға денесіне (*corpus costae*) өтеді. Қабырға мойнының денеге өтер жерінде қабырға бұрышы (*angulus costae*) түзіледі. Осы жерде сәйкес кеуде омыртқаларының көлденең өсіндісіндегі қабырғалық шұңқырлармен буындасатын буындық беті бар қабырға төмпешігі (*tuberculum costae*) орналасады. II–XII қабырғаларда сыртқы және ішкі беттерін және жоғарғы және төменгі жиектерін ажыратады.

Қабырғаның ішкі бетінің төменгі жиегінде қан тамырлар мен жүйкелер іздерінің орны — қабырға жүлгесі (*sulcus costae*) жатады.

Бірінші қабырғаның жоғарғы және төменгі беттері, сыртқы және ішкі жиектері бар. Денесінің жоғарғы бетінде алдыңғы сатылы бұлшықеттің төмпешігі (*tuberculum m. scaleneus anterior*) орналаскан. Бұл төмпешік (алдынан) бұғана асты тамыр жүлгесін (*sulcus v. subclaviae*) (артынан) бұғана асты артерия жүлгесінен (*sulcus a. subclaviae*) бөліп тұрады. XI, XII қабырғаларда мойны, бұрышы, төмпешігі, жүлгесі және қабырға басының қыркасы жоқ.

Омыртқалардың проекциялық анатомиядағы маңызы:

- ✧ үлкен шүйде тесігінің сыртқы бетімен жүргізілетін жазықтық жұлын мен мидың шекарасы болып саналады;
- ✧ үлкен шүйде тесігі мен бірінші омыртқаның арасында жұлынның I сегменті орналасады.

Мойын омыртқаларына проекцияланады:

- ✧ C_I — жұтқыншақтың мұрындық бөлігінің аяқталуы, жұтқыншақтың ауыздық бөлігінің бастамасы;
- ✧ C_{III} — тіл асты сүйек;
- ✧ C_{IV} — жұтқыншақтың ауыздық бөлігінің аяқталуымен көмейлік бөліктің бастамасы, жалпы ұйқы артериясының бифуркациясы;
- ✧ C_{IV}–C_V — қалқанша шеміршегі;
- ✧ C_{VI} — білезік тәрізді шеміршек, жұтқыншақтың аяқталуы, өңештің бастамасы, көмейдің аяқталуы, кеңірдектің бастамасы, қалқаншаның төменгі артериясы, симпатикалық сабаудың мойындық ортаңғы түйіні, көмей қабырғасына енетін көмейдің төменгі жүйкесінің, омыртқалық артерияның мойындық бөлігінің көлденең өсінділі бөлігіне өтуі;
- ✧ C_{VII} — қалқанша шеміршектің қылтасы, кеуде түтігінің доғасы, плевраның күмбезі және өкпе ұшы.

Кеуде омыртқаларына проекцияланады:

- ✧ T_I — жауырынның жоғарғы жиегі;
- ✧ T_{II} — төстік мойындырық тілігі;
- ✧ T_{III} — жауырын білігі, өкпенің қиғаш сызығының артқы жиегі;
- ✧ T_{IV} — төс бұрышы, II қабырғаның шеміршегі, жоғарғы көкірек ортаны төменгіден бөлетін жазықтық, қолқаның бастамасы мен аяқталуы, төмендемелі қолқаның бастамасы, кеңірдек бифуркациясы;
- ✧ T_V — кеуде түтігінің орталық сызықпен қиылысуы;
- ✧ T_{VI} — жауырынның төменгі жиегі;
- ✧ T_{VII} — көкеттегі төменгі қуыс тамыр тесігі, жартылай сынар тамырдың орталық сызықпен қиылысуы және оның сынар венаға құйылуы;
- ✧ T_{VIII} — төс денесі мен семсер тәріздінің қосылысы, көкеттегі өңештің тесігі;
- ✧ T_X–Th_{XI} — өңештің асқазанға өтуі;
- ✧ T_{XII} — көкеттегі қолқалық тесігі, қолқадан құрсақтық сабаудың тармақталуы.

Кеуде омыртқаларына проекцияланады:

- ✧ L_I — асқазан кіреберісі, он екі елі ішектің буылтығы, жоғарғы шажырқайлық артерияның бастамасы, бүйрек қақпағы;
- ✧ L_{II} — ұйқы безі басы, он екі елі ішек-ашы ішектік бұрылысы;
- ✧ L_{III} — бүйрек артериясының бастамасы, жұлынның аяқталуы, кеуде түтігінің бастамасы, сынар тамырдың бастамасы, он екі елі ішектің горизонталды бөлігі;
- ✧ L_{VI} — қолқаның бифуркациясы, Михаэлис ромбының ұшы, мықын сүйек қыркасының жоғарғы нүктесі. Осы нүктелерді қосатын сызықта бел пункциясын жасайтын жер анықталады;
- ✧ L_V — төменгі қуыс тамыр бастамасы.

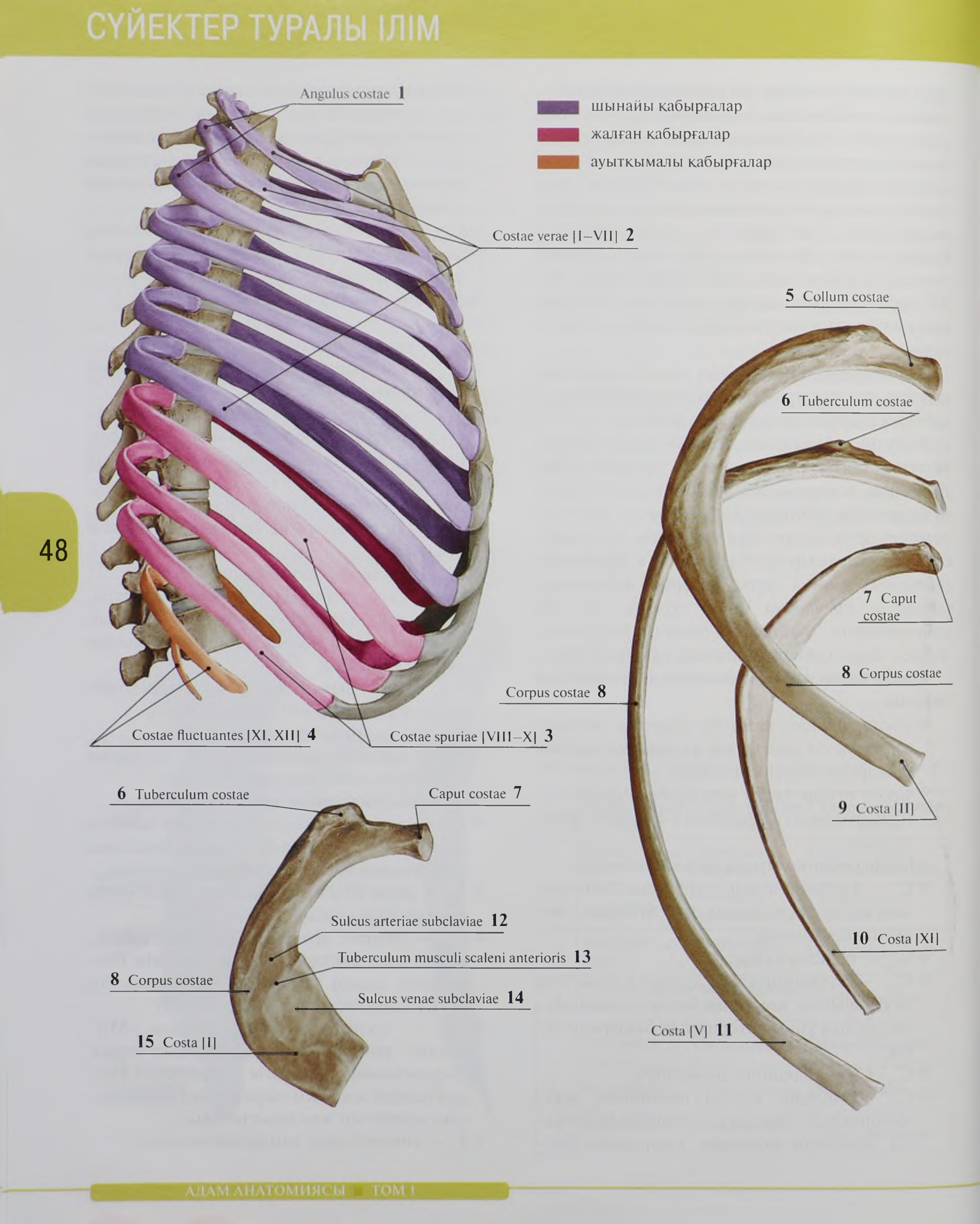
шынайы қабырғалар
жалған қабырғалар
ауыткымалы қабырғалар
Angulus costae 1
Costae verae [I–VII] 2
Costae fluctuantes [XI, XII] 4
Costae spuriae [VIII–X] 3
5 Collum costae
6 Tuberculum costae
7 Caput costae
8 Corpus costae
Corpus costae 8
9 Costa [II]
10 Costa [XI]
Costa [V] 11
6 Tuberculum costae
Caput costae 7
Sulcus arteriae subclaviae 12
Tuberculum musculi scaleni anterioris 13
8 Corpus costae
Sulcus venae subclaviae 14
15 Costa [I]

27-сурет. Қабырғалар

№	Қазақ тіліндегі атауы	Орыс тіліндегі атауы	Ағылшын тіліндегі атауы
1	Қабырға бұрышы	Угол ребра	Angle
2	Нағыз қабырғалар	Истинные ребра [I–VII]	True ribs [I–VII]
3	Жалған қабырғалар	Ложные ребра [VIII–XII]	False ribs [VIII–XII]
4	Қозғалмалы қабырғалар	Колеблющиеся ребра [XI–XII]	Floating ribs [XI–XII]
5	Қабырға мойыны	Шейка ребра	Neck of the rib
6	Қабырға төмпешігі	Бугорок ребра	Tubercle
7	Қабырға басы	Головка ребра	Head of the rib
8	Қабырға денесі	Тело ребра	Body; Shaft of the rib
9	Қабырға [II]	Второе [II] ребро	Second rib [II]
10	Қабырға [XI]	Девятое [XI] ребро	Ninth [XI] rib
11	Қабырға [V]	Пятое [V] ребро	Fifth [V] rib
12	Бұғана асты артерия жүлгесі	Борозда подключичной артерии	Groove for subclavian artery
13	Алдыңғы сатылы бұлшықеттін төмпешігі	Бугорок передней лестничной мышцы	Scalene tubercle
14	Бұғана асты көктамыр жүлгесі	Борозда подключичной вены	Groove for subclavian vein
15	Қабырға [II]	Первое [I] ребро	First rib [I]

Сегізкөз омыртқаларына проекцияланады:

- ✧ S_I — мықын сүйектің жоғарғы артқы қылқандары, субарахноидалды кеңістіктің аяқталуы;
- ✧ S_{II} — Михаэлис ромбының төменгі бұрышы;
- ✧ S_{III} — тік ішектің бастамасы.

Тұлға сүйектері құрылысының ауытқулары

Омыртқалардың саны өзгермелі болуы мүмкін. VII мойын омыртқаның I кеудеге өтуіне және кеуде омыртқалары мен қабырғалардың санының ұлғаюына байланысты мойын омыртқаларының саны 6 болуы мүмкін. Кейде сакрализация нәтижесінде, яғни V бел омыртқаның сегізкөзбен бітісуінен кеуде омыртқалары мен қабырғалардың саны 11 болуы мүмкін. Омыртқаның әрбір бөліміндегі омыртқа доғалары айырылуы кездесуі мүмкін. Төстің, қабырғалардың алдыңғы шетінің ажыратылуы мүмкін.

Сүйектердің, сүйек бөліктерінің арасындағы шеміршектік жұқа қабаттарының орны мен пішіні жас шамалық, индивидті және жыныстық ерекшеліктеріне тәуелді.

БАҚЫЛАУҒА АРНАЛҒАН СҰРАҚТАР

1. Сізге омыртқа жотасының қандай бөлімдері белгілі?
2. Басқа омыртқалардан I және II омыртқалардың ерекшелігі қандай?
3. Мойын, кеуде, бел омыртқаларының және сегізкөздің өзіндік ерекшеліктерін атаңыз.
4. Төсте қандай тіліктер бар және олардың маңызы.
5. Адамда қанша қабырға бар және олардың ерекшеліктері қандай?
6. Тұлға сүйектері құрылысының қандай ауытқуларын білесіз?

Қол-аяқ сүйектерінің құрылысы

Қол және аяқ сүйектері құрылысында жалпылығы көп (*sceleton appendiculare*). Белдеу сүйектері мен қол-аяқ сүйектері проксималды, ортаңғы және дисталды бөлімдерден тұрады.

Қол және аяқ сүйектерінің айырмашылығы олардың қызметіне байланысты: қол сүйектері күрделі және нәзік қимылдарды, аяқтар — қимыл кезінде тірегіш қызметін атқарады. Аяқ сүйектері үлкен, жамбас белдеуі сүйектерінің қимылы шектеулі. Иық белдеуі сүйектері қозғалмалы, сүйектерінің көлемі кішірек.

Қол-аяқ сүйектерінің дамуы. Қол-аяқ сүйектерінің бастамасы құрсақтық дамудың 4-аптасында басталады. Қол-аяқ сүйектерінің дамуы 3 кезеңмен жүреді, тек бұғананың ортаңғы бөлігі екі кезеңмен: жарғақты және сүйекті жүреді.

Қолдың сүйектері

Қолдың сүйектері (*ossa membri superioris*) топографиялық орналасуына қарай — иық белдеу сүйектеріне (*cingulum membri superioris*) және қолдың еркін орналасқан сүйектеріне (*pars libera membri superioris*) бөлінеді.

Иық белдеу сүйектері

Иық белдеу сүйектері жауырын және бұғанадан тұрады.

Жауырын (*scapula*) (28-сурет) — жұп жалпақ сүйек, оның қабырғалық (*алдынғы*) бетін (*facies costalis anterior*) және артқы бетін (*facies posterior*), ажыратады және үш қырын: медиалды (*margo medialis*), жоғарғы (*margo superior*), жауырынның жоғарғы тілігі (*incisura scapulae superior*) және латералды (*margo lateralis*); 3 бұрышын: төменгі (*angulus inferior*), жоғарғы (*angulus superior*) және латералды (*angulus lateralis*), тоқпан жіліктің басы мен беттесетін иық буынын құрайтын буындық шұңқыры (*cavitas glenoidalis*), орналасқан. Сонымен қатар, бұл сүйектің латералды бұрышы жауырынның қалған бөлігінен жауырын мойны (*collum scapulae*) арқылы шектелген. Жауырын мойнының тұсында буындық шұңқырдың жоғарғы және төменгі жағында,

буын шұңқырлық жоғарғы, төменгі төмпешігі (*tuberculum supraglenoidale et infraglenoidale*) орналасқан. Латералды бұрыш жағында сыртқы пішіні құстұмсық тәрізді өсінді (*processus coracoideus*) орналасқан және акромин (*acromion*), жауырын қылқаны (*spina scapulae*), жауырын қылқаны арқылы қылқан үсті және қылқан асты шұңқырға (*fossa supraspinata et fossa infraspinata*) бөлінеді. Жауырынның қабырғалық беті жауырынның жауырын асты шұңқыры (*fossa subscapularis*) деп аталады.

Қолдың еркін орналасқан сүйектері (*pars libera membri superioris*) 3 бөлімнен тұрады — проксималды — иық (*brachium*), ортаңғы — білек сүйектері (*antebrachium*) және дисталды — қол ұшы сүйектері (*manus*). Қол ұшы сүйектеріне — *білезік* (*carpus*), *алақан* (*metacarpus*) және *саусақ сүйектері* (*digiti manus*) жатады. Саусақ сүйектері қатар болып орналасуына байланысты өзіндік аттары бар. Үлкен саусақ (I) *pollex*, сұқ саусақ (II) (*index*), ортаңғы (III) (*digitus medius*), 4 саусақ (IV) (*digitus anularis*), шынашақ (V) (*digitus minimus*) деп аталады.

Бұғана сүйегі (*clavicula*) (29-сурет), сыртқы пішіні латынның «S» әрпіне ұқсап орналасқан дербес сүйек. Бұл *сүйектің денесі* (*corpus claviculae*) және 2 ұшы — *төстік* (*extremitas sternalis*) және *акромиалды* (*extremalis acromialis*) деп аталады. Бұғананың төстік ұшы кеңдеу келген және ол төстің буындық бетімен байланысу үшін, ал акромиалды ұшы жауырынның акромиалды ұшымен байланысады.

Төстік ұшы қомақтылау келген, төменгі бетінде қабырға-бұғана байламы (*lig. costoclavicularis*), бекитін қабырға-бұғаналық батынқысы, (*impressio costoclavicularis*) орналасқан. Бұғананың акромиалды ұшында конус тәрізді байламның төмпешігі, (*tuberculum conoideum*) және трапеция тәрізді сызығы (*linea trapezoidea*) айқын көрінеді.

Қолдың еркін орналасқан сүйектері

Тоқпан жілік (*humerus*) – түтік тәрізді сүйек, бұл сүйектің денесі, проксималды және дисталды ұштары немесе эпифиздері ажыратылады (30-сурет).

Тоқпан жілік денесінің (*corpus humeri*) жоғарғы бөлігі жұмырланып келсе, төменгі бөлігі үш қырлы болып орналасқан. Сонымен қатар денесінің төменгі бөлігінде бұл сүйектің алдыңғы, медиалды және латералды қырлары (*margo lateralis*, *medialis*) ажыратылады. Сонымен қатар қырларының аралығында денесінің: алдыңғы-медиалды, алдыңғы-латералды және артқы беттері ажыратылады. *Тоқпан жіліктің басы* (*caput humeri*) *анатомиялық мойны* (*collum anatomicum*) деп бөлінеді. Бұл сүйектің кіші, үлкен төмпешіктері (*tuberculum minus et majus*) орналасқан, олардан төмен бағытта үлкен, кіші төмпешіктік қырқалары (*crista tuberculi majoris et minoris*) тарайды. Олар төмпешік аралық жүлге (*sulcus intertubercularis*) арқылы бөлінген.

Сонымен қатар, тоқпан жіліктің проксималды ұшы мен денесінің аралығындағы қысынқылау бөлігін, тоқпан жіліктің *хирургиялық мойны* (*collium chirurgicum*) деп атайды (бұл жерде тоқпан жіліктің сынуы жиі байқалады), денесінің ортанғы бөлігінде *дельта тәрізді төмпешік* (*tuberositas deltoidea*) көрінеді. Жоғарыдан төмен және латералды бағытта бағытталған кәрі жілік жүйкесінің жүлгесі (*sulcus nervi radialis*) айқын көрінеді. Тоқпан жіліктің медиалды *және* латералды қырлары (*margo medialis et lateralis*) *деп бөледі:* алдынғы медиалды (*facies antemedialis*), алдынғы латералды (*facies antelateralis*), артқы беті (*facies posterior*).

Дисталды эпифиздің төменгі бөлігін айдаршық (*condylus humeri*) деп атайды. Сонымен қатар, тоқпан жілік айдаршығының бүйір қапталында шығынқылау келген медиалды және латералды айдаршық үсті (*epicondylus medialis et lateralis*) орналасқан. Медиалды айдаршық үсті артында, шынтақ жілік жүйкесінің жүлгесі (*sulcus nervi ulnaris*) өтеді. Тоқпан жіліктің айдаршығы: тоқпан жіліктің кішілеу келген басынан (*capitulum humeri*) және тоқпан жілік шығырынан (*trochlea humeri*) тұрады. Тоқпан жіліктің кішілеу келген басы, кәрі жілік басының шұңқырымен беттесіп, тоқпан жілік-шынтақ жілік буынын құрауға қатысады. Сонымен қатар, тоқпан жілік дисталды эпифизінің алдыңғы бетінде, кіші басының үстінде кәрі жілік шұңқыры

10 Margo superior
Incisura scapulae 11
Acromion 2
9 Angulus superior
8 Fossa supraspinata
7 Margo medialis
Spina scapulae 12
Fossa infraspinata 13
б
1 Processus coracoideus
Acromion 2
Acromion 2
Processus coracoideus 1
Incisura scapulae 11
15 Tuberculum supraglenoidale
3 Cavitas glenoidalis
4 Tuberculum infraglenoidale
Cavitas glenoidalis 3
Tuberculum infraglenoidale 4
14 Fossa subscapularis
5 Margo lateralis
Margo lateralis 5
6 Angulus inferior
а
Angulus inferior 6
в

7 Extremitas acromialis
Extremitas sternalis 1
8 Corpus claviculae
Impressio ligamenti costoclavicularis 2
Tuberculum conoideum 4
3 Linea trapezoidea
а
4 Tuberculum conoideum
б
7 Extremitas acromialis
5 Tuberositas ligamenti coracoclavicularis
1 Extremitas sternalis
Facies articularis acromialis 6

28-сурет. Оң жақ жауырын: а — сыртқы көрінісі; б — артқы көрінісі; в — алдыңғы көрінісі

№	Қазақ тіліндегі атауы	Орыс тіліндегі атауы	Ағылшын тіліндегі атауы
1	Құстұмсық тәрізді өсінді	Клювовидный отросток	Coracoid process
2	Жауырын өсінді, акромион	Акромион	Acromion
3	Буын шұнқыры	Суставная впадина	Glenoid cavity
4	Буын асты төмпешік	Подсуставной бугорок	Infraglenoid tubercle
5	Латералды жиек	Латеральный край	Lateral margin
6	Төменгі бұрыш	Нижний угол	Inferior angle
7	Медиалды жиек	Медиальный край	Medial border
8	Қылқан үсті шұнқыры	Надостная ямка	Supraspinous fossa
9	Жоғарғы бұрыш	Верхний угол	Superior angle
10	Жоғарғы жиек	Верхний край	Superior border
11	Жауырын тілігі	Вырезка лопатки	Suprascapular notch
12	Жауырын қылқаны	Ость лопатки	Spine of scapula
13	Қылқан асты шұнқыры	Подостная ямка	Infraspinous fossa
14	Жауырын асты шұнқыр	Подлопаточная ямка	Subscapular fossa
15	Буын үсті төмпешік	Надсуставной бугорок	Supraglenoid tubercle

29-сурет. Оң жақ жауырын: а — төменгі көрінісі; б — жоғарғы көрінісі

№	Қазақ тіліндегі атауы	Орыс тіліндегі атауы	Ағылшын тіліндегі атауы
1	Төстік шеті	Грудинный конец	Sternal end
2	Қабырға-бұғаналық жалғаманың батынқысы	Вдавление реберно-ключичной связки	Impression for costoclavicular ligament
3	Трапеция тәрізді сызық	Трапециевидная линия	Trapezoid line
4	Конус тәрізді төмпешік	Конусовидный бугорок	Conoid tubercle
5	Қабырға-бұғаналық жалғаманың бұдыры	Бугристость клювовидно-ключичной связки	Tuberosity for coracoclavicular ligament
6	Акромиондық буындық беті	Акромиальная суставная поверхность	Acromial facet
7	Акромиондық шеті	Акромиальный конец	Acromial end
8	Бұғана денесі	Тело ключицы	Shaft of clavicle; Body of clavicle

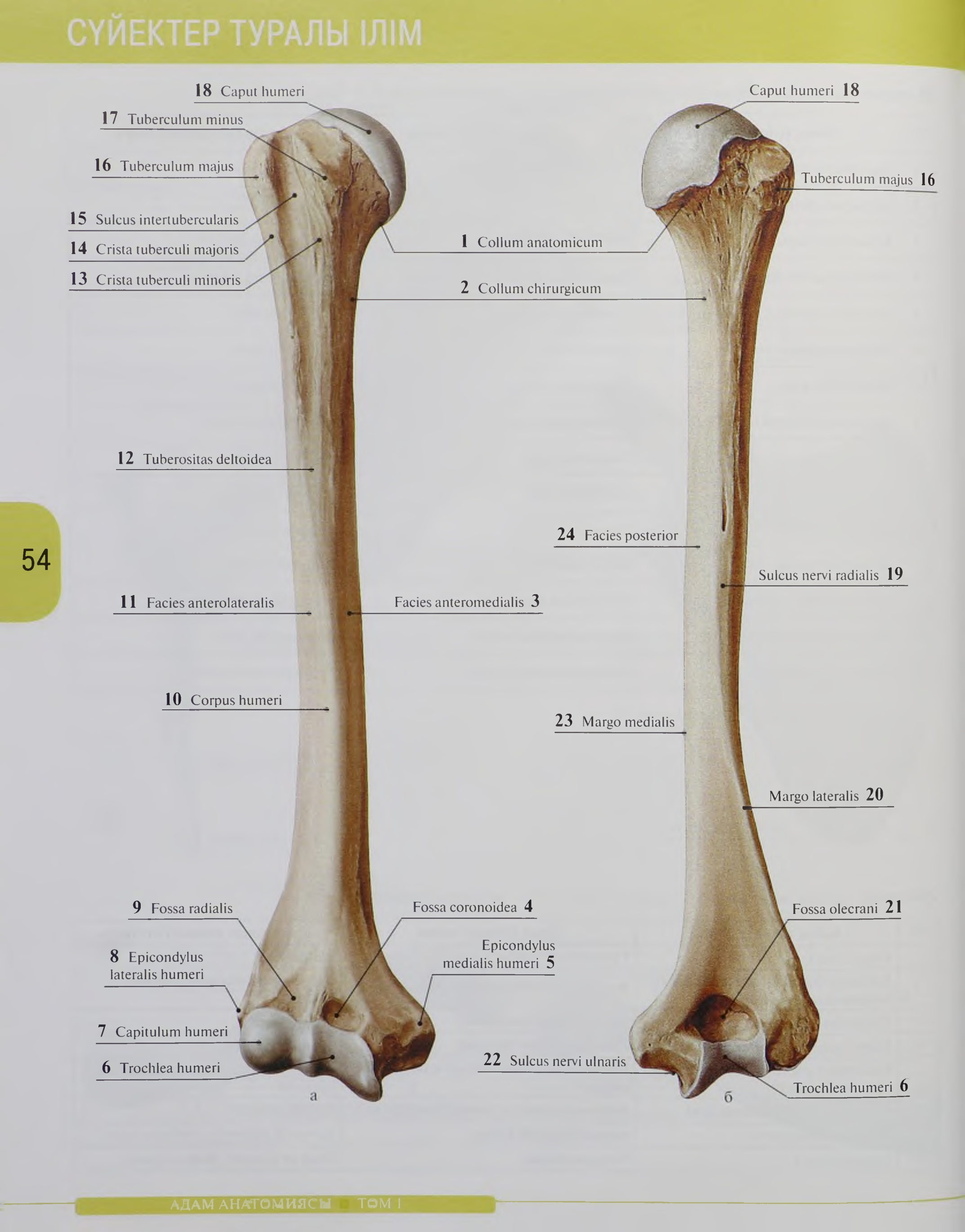
18 Caput humeri
17 Tuberculum minus
16 Tuberculum majus
15 Sulcus intertubercularis
14 Crista tuberculi majoris
13 Crista tuberculi minoris
12 Tuberositas deltoidea
11 Facies anterolateralis
10 Corpus humeri
9 Fossa radialis
8 Epicondylus lateralis humeri
7 Capitulum humeri
6 Trochlea humeri
а
Fossa coronoidea 4
Epicondylus medialis humeri 5
Facies anteromedialis 3
1 Collum anatomicum
2 Collum chirurgicum
Caput humeri 18
Tuberculum majus 16
24 Facies posterior
Sulcus nervi radialis 19
23 Margo medialis
Margo lateralis 20
Fossa olecrani 21
22 Sulcus nervi ulnaris
Trochlea humeri 6
б

30-сурет. Оң жақ тоқпан жілік: а — алдыңғы көрінісі; б — артқы көрінісі

№	Қазақ тіліндегі атауы	Орыс тіліндегі атауы	Ағылшын тіліндегі атауы
1	Анатомиялық мойны	Анатомическая шейка	Anatomical neck
2	Хирургиялық мойны	Хирургическая шейка	Surgical neck
3	Алдыңғы-медиалды беті	Переднемедиальная поверхность	Anteromedial surface
4	Тәждік шұңқыр	Венечная ямка	Coronoid fossa
5	Тоқпан жіліктің медиалды айдыршық үсті	Медиальный надмыщелок плечевой кости	Medial epicondyle of humerus
6	Тоқпан жіліктің шығыры	Блок плечевой кости	Trochlea
7	Тоқпан жіліктің кішкене басы	Головка мыщелка плечевой кости	Capitulum
8	Тоқпан жіліктің латералды айдыршық үсті	Латеральный надмыщелок плечевой кости	Lateral epicondyle of humerus
9	Кәрі жіліктік шұңқыр	Лучевая ямка	Radial fossa
10	Тоқпан жілік денесі	Тело плечевой кости	Shaft of humerus; Body of humerus
11	Алдыңғы-латералды беті	Переднелатеральная поверхность	Anterolateral surface
12	Дельта тәрізді бұлшықет бұдыры	Дельтовидная бугристость	Deltoid tuberosity
13	Кіші төмпешіктің қыркасы	Гребень малого бугорка	Crest of lesser tubercle
14	Үлкен төмпешіктің қыркасы	Гребень большого бугорка	Crest of greater tubercle
15	Төмпешік аралық жүлге	Межбугорковая борозда	Intertubercular sulcus; Bicipital groove
16	Үлкен төмпешік	Большой бугорок	Greater tubercle
17	Кіші төмпешік	Малый бугорок	Lesser tubercle
18	Тоқпан жілік басы	Головка плечевой кости	Head of humerus
19	Кәрі жіліктің жүйке жүлгесі	Борозда лучевого нерва	Radial groove; Groove for radial nerve
20	Латералды жиек	Латеральный край	Lateral margin
21	Шынтақ шұңқыры	Ямка локтевого отростка	Olecranon fossa
22	Шынтақ жілік жүйкенің жүлгесі	Борозда локтевого нерва	Groove for ulnar nerve
23	Медиалды жиек	Медиальный край	Medial border
24	Арткы беті	Задняя поверхность	Posterior surface

(*fossa radialis*) орналасса, шығырдың жоғарғы жағында, тәждік шұңқыр (*fossa coronoidea*) айқын байқалады. Бұл сүйектің дисталды ұшының артқы бетінде шынтақтық шұңқыр (*fossa olecrani*) орналасқан.

Білек сүйектері (*ossa antebrachii*) сырткы пішіні түтік тәрізді болып келген: медиалды орналасқан шынтақ жілік сүйегі мен латералды орналасқан кәрі жілік сүйектерден тұрады.

Шынтақ жілік (*os ulna*) (31-сурет) шынтақ жіліктің денесі, проксималды және дисталды ұштары ажыратылады. Проксималды эпифизі (*epiphysis proximalis*) жоғары қарай өрлеме бағытта өтіп, бұл сүйектің шынтақ жіліктік өсіндісін (*olecranon*) құрайды. Шынтақ жіліктік өсіндінің алдыңғы бетінде токпан жіліктің шығырымен беттесіп, буын бетін құрайтын шығыршық тілігі — (*incisura trochlearis*) орналасқан. Тәждік өсіндінің (*processus coronoideus*) кәрі жілікке қараған бетінде, кәрі жіліктің жартылай шеңберлі буын бетімен беттесіп, буын құрайтын шынтақ жіліктің кәрі жіліктік тілігі (*incisura radialis*) орналасқан. Шынтақ жіліктің дисталды эпифизі (*epiphysis distalis*) жұмырланып, шынтақ жіліктің басын (*caput ulnae*) құрайды. Шынтақ жілік басының ішкі капталынан төмен бағытта біз тәрізді өсіндіні (*processus styloideus ulnae*) құрайды.

Кәрі жілік (*os radius*) (31-суретті қараңыз) бұл сүйектің басқа да жіліктік сүйектер сияқты, проксималды және дисталды эпифиздері ажыратылады. Кәрі жіліктік бұдырдан жоғарырақ, бұл сүйектің мойны (*collum radii*) жоғарғы бөлігінде, сырткы пішіні цилиндр тәрізді басы (*caput radii*) айқын байқалады. Проксималды эпифизінің (*epiphysis proximalis*) денесімен іргелес орналасқан бөлігінің медиалды капталында айқын байқалатын кәрі жіліктік бұдыры (*tuberositas radii*) айқын көрінеді. Кәрі жілік басының жоғарғы бетінде токпан жілік сүйегінің кіші басының буын бетімен беттесіп, буын құрайтын буындық шұңқыр (*fovea articularis*), бүйір капталында шеңбер бағытта орналасқан буын беті (*circumferentia articularis*) айқын көрінеді. Дисталды ұшы (*epiphysis distalis*) жуандау және көлемділеу. Бұл бөліктің төменгі бөлігінің бүйір капталынан, дисталды бағытта сырттай қарағанда айқын байқалатын біз тәрізді өсінді (*processus styloideus radii*) байқалады. Оның дисталды ұшының медиалды жағында *incisura ulnaris*, ал төменде білезік сүйектік буын беті (*facies articularis carpii*) орналасқан. Алдыңғы беті (*facies anterior*) алға қарай иіліп орналасқан. Артқы беті (*facies posterior*) латералды бетінен (*facies lateralis*) жазықтау болып, бұл сүйектің артқы қыры арқылы шектелген. Басқа да сүйектер сияқты алдыңғы қыры (*margo anterior*) мен артқы қыры (*margo posterior*) болады. Медиалды немесе сүйек аралық қыры (*margo interosseus*) сүйірленіп келген.

Қол ұшының сүйектері (*ossa manus*) білезік сүйектерінен, алақан сүйектерінен және саусақ сүйектерінен тұрады (32-сурет).

Білезік сүйектері (*ossa carpi*) екі қатарда орналасқан 8 ұсақ сүйектерден тұрады. Проксималды қатарда қайықша тәрізді, жарты ай тәрізді, үш жақты және бұршақ тәрізді сүйектер орналасса, ал дисталды қатарда трапеция, трапеция тәрізді, ілмекті, басты және бұршақ тәрізді сүйек орналасқан. Білезік сүйектерін байланыстырып тұратын буындық беттері де болады.

Алақан сүйектері (*ossa metacarpalia*) қысқалау келген I–V түтік тәрізді сүйектерден тұрады. Әрбірінің денесі (*corpus*), негізі (*basis*) және басқа сүйекпен байланысып тұратын басы (*caput*) болады.

Саусақ сүйектері (*ossa digitorum phalangis*) оның бас бармағы проксималды, дисталды қатарлы бунақтарынан тұрса, II–V саусақтың бунақтары үш қатарлы: проксималды, аралық және дисталды бунақтардан тұрады. Бұл сүйектер алақан сүйектері сияқты денесінен (*corpus*), проксималды ұшында — негізінен (*basis*) және дисталды ұшында — басынан (*caput*) тұрады.

БАҚЫЛАУҒА АРНАЛҒАН СҮЙЕКТЕР

1. Иық белдеуі мен еркін қол сүйектеріне қандай сүйектер жатады?
2. Білезіктің проксималды және дисталды қатар сүйектерінің құрамына кіретін сүйектерді атаңыз.
3. Тоқпан жілік пен шынтақ жіліктің буындық беттерін атаңыз. Олар не үшін қажет?

Аяқ сүйектері

Аяқ сүйектері (*ossa membri inferioris*) — қолдың сүйектері сияқты, жамбас белдеу сүйектерінен (*cingulim membri inferioris*) және еркін орналасқан аяқ сүйектерінен (*pars libera membri inferiors*) тұрады. Топографиялық орналасуына қарай: еркін орналасқан аяқ сүйектері — ортан жілік (*os femur*), сирақ сүйектері — асықты жілік (*os tibia*), кіші жіліншік (*os fibula*) және аяқ басының сүйектеріне — тілерсек сүйектері (*ossa tarsi*), табан сүйектері (*ossa metatarsalia*), башпай сүйектеріне (*ossa digitorum*) бөлінеді.

Жамбас белдеу сүйектері

Екі жақтың жамбас сүйегі алдында — бірбірімен шат сүйегінің қасағасы (*symphisis pubis*) арқылы, артқы қапталында — сегізкөз сүйегімен сегізкөз-жамбас буыны арқылы буындасып, жамбас қуысын құрайды. Жамбас қуысы жамбас астау ағзаларына орын және тұлғаның тірегіші болып саналады.

Жамбас сүйек (*os coxae*) (33, 34-сурет) жұп жалпақ сүйектердің қатарына жатады. Жамбас сүйек (*os coxae*) өз алдына дербес үш сүйектен: шат, мықын, шонданай сүйектен құралған. 14–17 жасқа дейін шеміршек тіндері арқылы байланысады. Осы үш сүйек қосылған жерінде ұршық шұңқырын (*fossa acetabuli*) құрайды. Ұршық шұңқыры (*limbus acetabuli*), төменгі бөлігінде ұршық шұңқырының тілігімен (*incisura acetabuli*) шектелген. Түбі — ұршық шұңқыры (*fossa acetabuli*) периферияcында жарты ай тәрізді буын бетімен (*facies lunata*) шектелген.

Мықын сүйегі (*os ilium*) бір-бірінен сүйектің ішкі бетінде доға тәрізді сызықпен (*linea arcuata*) бөлініп тұрған, мықын сүйегінің денесі (*corpus ossis ilii*) мен мықын сүйегінің қанатынан (*ala ossis ilii*) тұрады. Қанатының жоғарғы жиегі латынның «S» әрпіне ұқсап келген бұлшықеттер бекитін мықын сүйегінің қырқасын (*crista iliaca*) құрайды. Мықын сүйегі қырқасының алдыңғы бөлігінде, сырттай қарағанда айқын байқалатын, бұлшықеттер басталатын алдыңғы-жоғарғы қылқаны (*spina iliaca anterior superior*), төменірек алдыңғы-төменгі қылқаны (*spina iliaca anterior inferior*) орналасқан.

Артқы қапталында, артқы жоғарғы қылқаны (*spina iliaca posterior superior*), төменірек артқы-төменгі қылқаны (*spina iliaca posterior inferior*) орналасқан. Мықын сүйегі қырқасының ішкі бетінде қырқаның ішкі ерні (*labium interna*), сыртқы бетінде қырқаның сыртқы ерні (*labium externa*) аралығында қырқаның аралық сызығы (*linea intermedia*) айқын байқалады.

Мықын сүйегі қанатының ішкі бетінің алдыңғы бөлігі ойыстау болып, мықын сүйегінің шұңқырын (*fossa iliaca*) артқы бөлігінде, сегізкөз сүйегіне қарай бағытталған сегізкөз-жамбас беті (*facies sacropelvina*), төменірек құлақшалық буын беті (*facies auricularis*) және құлақшалық буын бетінің жоғарғы бөлігінде байламдар бекитін мықын сүйегінің бұдыры (*tuberiositas iliaca*) айқын байқалады. Мықын сүйегі қанатының сыртқы бетіндегі бөкселік бетте (*facies glutea*) бөкселік бұлшықеттер бекитін бұдырлы бөкселік сызықтар бар: төменгі бөкселік сызық (*linea glutea inferior*), алдыңғы (*linea glutea anterior*) және артқы (*linea glutea posterior*).

Мықын сүйегі мен шат сүйектерінің шекарасында мықын-шат төмпешігі (*eminentia iliopubica*) бар.

Шонданай сүйегі (*os ischii*) денесінен (*corpus ossis ischii*) және бұрыш құрап орналасқан тармағынан (*ramus ossis ischii*) тұрады. Шонданай сүйек денесінің (*corpus ischii*) артқы бетінде: қылқаны (*spina ishiadica*), қылқаннын жоғарғы бөлігінде шонданай сүйегінің үлкен тілігі (*incisura ischiadica major*),


10 Olecranon
1 Processus coronoideus ulnae
2 Incisura radialis
3 Tuberositas ulnae
11 Facies posterior
4 Facies medialis
12 Corpus ulnae
5 Facies anterior
13 Margo posterior
6 Margo anterior
9 Margo interosseus
7 Circumferentia articularis capitis ulnae
8 Caput ulnae
Processus styloideus ulnae 14
а
б
21 Fovea articularis capitis radii
Circumferentia articularis capitis radii 15
Caput radii 22
Collum radii 16
20 Tuberositas radii
9 Margo interosseus
19 Facies lateralis
Facies anterior 5
6 Margo anterior
11 Facies posterior
9 Margo interosseus
13 Margo posterior
Incisura radialis 2
18 Processus styloideus radii
Facies articularis carpalis 17
в
г

31-сурет. Оң жақ шынтақ жілік: а — алдыңғы көрінісі; б — артқы көрінісі. Оң жақ кәрі жілік: а — алдыңғы көрінісі; б — артқы көрінісі

№	Қазақ тіліндегі атауы	Орыс тіліндегі атауы	Ағылшын тіліндегі атауы
1	Шынтақ жіліктің тәждік өсіндісі	Венечный отросток локтевой кости	Coronoid process of ulna
2	Кәрі жілік тілігі	Лучевая вырезка	Radial notch
3	Шынтақ жілік бұдыры	Бугристость локтевой кости	Tuberosity of ulna
4	Медиалды беті	Медиальная поверхность	Medial surface
5	Алдыңғы беті	Передняя поверхность	Anterior surface
6	Алдыңғы жиек	Передний край	Anterior border
7	Шынтақ жілік басының буындық айналымы	Суставная окружность головки локтевой кости	Articular circumference of ulna
8	Шынтақ жілік басы	Головка локтевой кости	Head of the ulnar bone
9	Сүйек аралық жиегі	Межкостный край	Interosseous border
10	Шынтақ өсінді	Локтевой отросток	Olecranon
11	Арткы беті	Задняя поверхность	Posterior surface
12	Шынтақ жілік денесі	Тело локтевой кости	Shaft; Body
13	Арткы жиек	Задний край	Posterior border
14	Шынтақ жіліктің біз тәрізді өсіндісі	Шиловидный отросток локтевой кости	Ulnar styloid process
15	Кәрі жілік басының буындық айналымы	Суставная окружность головки лучевой кости	Articular circumference of head of radius
16	Кәрі жілік мойны	Шейка лучевой кости	Neck of radius
17	Білезіктің буындық беті	Запястная суставная поверхность	Carpal articular surface
18	Кәрі жіліктің біз тәрізді өсіндісі	Шиловидный отросток лучевой кости	Radial styloid process
19	Латералды беті	Латеральная поверхность	Lateral surface
20	Кәрі жілік бұдыры	Бугристость лучевой кости	Radial tuberosity
21	Кәрі жілік басының буындық шұңқыры	Суставная ямка головки лучевой кости	Articular fovea of head of radius
22	Кәрі жілік басы	Головка лучевой кости	Head of radius

I — digitus primus — pollex
II — digitus secundus — index
III — digitus tertius — medius
IV — digitus quartus — anonimus
V — digitus quintus — minimus

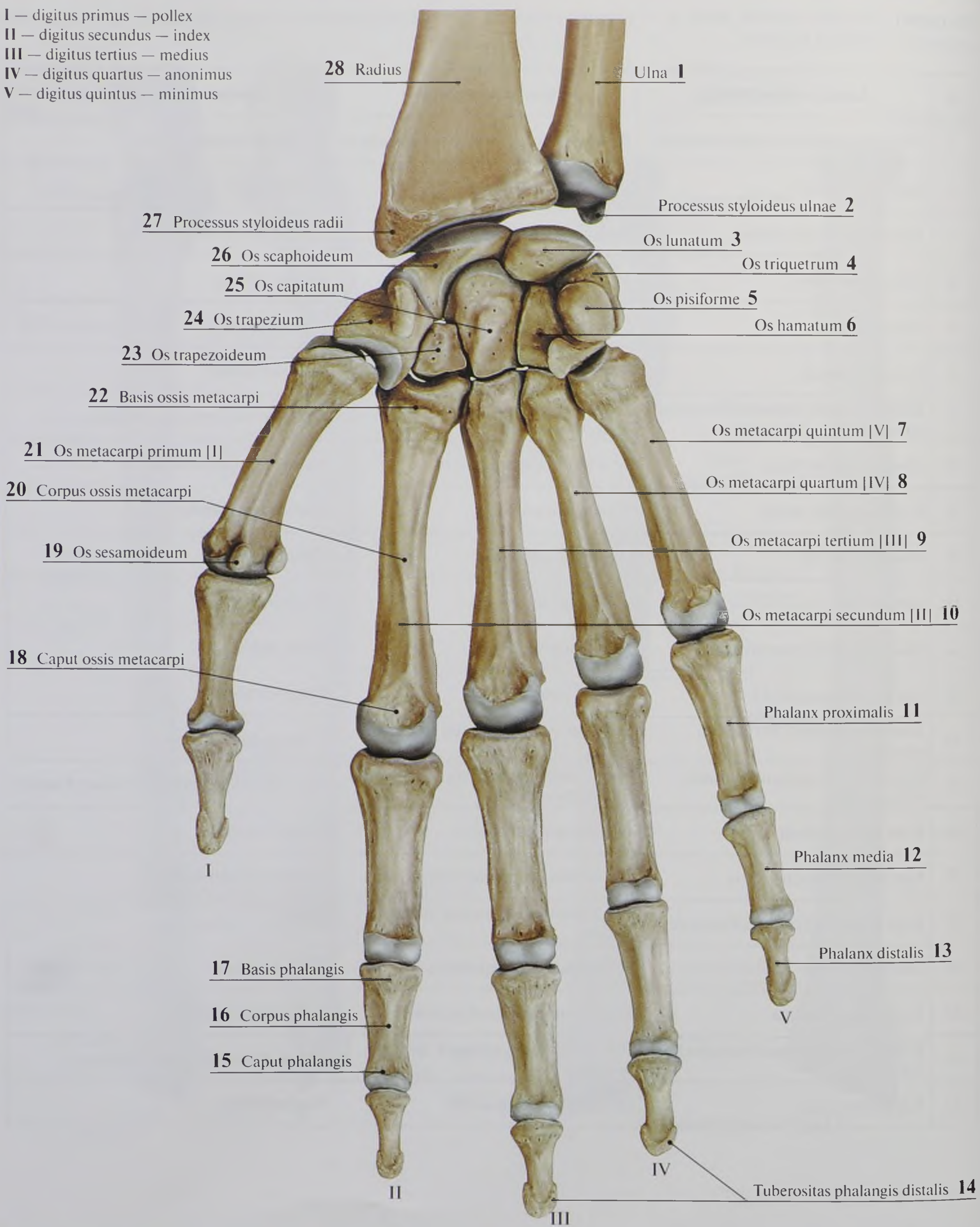

32-сурет. Оң жақ қол ұшы. Алақандық беті

№	Қазақ тіліндегі атауы	Орыс тіліндегі атауы	Ағылшын тіліндегі атауы
1	Шынтақ жілік	Локтевая кость	Ulna
2	Шынтақ жіліктің біз тәрізді өсіндісі	Шиловидный отросток локтевой кости	Ulnar styloid process
3	Ай тәрізді сүйек	Полулунная кость	Lunate
4	Үш жақты сүйек	Трехгранная кость	Triquetrum
5	Бұршақ тәрізді сүйек	Гороховидная кость	Pisiform
6	Ілмек тәрізді сүйек	Крючковидная кость	Hamate
7	Бесінші алақан сүйегі [V]	Пятая пястная кость [V]	Fifth metacarpal bone [V]
8	Төртінші алақан сүйегі [IV]	Четвертая пястная кость [IV]	Fourth metacarpal bone [IV]
9	Үшінші алақан сүйегі [III]	Третья пястная кость [III]	Third metacarpal bone [III]
10	Екінші алақан сүйегі [II]	Вторая пястная кость [II]	Second metacarpal bone [II]
11	Проксималді бунақ	Проксимальная фаланга	Proximal phalanx
12	Ортаңғы бунақ	Средняя фаланга	Middle phalanx
13	Дисталды бунақ	Дистальная фаланга	Distal phalanx
15	Бунақ басы	Головка фаланги	Head of phalanx
16	Бунақ денесі	Тело фаланги	Shaft of phalanx; Body of phalanx
17	Бунақ негізі	Основание фаланги	Base of phalanx
18	Алақан сүйек басы	Головка пястной кости	Head of metacarpal bone
19	Сесам тәрізді сүйек	Сесамовидная кость	Sesamoid bone
20	Алақан сүйек денесі	Тело пястной кости	Shaft; Body of metacarpal bone
21	Бірінші алақан сүйегі	Первая пястная кость	First metacarpal bone [I]
22	Алақан сүйектері негізі	Основание пястной кости	Base of metacarpal bone
23	Трапеция тәрізді сүйек	Трапециевидная кость	Trapezoid
24	Трапеция сүйегі	Кость-трапеция	Trapezium
25	Басшы сүйек	Головчатая кость	Capitate
26	Қайық тәрізді сүйек	Ладьевидная кость	Scaphoid
27	Кәрі жіліктің біз тәрізді өсіндісі	Шиловидный отросток лучевой кости	Radial styloid process
28	Кәрі жілік	Лучевая кость	Radius

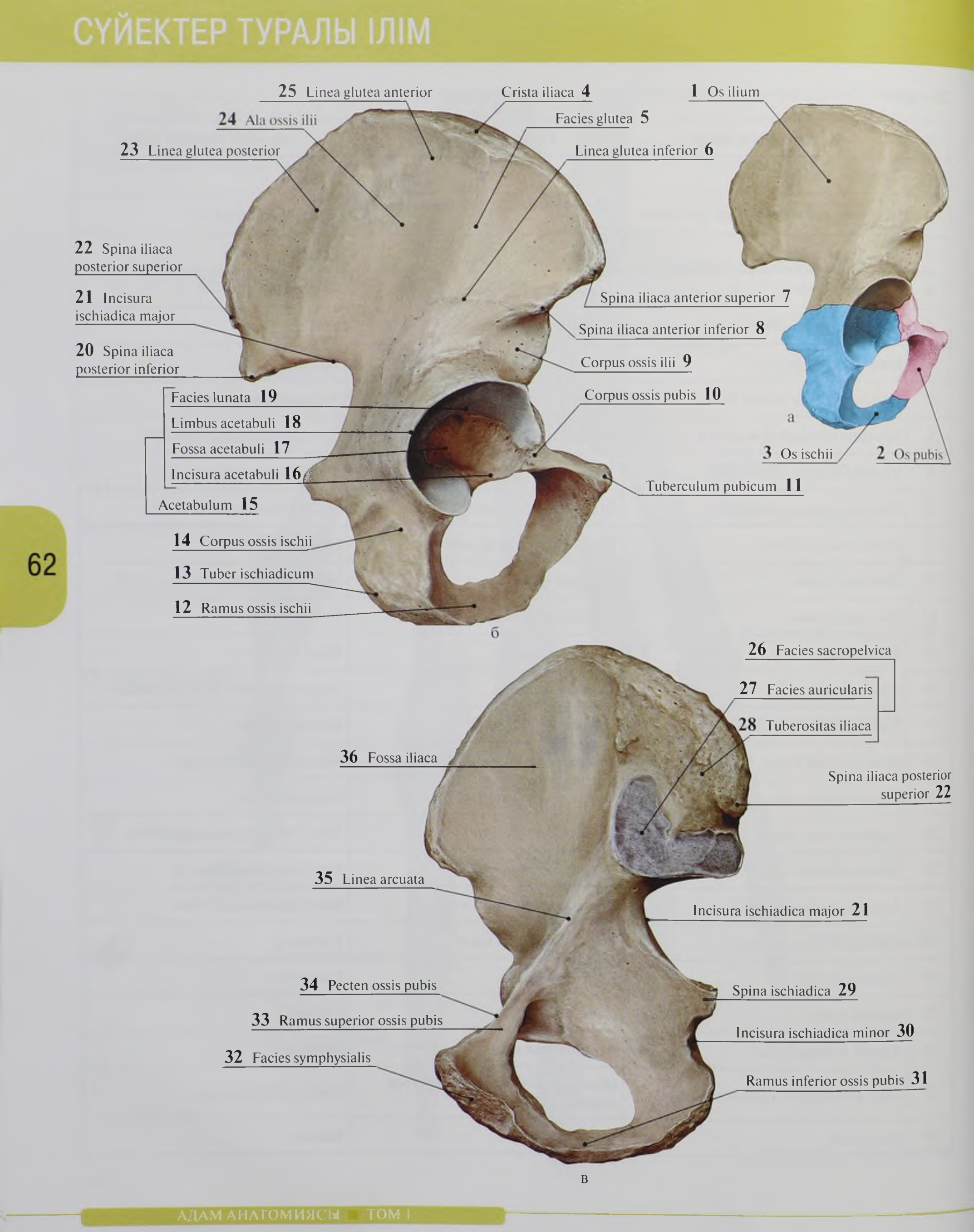
25 Linea glutea anterior
Crista iliaca 4
1 Os ilium
24 Ala ossis ilii
Facies glutea 5
23 Linea glutea posterior
Linea glutea inferior 6
22 Spina iliaca posterior superior
21 Incisura ischiadica major
20 Spina iliaca posterior inferior
Spina iliaca anterior superior 7
Spina iliaca anterior inferior 8
Corpus ossis ilii 9
Facies lunata 19
Corpus ossis pubis 10
Limbus acetabuli 18
Fossa acetabuli 17
Incisura acetabuli 16
Acetabulum 15
Tuberculum pubicum 11
a
3 Os ischii
2 Os pubis
14 Corpus ossis ischii
13 Tuber ischiadicum
12 Ramus ossis ischii
б
26 Facies sacropelvica
27 Facies auricularis
28 Tuberositas iliaca
36 Fossa iliaca
Spina iliaca posterior superior 22
35 Linea arcuata
Incisura ischiadica major 21
34 Pecten ossis pubis
Spina ischiadica 29
33 Ramus superior ossis pubis
Incisura ischiadica minor 30
32 Facies symphysialis
Ramus inferior ossis pubis 31
в

33-сурет. Оң жақ жамбас сүйек: а — жамбас сүйектің бөліктері; б — сыртқы көрініс; в — ішкі көрініс

№	Қазақ тіліндегі атауы	Орыс тіліндегі атауы	Ағылшын тіліндегі атауы
1	Мықын сүйек	Подвздошная кость	Ilium
2	Қасаға сүйек	Лобковая кость	Pubis
3	Шонданай сүйек	Седалищная кость	Ischium
4	Мықын қыркасы	Подвздошный гребень	Iliac crest
5	Бөкселік беті	Ягодичная поверхность	Gluteal surface
6	Бөксенің төменгі сызығы	Нижняя ягодичная линия	Inferior gluteal line
7	Мықын сүйектің алдынғы жоғарғы қылқаны	Верхняя передняя подвздошная ость	Anterior superior iliac spine
8	Мықын сүйектің алдынғы төменгі қылқаны	Нижняя передняя подвздошная ость	Anterior inferior iliac spine
9	Мықын сүйек денесі	Тело подвздошной кости	Body of ilium
10	Қасаға сүйек денесі	Тело лобковой кости	Body
11	Қасаға төмпешігі	Лобковый бугорок	Pubic tubercle
12	Шонданай сүйек тармағы	Ветвь седалищной кости	Ramus of ischium
13	Шонданай сүйек бұдыры	Седалищный бугор	Ischial tuberosity
14	Шонданай сүйек денесі	Тело седалищной кости	Body of ischium
15	Ұршық	Вертлужная впадина	Acetabulum
16	Ұршық тілігі	Вырезка вертлужной впадины	Acetabular notch
17	Ұршық шұңқыры	Ямка вертлужной впадины	Acetabular fossa
18	Ұршық	Край вертлужной впадины	Acetabular margin
19	Ай тәрізді беті	Полулунная поверхность	Lunate surface
20	Мықын сүйектің арткы төменгі қылқаны	Нижняя задняя подвздошная ость	Posterior inferior iliac spine
21	Шонданайдың үлкен тілігі	Большая седалищная вырезка	Greater sciatic notch
22	Мықын сүйектің арткы жоғарғы қылқаны	Верхняя задняя подвздошная ость	Posterior superior iliac spine
23	Бөксенің арткы сызығы	Задняя ягодичная линия	Posterior gluteal line
24	Мықын сүйектің қанаты	Крыло подвздошной кости	Ala of ilium; Wing of ilium
25	Бөксенің алдынғы сызығы	Передняя ягодичная линия	Anterior gluteal line
26	Сегізкөз-жамбас беті	Крестцово-тазовая поверхность	Sacropelvic surface
27	Құлакша тәрізді беті	Ушковидная поверхность	Auricular surface
28	Мықын сүйек бұдыры	Подвздошная бугристость	Iliac tuberosity
29	Шонданай сүйек қылқаны	Седалищная ость	Ischial spine
30	Шонданайдың кіші тілігі	Малая седалищная вырезка	Lesser sciatic notch
31	Қасаға сүйектің төменгі тармағы	Нижняя ветвь лобковой кости	Inferior pubic ramus
32	Симфиздік беті	Симфизиальная поверхность	Symphysial surface
33	Қасаға сүйектің жоғарғы тармағы	Верхняя ветвь лобковой кости	Superior pubic ramus
34	Қасаға сүйек қыркасы	Гребень лобковой кости	Pecten pubis; Pectineal line
35	Доғалық сызық	Дугообразная линия	Arcuate line
36	Мықын сүйектің шұңқыры	Подвздошная ямка	Iliac fossa

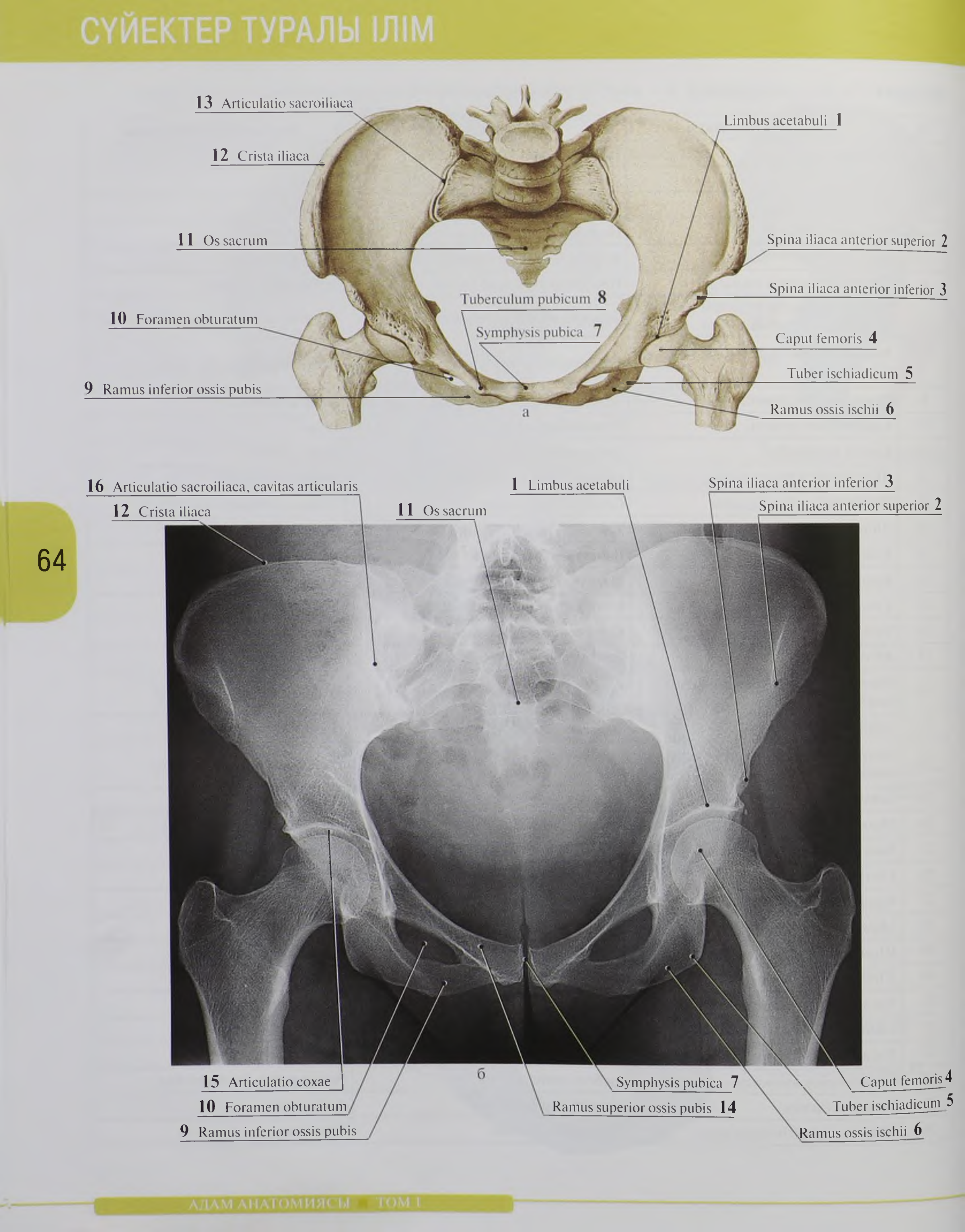
13 Articulatio sacroiliaca
12 Crista iliaca
11 Os sacrum
10 Foramen obturatum
9 Ramus inferior ossis pubis
Tuberculum pubicum 8
Symphysis pubica 7
Limbus acetabuli 1
Spina iliaca anterior superior 2
Spina iliaca anterior inferior 3
Caput femoris 4
Tuber ischiadicum 5
Ramus ossis ischii 6
а
16 Articulatio sacroiliaca, cavitas articularis
12 Crista iliaca
11 Os sacrum
1 Limbus acetabuli
Spina iliaca anterior inferior 3
Spina iliaca anterior superior 2
б
15 Articulatio coxae
10 Foramen obturatum
9 Ramus inferior ossis pubis
Symphysis pubica 7
Ramus superior ossis pubis 14
Caput femoris 4
Tuber ischiadicum 5
Ramus ossis ischii 6

34-сурет. Әйел жамбас сүйегі: а — жоғарғы көрінінісі; б — тік жоғарғы проекциядағы рентген көрінісі

№	Қазақ тіліндегі атауы	Орыс тіліндегі атауы	Ағылшын тіліндегі атауы
1	Ұршық; ұршық жиегі	Край вертлужной впадины	Acetabular margin
2	Мықын сүйектің алдыңғы жоғарғы қылқаны	Верхняя передняя подвздошная ость	Anterior superior iliac spine
3	Мықын сүйектің алдыңғы төменгі қылқаны	Нижняя передняя подвздошная ость	Anterior inferior iliac spine
4	Ортан жіліктің басы	Головка бедренной кости	Head of femur
5	Шонданай сүйек бұдыры	Седалищный бугор	Ischial tuberosity
6	Шонданай сүйектің тармағы	Ветвь седалищной кости	Ramus of ischium
7	Қасаға симфизі	Лобковый симфиз	Pubic symphysis
8	Қасаға сүйектің төмпешігі	Лобковый бугорок	Pubic tubercle
9	Қасаға сүйектің төменгі тармағы	Нижняя ветвь лобковой кости	Inferior pubic ramus
10	Жапқыш тесік	Запирательное отверстие	Obturator foramen
11	Сегізкөз сүйек	Крестец	Sacrum
12	Мықын қыркасы	Подвздошный гребень	Iliac crest
13	Сегізкөз-мықын буыны, буын қуысы	Крестцово-подвздошный сустав, суставная полость	Sacro-iliac joint, articular cavity
14	Қасаға сүйектің төменгі тармағы	Нижняя ветвь лобковой кости	Inferior pubic ramus
15	Ұршық буыны, буын қуысы	Тазобедренный сустав, суставная полость	Hip joint, articular cavity
16	Сегізкөз-мықын буыны, буын қуысы	Крестцово-подвздошный сустав, суставная полость	Sacro-iliac joint, articular cavity

төменірек кіші тілігі (*incisura ischiadica minor*) орналасқан. Жоғарғы тармағының алдыңғы бетінде жапқыш тесіктің алдыңғы төмпешігі (*tuberculum obturatorium anterior*), артқы бетінде шонданай сүйектің төмпесі (*tuber ischiadicum*) орналасқан.

Қасаға сүйегі (*os pubis*) денесінен (*corpus ossis pubis*), жоғарғы және төменгі тармақтарынан (*rami superior et inferior ossis pubis*) тұрады. Қасаға сүйегінің денесі сүйектің латералды бөлігін құрап, ұршық шұңқырын құрауға қатысады.

Қасаға сүйегі бұрышының бетінде бұдырлау келген шат сүйегінің симфиздік буын беті (*facies symphisialis*) орналасқан. Жоғарғы тармағының жоғарғы бетінде, беткей және медиалды беткей төмпешікпен (*tuberculum pubicum*) аяқталатын шат қыркасы (*pecten ossis pubis*) айқын байқалады.

Аяқтың еркін орналасқан сүйектері

Аяктың еркін орналасқан сүйектері (*ossa membri inferioris*) 3 бөлімнен: проксималды — сан, ортаңғы — сирақ және дисталды — аяқ ұшынан тұрады. Аяқ ұшы сүйектеріне — тілерсек сүйектері, табан сүйектері, бақай сүйектері жатады. Бақай сүйектері (*digiti pedis* [I–V]) қатарлық номерімен ерекшелінеді, тек бірінші бармақ (*hallux*) пен бесінші бармақта (*digitus minimus*) өзіндік ерекшеліктері бар.

Аяктың еркін орналасқан сүйектерін ортан жілік, тобық, сирақ сүйектері және аяқ ұшы сүйектері құрайды.

Ортан жілік (*os femur*) (35-сурет) адам қаңқасын құраушы сүйектердің ішіндегі ең ұзын және жуан түтік тәрізді сүйек. Бұл сүйектің денесі және проксималды, дисталды ұштары ажыратылады. Ортан жіліктің проксималды эпифизінде басы (*caput ossis femoris*) бар, ол жамбас сүйегінің ұршық шұңқырымен байланыстырады; буындасатын беті гиалинді шеміршекпен жабылған. Басында ортан жілік басының шұңқыры (*fovea capitis femoris*) орналасқан және ортан жіліктің басын денесінен бөліп тұрушы мойны (*collum ossis femoris*) бар. Ортан жілік мойнының денесімен бітіскен жерінде 2 апофиз — үлкен және кіші ұршық орналасқан. Үлкен ұршық латералды орналасқан, кіші ұршық төмен және медиалды орналасқан. Олар өзара алдынан ұршық аралық сызық (*linea intertrochanterica*), артынан ұршық аралық қырка (*crista intertrochanteria*) арқылы жалғасқан. Ортан жілік денесінің (*corpus ossis femoris*) алдыңғы беті тегіс, артқы бетінде бұдырлы сызығы (*linea aspera*) айқын орналасқан. Сызықтың медиалды (*labium mediale*) және латералды еріндері (*labium laterale*) бар.

Латералды ерін жоғарыда бөкселік төмпеге (*tuberositas glutea*), ал төменнен екі ерін ажырап, тақым бетін (*facies poplitea*) шектейді.

Ортан жіліктің төменгі, дисталды шеті кеңейіп, медиалды (*condylus medialis*) және латералды айдаршықтармен (*condylus lateralis*) көрсетілген. Айдаршықтардың бүйір бөлімдерінде бұдырлы көтерінкелер — медиалды және латералды айдаршық үсті (*epicondylus medialis et lateralis*) бар. Екі айдаршық шеміршекпен жабылып, бір-біріне өтіп, тізе тобығының буын бетін (*facies patellaris*) құрайды. Айдаршықтардың арасында артынан және төменінен айдаршық аралық шұңқыр (*fossa intercondylaris*) орналасқан.

Тобық (*patella*) — адам қаңқасының құрамындағы сесама сүйектердің ішіндегі ең ірі сүйек болып саналады. Бұл сүйек тізе буынын жазған кезде айқын байқалады. Тобықтың жоғарғы жиегі доғалдау болып келген негізі (*basis patellae*) үшкір және сүйірлеу болып келген төменгі ұшы (*apex patellae*) ажыратылады. Артқы буын беті (*facies posterior*) вертикал бағытта орналасқан қыркасы арқылы кішілеу келген медиалды, үлкендеу келген латералды буын бетіне бөлінеді. Бұл буын бетінің негізгі қызметі тізе буынын құрау.

Сирақ сүйектері (*ossis cruris*) топографиялық орналасуына қарай асықты жілік (*os tibia*) және кіші жіліншік (*os fibulae*) сүйектеріне бөлінеді (36-сурет).

Асықтыжілік (*os tibia*) ұзын түтік тәрізді сүйектерге жатады. Бұл сүйектің денесі, проксималды және дисталды эпифиздері ажыратылады. Проксималды эпифизінде медиалды (*condylus medialis*) және латералды айдаршықтары (*condylus lateralis*) және жоғарғы

буындық беті (*facies articularis superior*) бар. Жоғарғы буындық беті медиалды және латералды айдаршық аралық төмпешіктер (*tuberculum intercondylaris lateralis et medialis*) мен (*area intercondylaris anterior et posterior*) айдаршық аралық төмпешікпен (*eminentia intercondylaris*) бөлінген. Латералды айдаршықтың арткы-төменгі бетінде кіші жіліншік сүйектің басымен буындасатын кіші жіліншіктік буындық беті (*facies articularis fibularis*) орналасқан.

Асықты жілік денесінің (*corpus tibiae*) алдыңғы бетінде саннын төрт басты бұлшықетінің сінірі бекитін асықты жілік төмпесі (*tuberositas tibiae*) бар.

Асықты жілік денесі үш қырлы болып келгендіктен үш қыры: алдыңғы, медиалды және сүйек аралық қыры (*margo anterior, medialis et interosseus*) және үш беті — медиалды, арткы, латералды (*facies medialis, lateralis et posterior*) ажыратылады.

Асықты жіліктің дисталды эпифизі (*epiphysis distalis*) төрт қырлы, медиалді жағынан медиалды толарсақ (*malleolaris medialis*), ал латералды жағынан кішіжіліншік тілігі (*incisura fibularis*) орналасқан. Эпифиздің төменгі беті төменгі буындық бетіне (*facies articularis inferior*) және асық сүйекпен буындасатын медиалды толарсақтың буындық бетіне (*facies articularis malleolii medialis*) ұласады.

Кішіжіліншік (*fibula*) ұзындау және жіңішкелеу келген. Бас бөлімі (*caput fibulae*) жоғары қарай кеңейген, ал төменгі бөлігі асықты сүйекпен байланысу үшін латералды толарсаққа қарай созылған. Бас бөлімінің ішкі бөлігінде асықты жілікпен байланыстыратын кіші жіліншіктің бас бөлімінің буындық беті орналасқан (*facies articularis capitis fibulae*). Басы мен дене бөлігінің арасында кіші жіліншіктің мойны орналасқан.

Денесінде 3 жиегі болады: алдыңғы, арткы және сүйек аралық. Латералды толарсақтың ішкі бөлімінде тегіс латералды толарсақтың буындық беті (*facies articularis malleoli lateralis*) орналасқан.

Аяқ ұшының сүйектері (*ossa pedis*) үш топ сүйектерден: тілерсек сүйектерден, табан сүйектерінен және бақайлардың бақайшақтарынан тұрады (37, 38-сурет). Аяқ ұшының сүйектері (*ossa tarsi, ossa tarsalia*) проксималды (асық сүйек және өкше сүйек) және дисталды (қайықша сүйек, текше сүйек және сына сүйек) 2 қатар түзетін 7 кеуекті сүйектен тұрады.

Асықсүйек (*talus*) басынан (*caput tali*), денесінен (*corpus tali*) және мойнынан (*collum tali*) тұрады. Асық сүйектің бас бөлімі қайықша сүйекпен байланысуы үшін шар тәрізді буындық беткейге ие. Асық сүйектің мойны басы мен денесін байланыстырады.

Денесінің жоғары қараған бөлігі үш буындық бетпен құралады: жоғарғы беті (*facies superior*), медиалды және латералды толарсақтық беті (*facies malleoralis medialis et lareralis*). Бұл сирақ сүйектерімен байланысуға арналған асық сүйектің шығыры (*trohlea tali*). Денесінің төменгі бөлімінде қайықша сүйекпен байланыстыратын буындық беті орналасқан. Олар — алдыңғы, ортаңғы және арткы (*facies articulares calcaneae anterior, media et posterior*).

Өкше сүйек (*os calcaneus*) тілерсек сүйектердің ішіндегі ең ірі сүйек. Мұнда өкше төмпесімен (*tuber calcanei*) аяқталатын денесі (*corpus calcanei*) ажыратылады. Медиалды бөлігінде шығынқы жері — асық сүйектің тірегі (*sustentaculum tali*) орналасқан. Денесінің жоғарғы бөлімінде асық сүйекке сәйкес келетін буындық беттері (*facies articularis talares anterior, medius et posterior*) орналасқан. Денесінің алдыңғы соңғы бөлімінде текше сүйекпен байланыстыратын буындық аймақ — текшелік буындық беті (*facies articularis cuboidea*) орналасқан.

Қайықша сүйек (*os naviculare*) — тілерсек сүйектердің медиалды қапталында орналасқан және алдыңғы бөлімінде үш сына сүйекпен, ал арткы бөлімінде асық сүйекпен байланысады.

Текше сүйек (*os cuboideum*). Латералды бөлікте орналасқан және IV және V табан сүйегінің негізімен, арткы бөлігінде өкше сүйекпен, ал медиалды бөлігінде латералды сына сүйекпен байланысады.

Сына сүйектері: медиалды, аралық және латералды (*os cuneiforme mediale, intermedium et laterale*). Қайықша сүйек пен 3 бірінші табан сүйегі аралығында орналасқан.


Caput femoris 1
11 Trochanter major
Collum femoris 2
10 Linea intertrochanterica
Trochanter minor 3
Fovea capitis femoris 21
9 Corpus femoris
8 Facies patellaris
7 Epicondylus lateralis
6 Condylus lateralis
Epicondylus medialis 4
Condylus medialis 5
а
8 Facies patellaris
Fossa intercondylaris 19
в
21 Fovea capitis femoris
Fossa trochanterica 12
Trochanter major 11
3 Trochanter minor
Crista intertrochanterica 13
г
20 Linea pectinea
Tuberositas glutea 14
Linea aspera 15
Labium mediale lineae asperae 16
Labium laterale lineae asperae 17
Facies poplitea 18
Fossa intercondylaris 19
4 Epicondylus medialis
Epicondylus lateralis 7
Condylus lateralis 6
5 Condylus medialis
б

35-сурет. Оң жақ ортан жілік: а — алдыңғы көрінісі; б — артқы көрінісі. Ортан жілік айдаршықтары (в); ортан жілік басы (г)

№	Қазақ тіліндегі атауы	Орыс тіліндегі атауы	Ағылшын тіліндегі атауы
1	Ортан жілік басы	Головка бедренной кости	Head of femur
2	Ортан жілік мойны	Шейка бедренной кости	Neck of femur
3	Кіші ұршық	Малый вертел	Lesser trochanter
4	Медиалды айдаршық үсті	Медиальный надмыщелок	Medial epicondyle
5	Медиалды айдаршық	Медиальный мыщелок	Medial condyle
6	Латералды айдаршық	Латеральный мыщелок	Lateral condyle
7	Латералды айдаршық үсті	Латеральный надмыщелок	Lateral epicondyle
8	Тобық беті	Надколенниковая поверхность	Patellar surface
9	Ортан жілік денесі	Тело бедренной кости	Shaft of femur; Body of femur
10	Ұршық аралық сызық	Межвертельная линия	Intertrochanteric line
11	Үлкен ұршық	Большой вертел	Greater trochanter
12	Ұршық шұңқыры	Вертельная ямка	Trochanteric fossa
13	Ұршық аралық қырка	Межвертельный гребень	Intertrochanteric crest
14	Мықын бұдыры	Ягодичная бугристость	Gluteal tuberosity
15	Бұдырлы сызық	Шероховатая линия	Linea aspera
16	Бұдырлы сызықтың медиалды ерні	Медиальная губа	Medial lip
17	Бұдырлы сызықтың латералды ерні	Латеральная губа	Lateral lip
18	Тақым асты беті	Подколенная поверхность	Popliteal surface
19	Айдаршық аралық шұңқыр	Межмыщелковая ямка	Intercondylar fossa
20	Қыркалық сызық	Гребенчатая линия	Pectineal line; Spiral line
21	Ортан жілік басының шұңқыры	Ямка головки бедренной кости	Fovea for ligament of head

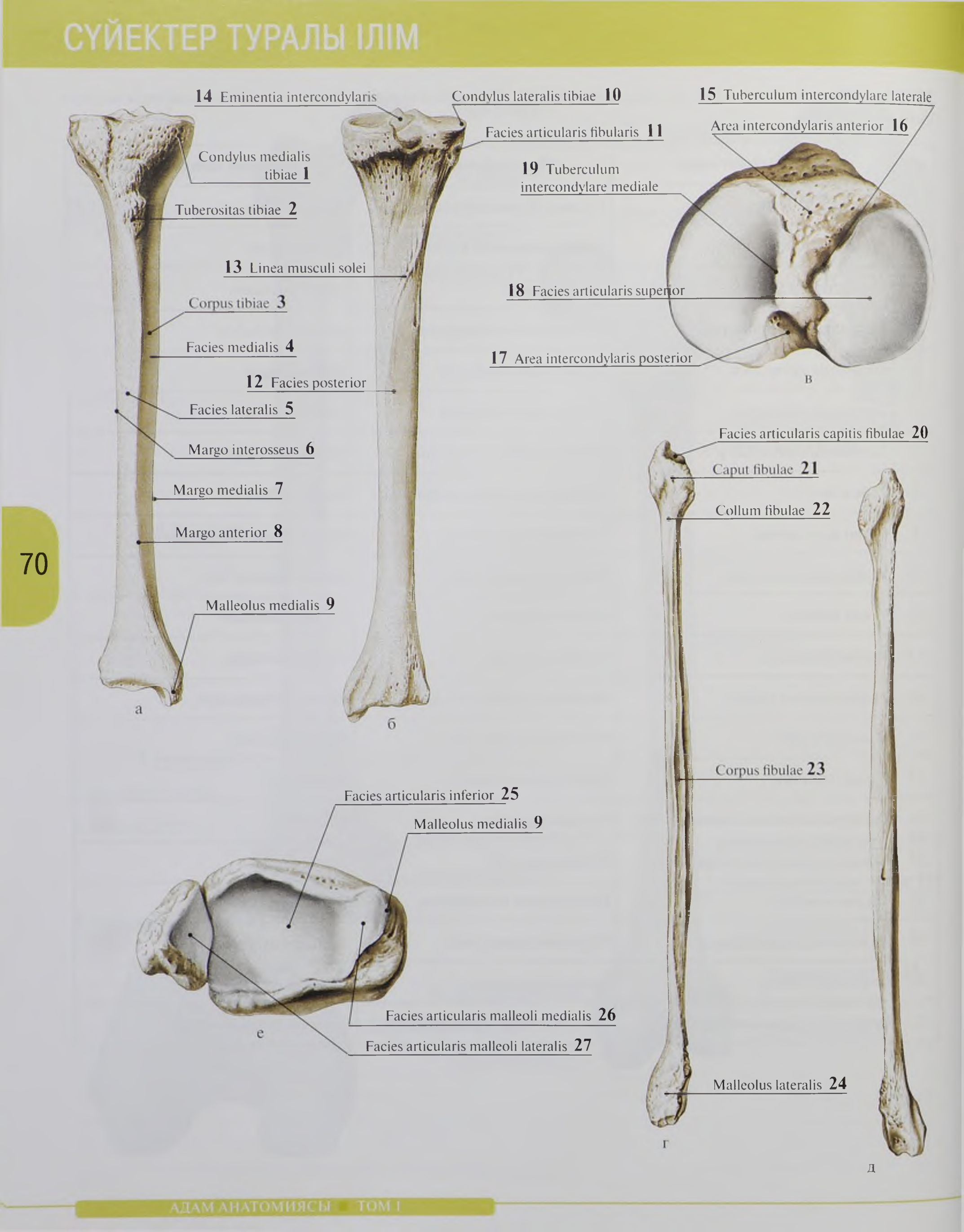
14 Eminentia intercondylaris
Condylus lateralis tibiae 10
15 Tuberculum intercondylare laterale
Facies articularis fibularis 11
Area intercondylaris anterior 16
Condylus medialis tibiae 1
19 Tuberculum intercondylare mediale
Tuberositas tibiae 2
13 Linea musculi solei
18 Facies articularis superior
Corpus tibiae 3
Facies medialis 4
17 Area intercondylaris posterior
12 Facies posterior
Facies lateralis 5
Margo interosseus 6
Margo medialis 7
Margo anterior 8
Malleolus medialis 9
а
б
в
Facies articularis capitis fibulae 20
Caput fibulae 21
Collum fibulae 22
Corpus fibulae 23
Facies articularis inferior 25
Malleolus medialis 9
Facies articularis malleoli medialis 26
Facies articularis malleoli lateralis 27
е
Malleolus lateralis 24
г
д

36-сурет. Оң жақ сирақ сүйектері. Асықты жілік; а — алдыңғы көрінісі; б — артқы көрініс; проксималды эпифиз, жоғарғы көрінісі (в). Кіші жіліншік, г — алдыңғы көрінісі; д — артқы көрінісі; е — сирақ сүйектерінің дисталды эпифиздері, төменгі көрінісі

№	Қазақ тіліндегі атауы	Орыс тіліндегі атауы	Ағылшын тіліндегі атауы
1	Асықты жіліктің медиалды айдаршығы	Медиальный мыщелок большеберцовой кости	Medial condyle of tibia
2	Асықты жіліктің бұдыры	Бугристость большеберцовой кости	Tibial tuberosity
3	Асықты жілік денесі	Тело большеберцовой кости	Shaft; Body of tibia
4	Медиалды беті	Медиальная поверхность	Medial surface
5	Латералды беті	Латеральная поверхность	Lateral surface
6	Сүйек аралық жиегі	Межкостный край	Interosseous border
7	Медиалды жиегі	Медиальный край	Medial border
8	Алдыңғы жиегі	Передний край	Anterior border
9	Медиалды толарсақ	Медиальная лодыжка	Medial malleolus
10	Асықты жіліктің латералды айдаршығы	Латеральный мыщелок большеберцовой кости	Lateral condyle of tibia
11	Кіші жіліншіктің буындық беті	Малоберцовая суставная поверхность	Fibular articular facet
12	Арткы беті	Задняя поверхность	Posterior surface
13	Камбала тәрізді бұлшықет сызығы	Линия камбаловидной мышцы	Soleal line
14	Айдаршық аралық көтерінкі	Межмыщелковое возвышение	Intercondylar eminence
15	Латералды айдаршық аралық төмпешік	Латеральный межмыщелковый бугорок	Lateral intercondylar tubercle
16	Алдыңғы айдаршық аралық алаң	Переднее межмыщелковое поле	Anterior intercondylar area
17	Арткы айдаршық аралық алаң	Заднее межмыщелковое поле	Lateral intercondylar area
18	Жоғарғы буындық беті	Верхняя суставная поверхность	Superior articular facet
19	Медиалды айдаршық аралық төмпешік	Медиальный межмыщелковый бугорок	Medial intercondylar tubercle
20	Кіші жіліншік басының буындық беті	Суставная поверхность головки малоберцовой кости	Articular facet
21	Кіші жіліншік басы	Головка малоберцовой кости	Head of fibula
22	Кіші жіліншік мойны	Шейка малоберцовой кости	Neck of fibula
23	Кіші жіліншік денесі	Тело малоберцовой кости	Shaft; Body of fibula
24	Латералды толарсақ	Латеральная лодыжка	Lateral malleolus
25	Төменгі буындық беті	Нижняя суставная поверхность	Inferior articular facet
26	Медиалды толарсақсың буындық беті	Суставная поверхность медиальной лодыжки	Articular surface of medial malleolus
27	Латералды толарсақсың буындық беті	Суставная поверхность латеральной лодыжки	Articular lateral of medial malleolus

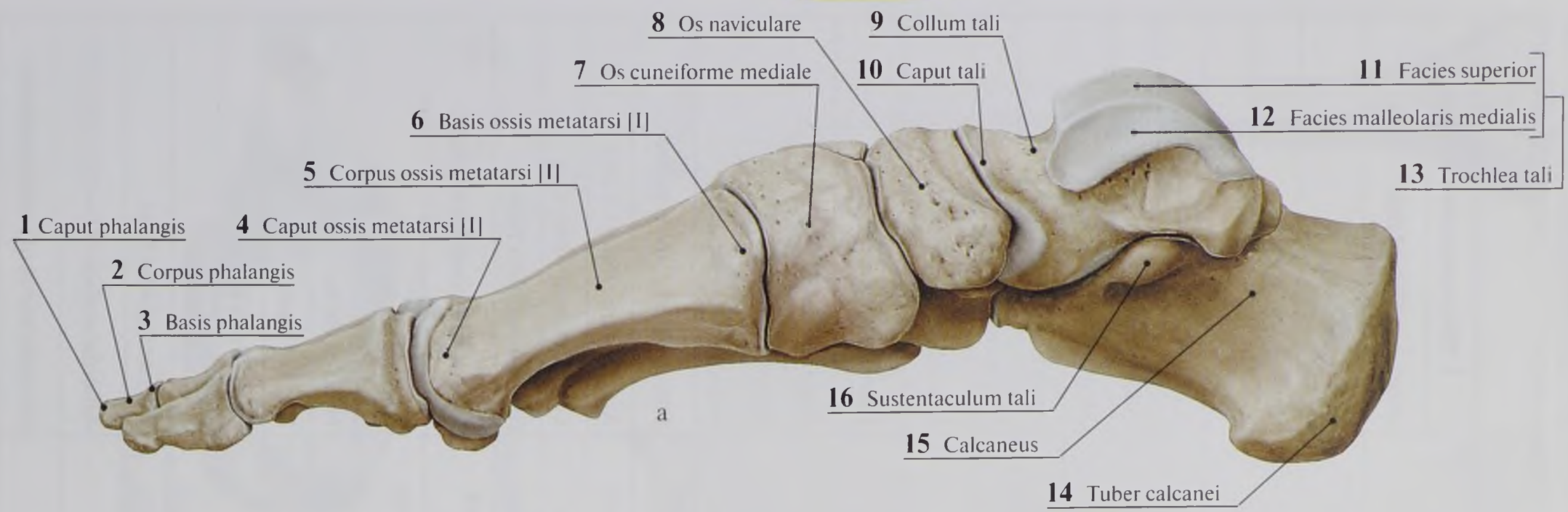
8 Os naviculare
9 Collum tali
7 Os cuneiforme mediale
10 Caput tali
11 Facies superior
6 Basis ossis metatarsi [I]
12 Facies malleolaris medialis
5 Corpus ossis metatarsi [I]
13 Trochlea tali
1 Caput phalangis
4 Caput ossis metatarsi [I]
2 Corpus phalangis
3 Basis phalangis
16 Sustentaculum tali
15 Calcaneus
14 Tuber calcanei

а

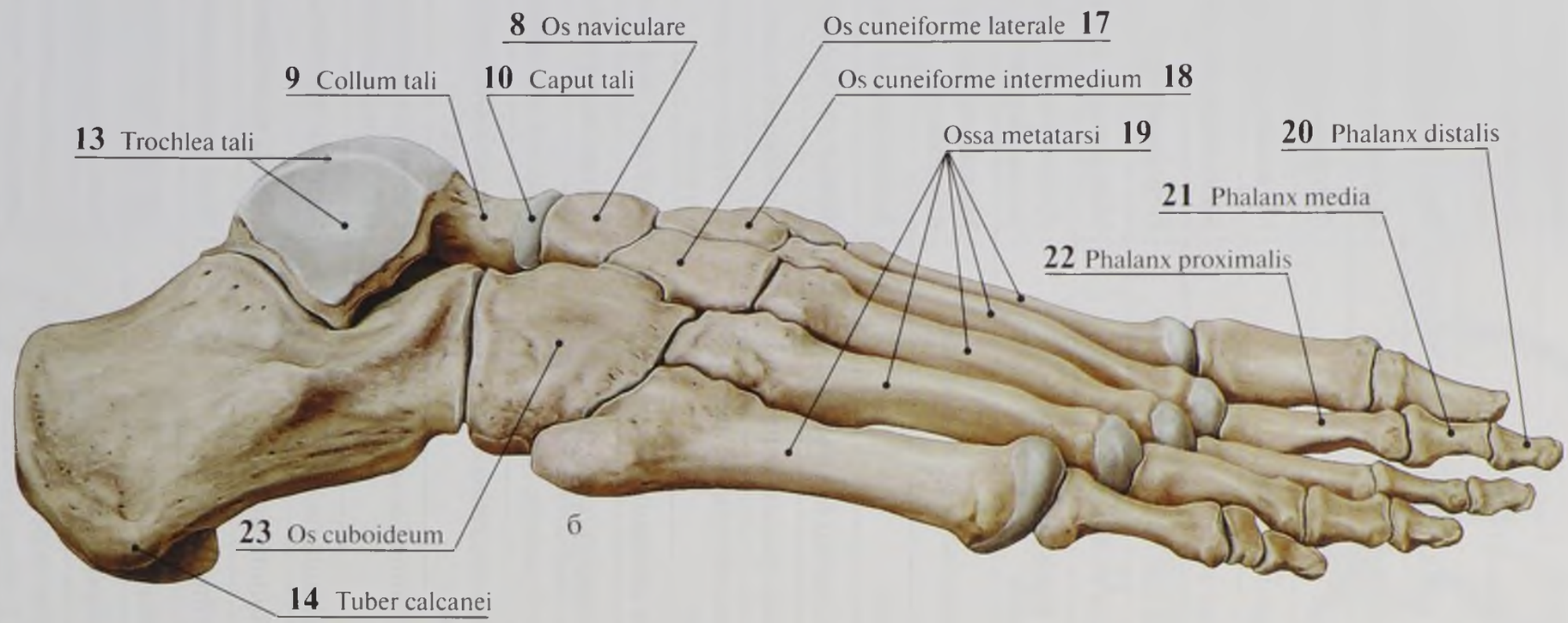
8 Os naviculare
Os cuneiforme laterale 17
9 Collum tali
10 Caput tali
Os cuneiforme intermedium 18
13 Trochlea tali
Ossa metatarsi 19
20 Phalanx distalis
21 Phalanx media
22 Phalanx proximalis
23 Os cuboideum
14 Tuber calcanei

б

37-сурет. Оң жақ аяқ ұшы сүйектері. Медиалды (а) және латералды (б) беттері

№	Қазақ тіліндегі атауы	Орыс тіліндегі атауы	Ағылшын тіліндегі атауы
1	Бакайшақ басы	Головка фаланги	Head of phalanx
2	Бакайшақ денесі	Тело фаланги	Shaft of phalanx; Body of phalanx
3	Бакайшақ негізі	Основание фаланги	Base of phalanx
4	Табан басы	Головка плюсневой кости	Head of metatarsal bone
5	Табан денесі	Тело плюсневой кости	Shaft; Body of metatarsal bone
6	Табан негізі	Основание плюсневой кости	Base
7	Медиалды сына сүйек	Медиальная клиновидная кость	Medial cuneiform
8	Қайықша сүйек	Ладьевидная кость	Navicular
9	Асық сүйек мойны	Шейка таранной кости	Neck of talus
10	Асық сүйек басы	Головка таранной кости	Head of talus
11	Жоғарғы беті	Верхняя поверхность	Superior facet
12	Толарсактың медиалды беті	Медиальная лодыжковая поверхность	Medial malleolar facet
13	Асық сүйек шығыры	Блок таранной кости	Trochlea of talus
14	Өкше сүйек бұдыры	Бугор пяточной кости	Calcaneal tuberosity
15	Өкше сүйек	Пяточная кость	Calcaneus
16	Асық сүйек тірегеші	Опора таранной кости	Sustentaculum tali; Talar shelf
17	Латералды сына сүйек	Латеральная клиновидная кость	Lateral cuneiform
18	Аралық сына сүйек	Промежуточная клиновидная кость	Intermediate cuneiform; Middle cuneiform
19	Табан сүйектері	Плюсневые кости	Metatarsals
20	Дисталды бакайшақ	Дистальная фаланга	Distal phalanx
21	Ортанғы бакайшақ	Средняя фаланга	Middle phalanx
22	Проксималды бакайшақ	Проксимальная фаланга	Proximal phalanx
23	Текше сүйек	Кубовидная кость	Cuboid

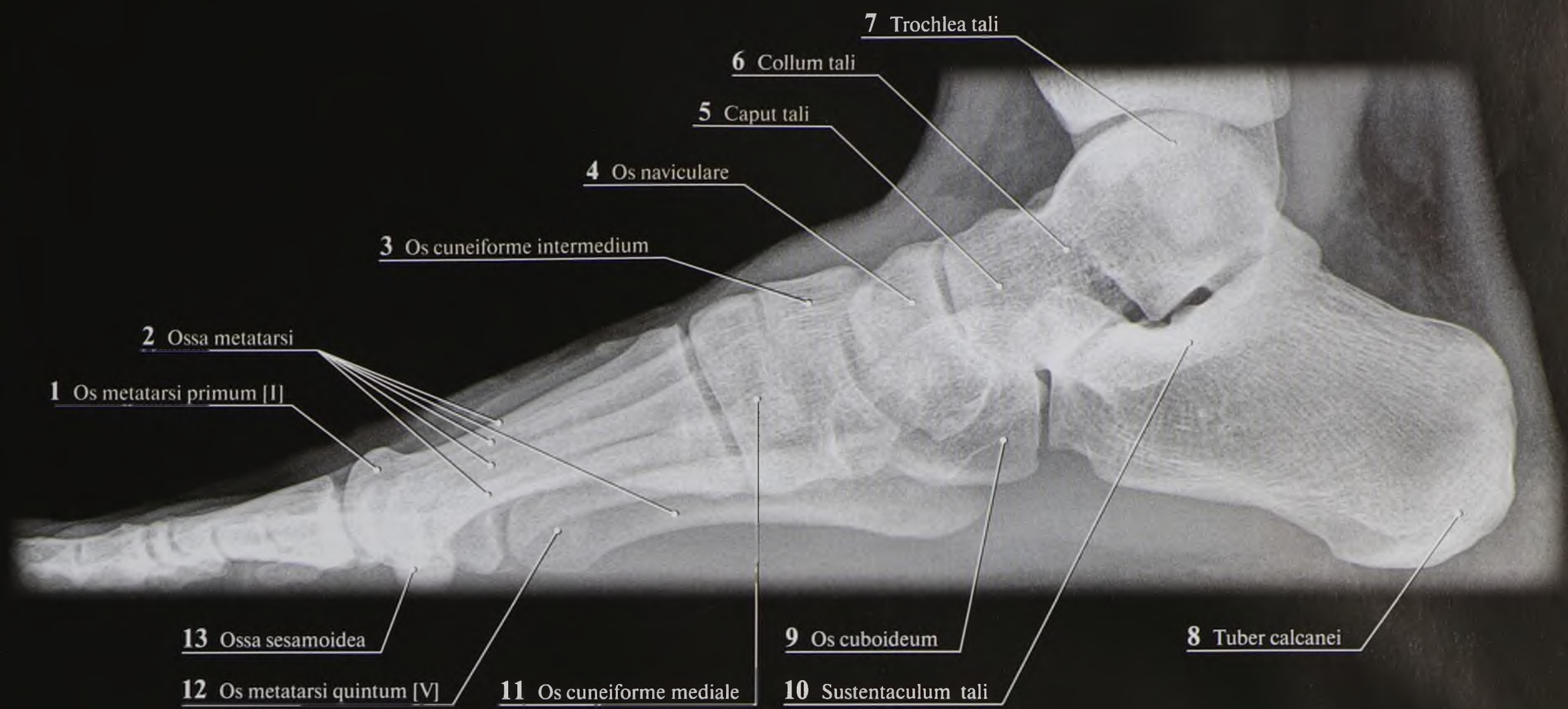
7 Trochlea tali
6 Collum tali
5 Caput tali
4 Os naviculare
3 Os cuneiforme intermedium
2 Ossa metatarsi
1 Os metatarsi primum [I]
13 Ossa sesamoidea
12 Os metatarsi quintum [V]
11 Os cuneiforme mediale
9 Os cuboideum
10 Sustentaculum tali
8 Tuber calcanei

38-сурет. Оң жақ табанның рентген көрінісі. Бүйір көрінісі

№	Қазақ тіліндегі атауы	Орыс тіліндегі атауы	Ағылшын тіліндегі атауы
1	Бірінші табан сүйегі [I]	Первая плюсневая кость [I]	First metatarsal bone [I]
2	Табан сүйектері	Плюсневые кости [I–V]	Metatarsals [I–V]
3	Аралық сына сүйек	Промежуточная клиновидная кость	Intermediate cuneiform; Middle cuneiform
4	Қайықша сүйек	Ладьевидная кость	Navicular
5	Асық сүйек басы	Головка таранной кости	Head of talus
6	Асық сүйек мойны	Шейка таранной кости	Neck of talus
7	Асық сүйек шығыры	Блок таранной кости	Trochlea of talus
8	Өкше сүйек бұдыры	Бугор пяточной кости	Calcaneal tuberosity
9	Текше сүйек	Кубовидная кость	Cuboid
10	Асық сүйек тірегеші	Опора таранной кости	Sustentaculum tali; Talar shelf
11	Медиалды сына сүйек	Медиальная клиновидная кость	Medial cuneiform
12	Бесінші табан сүйегі [V]	Пятая плюсневая кость [V]	Fifth metatarsal bone [V]
13	Сесам тәрізді сүйек	Сесамовидная кость	Sesamoid bone

Медиалды сына сүйек — сына сүйектің басқа үш бөліктеріне қарағанда үлкендеу болып келген. Сынаның өткірлеу бөлігі аяқ ұшының сырт бөлігіне, ал кеңейген негізімен табанға қараған. Ол үш қайықша сүйекпен, бірінші табан және аралық сына сүйекпен байланысуы үшін үш буындық бетке ие.

Аралық сына сүйек — басқа үш сына сүйектерге қарағанда кішілеу келген. Алдыңғы сүйектерден айырмашылығы: оның негізі табанның сыртқы бөлігіне қараған, ал үшкір аймағы табанға қараған. Айналасындағы сүйектерді буындық аймақтар құрайды. Ол сүйектер: қайықша сүйек, екінші табан сүйегі және көрші сына сүйек.

Латералды сына сүйек — көлемі бойынша орташа, сына тәрізді дұрыс пішінді. Негізінде сүйек табанның сыртқы бөлігіне, ал жоғарғы ұшы — табан астына қараған. Ол қайықша сүйекпен, аралық сына сүйекпен, екінші және үшінші табан сүйектерімен, ал сыртқы бөліктен текше сүйекпен байланысуы үшін буындық аймақтарға ие.

Табан сүйектері (*ossa metatarsalia*) 5 түтік пішінді сүйектен және негізі (*basis*), денесі (*corpus*) және басы (*caput*) құралған. Буындық беттері табан сүйектерімен және бір-бірімен, ал бас бөлігі сәйкес келетін аяқ бақайларымен байланысады.

Бақай бақайшақтары (*ossa digitorum seu phalangis*). Бақай сүйектерден (*phalanges*) құралған. 1 табан сүйегі 2 бақайдан, ал қалған бөлігі 3 бақайдан тұрады. Бақай сүйектерінің проксималды, ортаңғы және дисталды (*phalanx proximalis*, *media et distalis*) бөліктері ажыратылады. Табан сүйектері біртегіс орналаспаған, олар бірыңғай және көлденең күмбез түзіп, доға тәрізді орналасқан. Олар төменгі аяқ бөліктеріне серпімді тірек қызметін атқарады. Табан сүйектері жерге бірнеше нүктелер көмегімен тіреледі: өкше сүйегінің төбесімен және табан сүйегінің бас бөлігімен, саусақтардың башпайлары жерге сәл ғана тиіп тұрады.

Аяқ сүйектерінің құрылыс ерекшеліктері

Жамбас сүйегінің жыныстық ерекшелігі айқын байқалады. Ерлерге қарағанда әйелдерде қасаға сүйегінің жоғарғы бұтағы ұзын, мықын сүйектерінің қанаттары мен шонданай бұдырлары сыртқа жазылған, ал ерлерде вертикалды орналасқан.

Ұршық буыны толық жетілмеуі мүмкін, соның салдарынан саннын туа біткен буынның шығуы кездесуі мүмкін.

Ортан жілік ұзындығымен, иіліс деңгейімен және диафизінің айналуымен ерекшелінеді. Қарттарда ортан жілік денесінің сүйекмилық қуысы ұлғайып, мойны мен денесінің арасындағы бұрыш кішірейеді, сүйектің басы жалпаяды, соның әсерінен аяқтың жалпы ұзындығы қысқарады.

Сирақ сүйектерінің ішінде өзіндік ерекшеліктерімен асықты жілік сипатталады. Оның көлемі, пішіні, диафизінің көлденең кесігі мен оның айналу деңгейі әр түрлі болуы мүмкін. Сирақ сүйектерінің бір сүйегінің болмауы сирек кездеседі.

Аяқ ұшында қосымша сүйектер, сонымен бірге кейбір сүйектердің екіге айырылуы және қосымша бармақтардың кездесуі мүмкін

ТҰЛҒА ЖӘНЕ ҚОЛ-АЯҚ СҮЙЕКТЕРІНІҢ РЕНТГЕНАНАТОМИЯСЫ

Тірі адамның сүйектерін, олардың пішіндерін, көлемдерін, ішкі құрылысын, санын және сүйектену нүктелерінің орналасу орындарын рентген сәулелері арқылы көруге болады. Рентгенанатомияның маңызы нормадағы сүйектерді патологиядан ажыратуды көрсетеді.

Омырткаларды рентгенттік тексеру үшін мойын, кеуде, бел, сегізкөз және құйымшақ аймақтарын бүйір және алдыңғы-артқы проекциясындағы жеке көріністерін түсіреді. Омырткалардың бүйір проекциясындағы рентгенограммада омырткалар денесі, доғалары, қылқанды өсінділері (кеуде омырт-

каларда қабырғалар проекцияланады) көрінеді және көлденең омыртқаның денесі мен доғасына проекцияланады. Алдыңғы-артқы проекциясындағы көрініс те доғалары мен қылқанды өсінділері проекцияланатын көлденең өсінділері мен денесін анықтауға болады.

Қол-аяқ сүйектерінің бүйір және алдыңғы-артқы проекциясында, олардың рельефі, сонымен қатар ішкі құрылысы (кеуекті және тығыз затын, диафиз қуысын) анықталады. Егер рентген сәулелері ретімен бірнеше сүйектік құрылым арқылы өткізілсе, олар бір-бірінің көлеңкелерінің үстіне жабылғаны көрінеді.

Нәрестелер мен балалардың сүйектену мерзімдерінің аяқталмауына байланысты кейбір сүйектерінің фрагменттері көрсетілуі мүмкін. Жасөспірімдер (13–16 жас) мен бозбалаларда (17–21 жас) түтік сүйектерінің эпифиздерінде эпифиздік шеміршекке сәйкес келетін сызықтар ғана анықталатынын естен шығармау керек.

Бірнеше сүйектерден құралатын және сүйектену мерзімдерінің әр түрлілігін қол басының рентгенограммасында тексеру антропология және сот медицина салаларында адамның жасын анықтауда үлкен маңызы бар.

БАҚЫЛАУҒА АРНАЛҒАН СҰРАҚТАР

1. Аяқ белдеуі және аяқтың еркін белдеуі бөліктері қандай сүйектерден тұрады?
2. Бұлшықеттердің бастамасы және бекітілу орны қызметін атқаратын аяқ сүйектеріндегі шығынқы төмпешіктерді (төмпешіктер, сызықтар) атап шығыңыз.
3. Аяқ сүйектерінің қандай буындық беткейлерін білесіз? Олар қандай қызмет атқарады?
4. Аяқ табаны қандай сүйектерден тұрады? Ол қандай сүйектер?
5. Қол және аяқ сүйектері рентгенограмманың қандай проекцияларында жақсы көрінеді?

БАС СҮЙЕК

Бас сүйек (*cranium*) (39, 40-сурет) тақ және жұп сүйектерден тұрады. Бір сүйектер диплоелық, кейбіреулері — компактылы, үшіншілері — пневмалық және төртіншілері — аралас сүйектерге жатады.

Бас сүйек дамуына және атқаратын қызметіне қарай екі топ сүйектерден тұрады. Ми сауытының (*neurocranium*) сүйектері ми мен кейбір сезім ағзаларына қуыс түзеді. Оның күмбезі (*calvaria*) және негізі (*basis*) болады. Бет сүйектері (*viscerocranium*) сезім ағзалардың көп бөлігі мен тыныс алу және ас қорыту ағзалардың бастапқы бөлімдеріне қуыс түзеді. Ми сауыты 8 сүйектен тұрады: олардың екеуі жұп — төбе және самай, ал төртеуі тақ — маңдай, сына тәрізді, шүйде және торлы. Бет сүйектеріне 13 сүйек жатады, олардың үшеуі тақ — төменгі жақ сүйек, кеңсірік және тіл асты сүйегі, ал алтауы жұп — жоғарғы жақ сүйек, таңдай, мұрын, көз жасы, төменгі кеуілжір бет сүйектері жатады.

Бас сүйек сүйектерінің өзіндік ерекшеліктері бар. Ми сауытының күмбезін құрайтын сүйектердің компакты затының сыртқы және ішкі табақшалары және олардың арасында орналасатын кеуекті заты — диплоэ (*diploe*) бар. Ол диплоелық тамырлар өтетін диплоелық өзектермен тесілген. Күмбездің сыртқы табақшасы (*lamina externa*) тегіс, сүйек қаппен (*periosteum*) жабылған. Ішкі табақшаның (*lamina interna*) сүйек қабы болып, мидың қатты қабығы саналады. Бас сүйек сүйектерінің ішкі табақшасы жінішке, оның құрамында көп мөлшерде бейорганикалық және аз мөлшерде органикалық заттардың болуымен өте нәзік және сынғыш келеді. Бассүйек жараққаттанғанда көбіне ішкі табақшасының сынуы байқалады.

Бас сүйек сүйектерінің сүйек қабы жіктер аймағында сүйектермен бітісіп кетеді, ал қалған жерлерде сүйектермен коймалжың байланысып, бір сүйектің тұсында сүйек қап асты клетчаткалық кеңістікті шектейді. Осы кеңістікте іріңдер мен гематомалардың пайда болуы мүмкін.

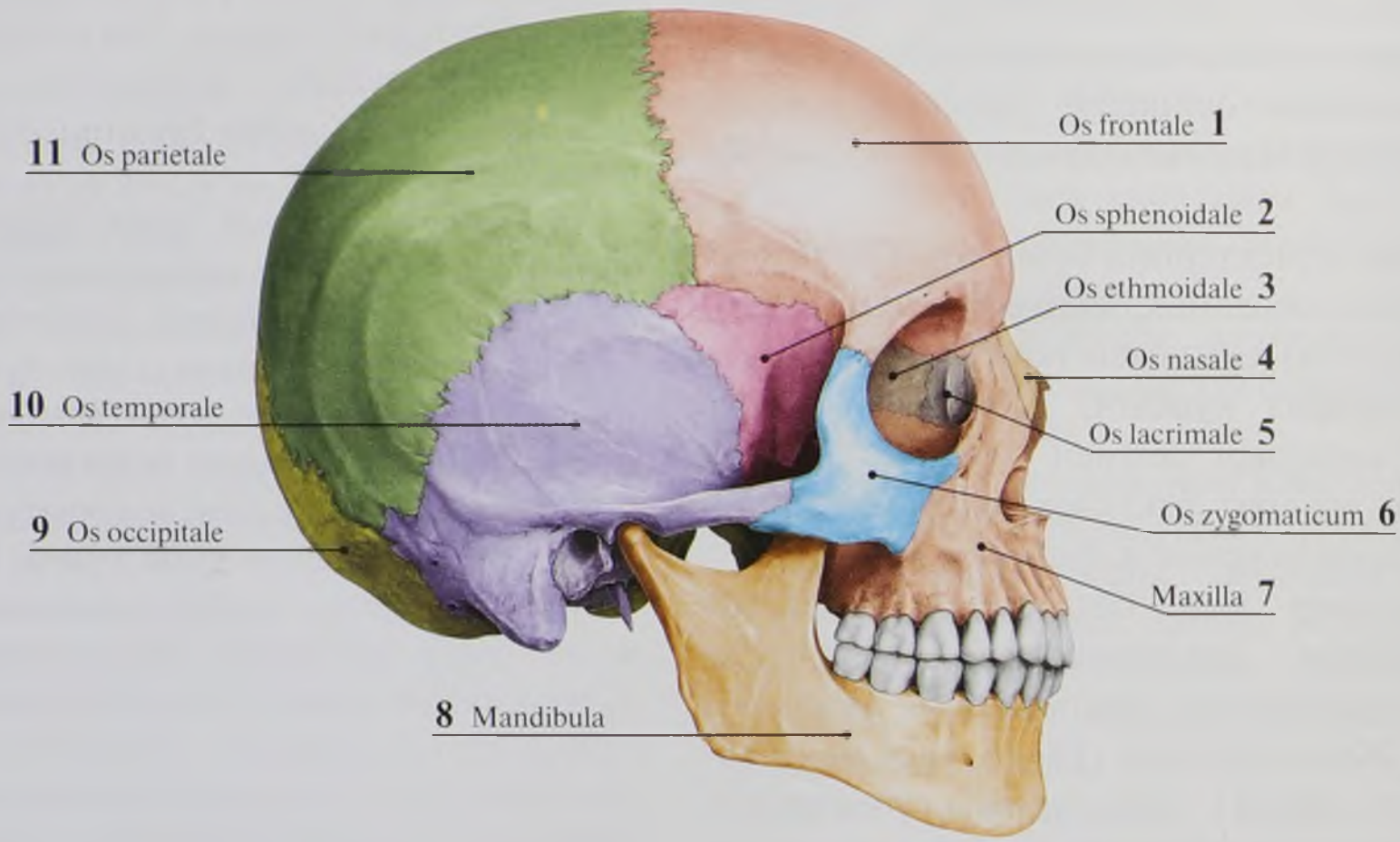

39-сурет. Бас сүйек. Қырынан көрініс

№	Қазақ тіліндегі атауы	Орыс тіліндегі атауы	Ағылшын тіліндегі атауы
1	Маңдай сүйек	Лобная кость	Frontal bone
2	Сына тәрізді сүйек	Клиновидная кость	Sphenoid; Sphenoidal bone
3	Торлы сүйек	Решетчатая кость	Ethmoid; Ethmoidal bone
4	Мұрын сүйегі	Носовая кость	Nasal bone
5	Көз жасы сүйегі	Слезная кость	Lacrimal bone
6	Бет сүйек	Скуловая кость	Zygomatic bone
7	Жоғарғы жақ сүйек	Верхняя челюсть	Maxilla
8	Төменгі жақ сүйек	Нижняя челюсть	Mandible
9	Шүйде сүйек	Затылочная кость	Occipital bone
10	Самай сүйек	Височная кость	Temporal bone
11	Төбе сүйек	Теменная кость	Parietal bone

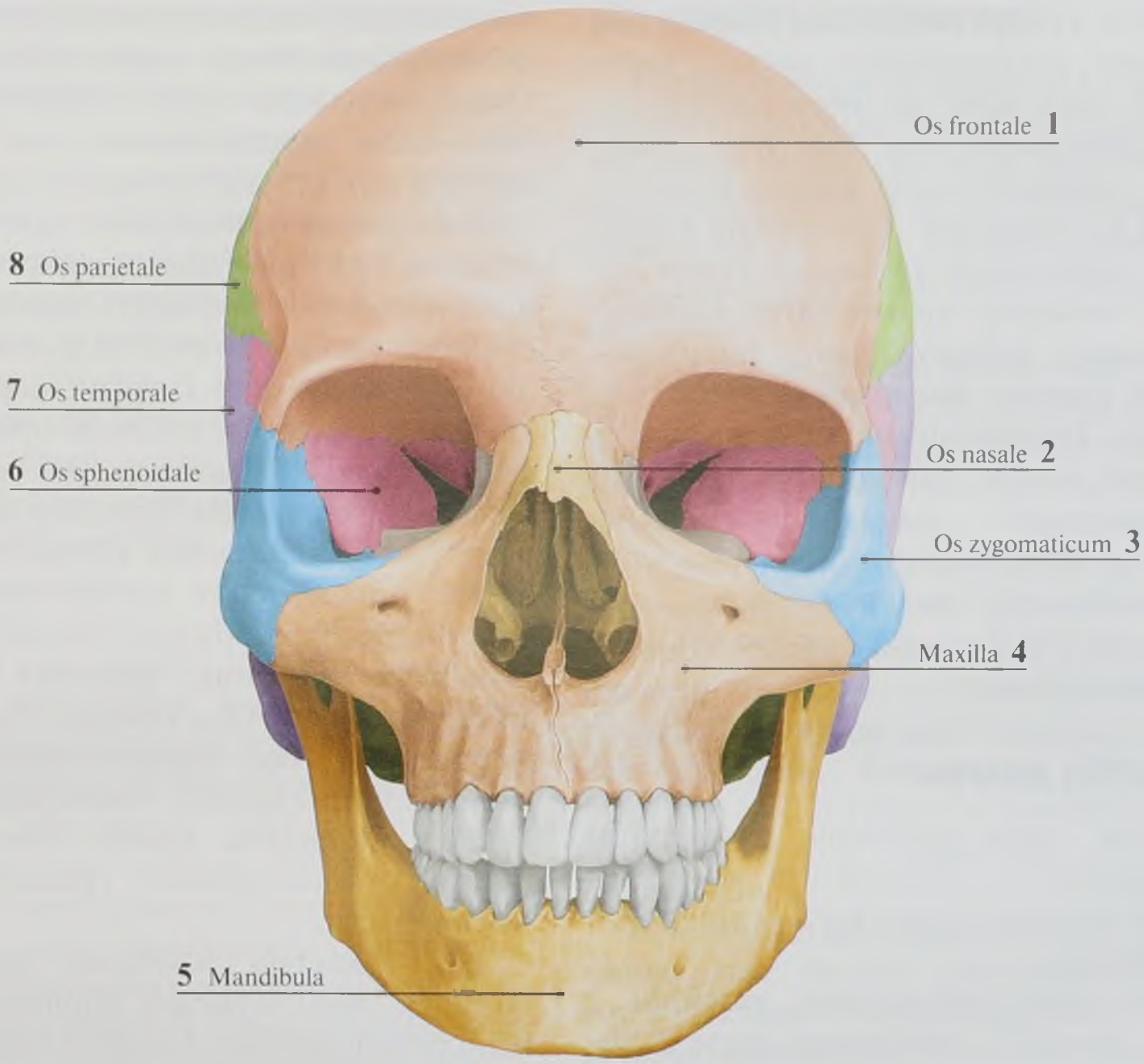

40-сурет. Бас сүйек. Алдыңғы көрініс

№	Қазақ тіліндегі атауы	Орыс тіліндегі атауы	Ағылшын тіліндегі атауы
1	Маңдай сүйек	Лобная кость	Frontal bone
2	Мұрын сүйегі	Носовая кость	Nasal bone
3	Бет сүйек	Скуловая кость	Zygomatic bone
4	Жоғарғы жақ сүйек	Верхняя челюсть	Maxilla
5	Төменгі жақ сүйек	Нижняя челюсть	Mandible
6	Сына тәрізді сүйек	Клиновидная кость	Sphenoid; Sphenoidal bone
7	Самай сүйек	Височная кость	Temporal bone
8	Төбе сүйек	Теменная кость	Parietal bone

Ми сауыты сүйектерінің ішкі бетінде ми жүлгелері мен қатпарларына сәйкес көтерінкілер мен іздер және де мидың қатты қабығының қойнаулары мен бассүйек сүйектерінің қан тамырларының жанасу іздері — тарамдалған жүлгелер бар. Бассүйектің кейбір жерлерінде эмиссарлық тамырлар өтетін тесіктері бар, тамырлар мидың қатты қабығының тамырлық қойнауларын, диплоелық және бастың сырткы тамырларын өзара байланыстырады. Тесіктердің ішіндегі ең ірісі — төбелік және емізік тәрізді. Бас сүйектің кейбір сүйектерінде — мандай, торлы, сына тәрізді, самай және жоғарғы жақ сүйектерде шырышты қабықпен көмкерілген және ауаға толы қуыстары бар. Бұл сүйектер ауа өткізуші сүйектер деп аталады.

Бас сүйектің дамуы

Барлық бас сүйек сүйектерін дәнекер тін негізінде дамитын — біріншілікті және шеміршекті тін негізінде дамитын — екіншілікті сүйектерге бөледі.

Жарғақты саты эмбриондық кезеннің 2 аптасының аяғында, шеміршекті саты 2 айдан басталады. Сүйектік сатының басталуы әр түрлі, бассүйектің жарғақты және шеміршекті кезендерінің аяқталуынан кейін жүреді. Төменгі жақсүйектің сүйектену нүктесі ұрықтық дамудың 39-күнінде, шүйде сүйектің базилярлы бөлігі 65-күнінде қалыптасады.

Бас сүйек негізін құрайтын кейбір ми сауыты сүйектері дамудың 3 сатысынан өтеді. Бас сүйек күмбезі сүйектерінде сүйектік саты жарғақтық сатыдан кейін жүреді. Бет сүйектерінің көп бөлік сүйектерінде шеміршектік саты болмайды, кейбір сүйектері ғана дамудың 3 сатысынан өтеді.

Біріншілікті сүйектерге: шүйде сүйектің қабыршақты бөлігінің жоғарғы бөлігі, самай сүйектің дабыл және қабыршақты бөліктері, төбе және мандай сүйектері, қанаттық өсіндінің медиалды табақшасы, тандай сүйек, желбезек, мұрын, көз жасы, бет сүйек сүйектері, жоғарғы және төменгі жақсүйектері жатады. Екіншілікті сүйектерге: шүйде сүйектің қалған көп бөлігі, сына тәрізді сүйек (қанаттық өсіндінің медиалды табақшасынан басқа), торлы сүйек, мұрынның төменгі кеуілжірі, самай сүйектің пирамидасы және емізік тәрізді өсіндісі, есту сүйекшелері және тіл асты сүйектің денесі жатады.

Ми сауыты сүйектерінің дамуы хорданың алдыңғы шеті айналасында парахордалды және прехондралды шеміршекті шарбақшалардың, сонымен қатар шеміршекті футлярлардың — иіс сезу, көру, есту (мұрын, көру және есту капсулаларының) ағзаларына орындар түзілуімен жүреді. Парахондралды шеміршектер болашақ гипофиздің орналасу жеріне дейін енеді. Даму барысында кейбір шеміршектер өзара, сонымен бірге мұрын, көру және есту капсулаларымен бітіседі, соның нәтижесінде гипофизге арналған бірыңғай шеміршекті табақша түзіледі. Осы кезеңде (3 айдың екінші жартысында) бас сүйекте шеміршекті негіз және жарғақты күмбез — шеміршекті бас сүйек түзіледі. Жарғақты күмбез бен шеміршекті негіздің сүйектенуімен сүйекті бас сүйек қалыптасады.

Бет сүйектері желбезек доғалары мен болашақ ауыз қуысын қоршайтын мандай өсінідісінен дамиды. Адамда 5 желбезек доғасы бар, оның 5-сі (рудименттік) нашар дамыған. 1-желбезек доғасы төменгі жақ сүйектік, ал қалғандары 2–5 желбезек доғалары деп аталады. Бет сүйектерінің дамуында 1–3 желбезек доғалары қатысады. 1 және 2-желбезек доғаларының арасындағы желбезектік қалта ортаңғы құлақ қуысы мен түтігіне дифференцияланады.

Төменгі жақ сүйектік желбезек доғасы бүйір жақтарынан жоғарғы жақ сүйектік және төменгі жақ сүйектік өсінділер түзеді. Жоғарғы жақ сүйектік өсінділердің арасында мандайлық өсінді жатады, ол иіс сезу шұңқырларының даму үдерісі нәтижесінде 5 бөлікке бөлінеді: тақ мандайлық өсіндіге, жұп латералды және медиалды мұрындық өсінділерге. Медиалды мұрындық өсіндіден желбезек, торлы сүйектің перпендикулярлық табақша және жақсүйек аралық сүйек (туылғанға дейін дербес сүйек ретінде) түзіледі. Латералды мұрындық өсіндіден торлы сүйектің лабиринті, мұрын

және көз жасы сүйектері дамиды. Жоғарғы жақ сүйектік және латералды мұрындық өсінділер көз ұяны шектейді, ол төменнен және медиалды мұрын-көз жасы жүлгесіне жалғасады. Мұрын-көз жасы жүлгесі тұйықталып, мұрын-көз жасы өзегін түзеді. Жоғарғы жақ сүйектік өсіндіден жоғарғы жақ сүйек (құрек тістерге сәйкес келетін учаскеден басқа), таңдай сүйегі және бет сүйек, қанаттық өсіндінің медиалды табақшасы дамиды. Жоғарғы жақ сүйектік өсіндінің медиалды бетінен таңдайлық өсінділер дамиды. Олар өзара мұрын қуысының қалқасымен байланысып, таңдай түзеді.

Төменгі жақ сүйектік өсіндіден төменгі жақ сүйек дамиды. 1-желбезек доғасынан балғашық және үзеңгі, 2-желбезек доғадан — төстік, самай сүйектің біз тәрізді өсіндісі, тіл асты сүйекті кіші мүйізі, 3-желбезек доғадан тіл асты сүйектің үлкен мүйізі дамиды.

Ұрық пен нәрестеде бас сүйек сүйектерінің саны көп, Сүйектердің саны бірнеше сүйектердің бір тұтас сүйекке бірігуінен азаяды. Жаңа түзілген сүйектер даму тегі әр түрлі сүйектерден, яғни біріншілікті сүйектердің, екіншілікті сүйектердің қосылуынан құралады. Мысалы, шүйде сүйектің қабыршақтық бөлігі біріншілікті сүйек, қалған бөліктері — екіншілікті сүйектерге жатады.

Бас сүйектің барлық шеміршекті құрылымдары сүйектену сатысына өтпейді. Ересектерде мұрын қанатының шеміршектері, мұрын қалқасының шеміршекті бөлігі және бас сүйек негізінің ұсақ шеміршектері сақталады.

БАҚЫЛАУҒА АРНАЛҒАН СҰРАҚТАР

1. Дәнекер тін негізінде бас сүйектің қай сүйектері дамиды? Сүйектенудің бұл түрі қалай аталады және қалай жүреді?
2. Шеміршек негізінде бас сүйектің қай сүйектері дамиды? Сүйектенудің бұл түрі қалай аталады және қалай жүреді?
3. Ми сауытының шеміршекті сатысы қалай сипатталады, ол эмбриондық дамудың қай мерзіміне сәйкес келеді.
4. Бет сүйектері қандай қайнар көздерден дамиды, ол қалай аталады?

Ми сауыты сүйектері

Шүйде сүйегі (*os occipitale*) (41-сурет) — ол ми сауыты сүйегінің арткы қапталында орналасқан тақ сүйек. Шүйде сүйегінде төрт бөлігі: негізгі, жұп бүйір бөліктері және қабыршақтық бөлігі ажыратылады. Осы аталған бөліктер бірігіп, шүйде сүйегінің үлкен тесігін (*foramen magnum*) шектейді.

Базилярлық немесе негізгі бөлігі (*pars basilaris*) — алдынан (17–18 жасқа дейін шеміршектік тіндер арқылы, одан әрі сүйектік тіндер арқылы байланысқан) сына тәрізді сүйектің денесімен бітіседі. Базилярлық бөліктің төменгі бетінде жұтқыншақтық төмпешік (*tuberculum pharyngeum*) орналасқан. Базилярлық бөліктің жоғарғы бетінде сына тәрізді сүйектің бетімен бірлесіп, ылдиын — *clivus* құрайды. Ылдиға сопақша ми, көпір, қан тамырлар мен жүйкелер жанасады. Базилярлық бөліктің бүйір бөлігінде самай сүйектің төменгі тастық қойнауының жүлгесі (*sulcus sinus petrosi inferioris*) орналасқан.

Бүйір бөліктері (*partes laterales*) — жұп бөлік, базилярлық бөлікті қабықшалық бөлікпен байланыстырып, шүйде сүйегінің үлкен тесігін (*foramen magnum*) құрайды. Латералды жиегінде мойындырық тілік (*incisura jugularis*), ол самай сүйектің сәйкес тілігімен бірігіп, мойындырық тесікті шектейді. Мойындырық тіліктің жиегінде мойындырық ішілік өсінді (*processus intrajugularis*) орналасқан, ол мойындырық тесікті алдыңғы және арткы бөлімдерге бөледі. Алдыңғы бөлімі арқылы ішкі мойындырық тамыр, арткы арқылы — IX, X, XI жұп ми жүйкелері өтеді. Мойындырық тіліктің арткы бөлімі мойындырық өсінді (*processus jugularis*) негізімен шектелген. Бүйір бөлігінің ми сауытына қараған мойындырық өсіндінің артында сигма тәрізді қойнаудың (*sulcus sinus sigmoidei*) жүлгесі, алдында мойындырық төмпешік (*tuberculum jugularis*), ал төменгі бетінде шүйделік айдаршық (*condylus occipitalis*) айқын байқалады. Айдаршықтың арткы қапталында айдаршық шұңқыры (*fossa condylaris*), шұңқырының түбінде эмиссарлық тамырлар тесігі – айдаршық өзегі (*canalis condylaris*) айқын байқалады. Айдаршық негізінде XII жұп тіл

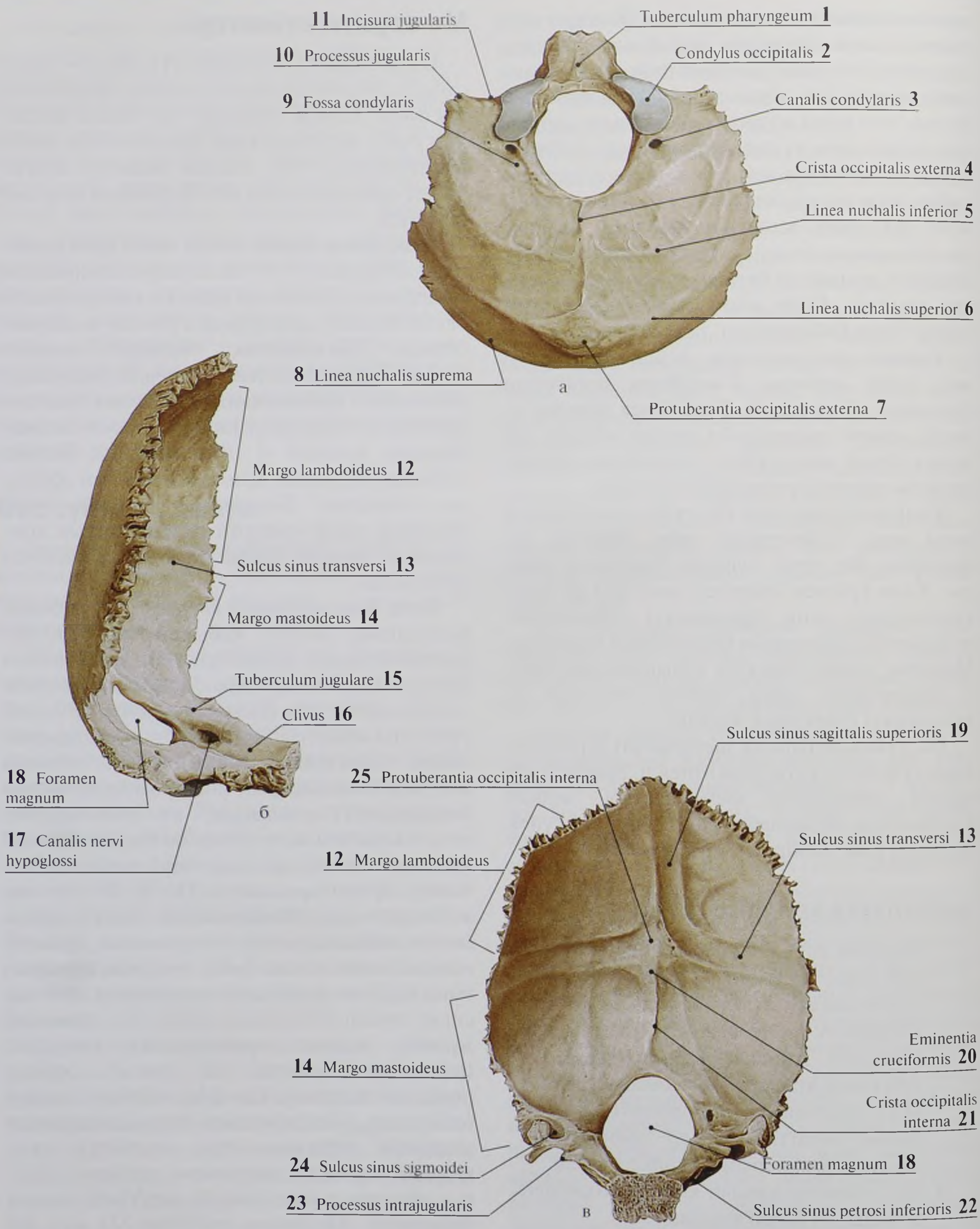
11 Incisura jugularis
10 Processus jugularis
9 Fossa condylaris
Tuberculum pharyngeum 1
Condylus occipitalis 2
Canalis condylaris 3
Crista occipitalis externa 4
Linea nuchalis inferior 5
Linea nuchalis superior 6
8 Linea nuchalis suprema
а
Protuberantia occipitalis externa 7
Margo lambdoideus 12
Sulcus sinus transversi 13
Margo mastoideus 14
Tuberculum jugulare 15
Clivus 16
18 Foramen magnum
17 Canalis nervi hypoglossi
б
Sulcus sinus sagittalis superioris 19
25 Protuberantia occipitalis interna
12 Margo lambdoideus
Sulcus sinus transversi 13
14 Margo mastoideus
Eminentia cruciformis 20
Crista occipitalis interna 21
24 Sulcus sinus sigmoidei
Foramen magnum 18
23 Processus intrajugularis
в
Sulcus sinus petrosi inferioris 22

41-сурет. Шүйде сүйек:
а — төменгі көрінісі; б — бүйір көрінісі; в — алдыңғы көрінісі

№	Қазақ тіліндегі атауы	Орыс тіліндегі атауы	Ағылшын тіліндегі атауы
1	Жұтқыншақтық төмпешік	Глоточный бугорок	Pharyngeal tubercle
2	Шүйде айдаршығы	Затылочный мыщелок	Occipital condyle
3	Айдаршықтық өзек	Мыщелковый канал	Condylar canal
4	Шүйденің сыртқы қырқасы	Наружный затылочный гребень	External occipital crest
5	Төменгі желкелік сызық	Нижняя выйная линия	Inferior nuchal line
6	Жоғарғы желкелік сызық	Верхняя выйная линия	Superior nuchal line
7	Шүйденің сыртқы шығыңқысы	Наружный затылочный выступ	External occipital protuberance
8	Ең жоғарғы желкелік сызық	Наивысшая выйная линия	Highest nuchal line
9	Айдаршықтық шұңқыр	Мыщелковая ямка	Condylar fossa
10	Мойындырықтық өсінді	Яремный отросток	Jugular process
11	Мойындырықтық тілік	Яремная вырезка	Jugular notch
12	Ламбда тәрізді жиек	Ламбдовидный край	Lambdoid border
13	Көлденең қойнау жүлгесі	Борозда поперечного синуса	Groove for transverse sinus
14	Емізік тәрізді жиек	Сосцевидный край	Mastoid border
15	Мойындырықтық төмпешік	Яремный бугорок	Jugular tubercle
16	Ылди	Скат	Clivus
17	Тіл асты жүйке өзегі	Канал подъязычного нерва	Hypoglossal canal
18	Үлкен тесік	Большое отверстие	Foramen magnum
19	Жоғарғы сагитталді қойнау жүлгесі	Борозда верхнего сагиттального синуса	Groove for superior sagittal sinus
20	Айқыш тәрізді шығынқы	Крестообразное возвышение	Cruciform eminence
21	Шүйденің ішкі қырқасы	Внутренний затылочный гребень	Internal occipital crest
22	Төменгі тасты қойнау жүлгесі	Борозда нижнего каменистого синуса	Groove for inferior petrosal sinus
23	Мойындырық ішілік өсінді	Внутрияремный отросток	Intrajugular process
24	Сигма тәрізді қойнау жүлгесі	Борозда сигмовидного синуса	Groove for sigmoid sinus
25	Шүйденің ішкі шығынқысы	Внутренний затылочный выступ	Internal occipital protuberance

асты ми жүйкесі өтетін тіл асты өзегі (*canalis hypoglossalis*) орналасқан.

Қабыршақтық бөлігі (*pars squama occipitalis*), оның жоғарғы ламбда тәрізді жиегі (*margo lambdoideus*) және төменгі емізіктік жиегі (*margo mastoideus*) ажыратылады. Қабыршақтық бөлігінің сыртқы беті дөнестеу бұдырлы, орталық бөлігінде шүйде сүйегінің сыртқы шығыңқысы (*protuberantia occipitalis externa*) орналасқан. Сыртқы шығыңқыдан шүйде сүйегінің үлкен тесігіне қарай бағытталған сыртқы шүйделік қырқа (*crista occipitalis externa*) айқын көрінеді. Қырқаға перпендикуляр орналасқан жоғарғы және төменгі желкелік сызықтар (*lineae nuchae superior*, *lineae nuchae inferior*) және ең жоғары желкелік сызық (*lineae nuchae suprema*) айқын байқалады.

Қабыршақтық бөлігінің ішкі бетінде шүйде сүйегінің ішкі шығыңқысы (*protuberantia occipitalis interna*), ол айқыш тәрізді көтеріңкі (*eminentia cruciformis*) негізі болып саналады. Шүйде сүйегінің ішкі шығыңқысы жоғарыдан жоғарғы сагитталды қойнауға (*sinus sagitalis superior*), төменнен шүйде сүйегінің ішкі қыркасына (*crista occipitalis interna*) және оң және сол жақтарынан көлденең қойнаудың жүлгесі (*sulcus sinus transversus*) ұласады.

Төбе сүйек (*os parietale*) (42-сурет), ол бас сүйек қақпағының жоғарғы бүйір қабырғасын құраушы төртбұрышты жұп қабыршақтық сүйек. Сүйектің сыртқы шығыңқы және ішкі қысыңқы беттері, төрт жиегі, төрт бұрышы ажыратылады. Алдыңғы, маңдайлық жиегі (*margo frontalis*) маңдай сүйектің қабыршақтық бөлігімен, жоғарғы, сагитталды жиегі (*margo sagittalis*) қарама-қарсы жақтағы сәйкес жиекпен, арткы, шүйделік жиегі (*margo occipitalis*) шүйде сүйегінің қабыршақтың бөлігімен және төменгі, қабыршақтық жиегі (*margo sguamosa*) самай сүйектің қабыршақтық бөлігімен байланыскан. Маңдайлық бұрышы (*angulus frontalis*) және шүйделік бұрыш (*angulus occipitalis*) тік бұрыштар, сына тәрізді бұрыш (*angulus sphenoidalis*) үшкір, ал емізіктік бұрыш (*angulus mastoideus*) жазық.

Сыртқы бетінің орталық бөлігінде төбе сүйектің төмпесі (*tuber parietale*), төмпеден төменірек жоғарғы және төменгі самайлық сызықтар (*lineae temporales superior et inferior*) орналасқан. Сагитталды жиектің жанында эмисарлық тамырлар өтетін төбелік тесік (*foramen parietale*) бар.

Ішкі бетінде мидың қатты қабығы артериясының жанасатын ізі — ортаңғы менингиалды артерия (*sulcus arteriae meningae mediae*) жүлгесі бар. Сагитталды жиегінің бойында жоғарғы сагитталды қойнаудың жүлгесі (*sulcus sinus sagittalis superior*) орналасқан, оның жанында пахион өсінділердің шұңқыршалары (*foveolae granulares*) бар. Осы жерде мидың торлы қабығының грануляциялары орналасқан. Әсіресе, карттарда бұл шұңқыршалар өзектер түрінде көрсетілген. Емізіктік бұрыштың маңында сигма тәрізді қойнаудың жүлгесі (*sulcus sigmoidei*) орналасқан.

Маңдай сүйек (*os frontale*), бас сүйектің негізі мен күмбезін және көз ұяның, мұрын қуысының қабырғаларын құраушы тақ сүйек (ересектерде). Оның тақ қабыршақтық және мұрын бөліктері, жұп көз ұялық бөлігі бар (43-сурет).

Қабыршақтық бөлігі (*squama frontalis*), маңдай сүйектің ең үлкен бөлігі, маңдайлық жікпен қосылған 2 жартыдан құралады. Кейбір жағдайларда жіктер бітіспей, маңдай сүйек 2 жартыға бөлінген қалпында қалады. Қабыршақтың сыртқы және ішкі беттері бар. Сыртқы беті дөнес, тегіс, жіктің бүйірінде маңдай төмпесі (*tuber frontale*) жақсы көрінеді. Оның астымен жан-жағына жарты ай тәрізді буылтық — қас үсті доға (*arcus superciliaris*) кетеді. Маңдай төмпесі мен қас үсті доғаның аралығында кеңсірік үсті жазықтық (*glabella*) орналасқан.

Қабыршақтық бөліктің сыртқы беті көз ұялық бөліктен жұп көз ұяның жоғарғы жиегі (*margo supraorbitalis*) бөлінген, оның ортасында тұрақсыз көзұяның жоғарғы тілігі (*incisura supraorbitalis*) түзіледі. Одан ішке қарай маңдайлық тілік (*incisura frontalis*) орналасады. Кейбір жағдайда бұл тіліктер ішінен сәйкес қан тамырлар мен жүйкелер өтетін тесіктерге өтеді.

Маңдай сүйектің төменгі бөлімдері латералды бағытта сүйірленіп, бет сүйектік өсіндіге (*processus zygomaticus*) ұласады. Ол бет сүйектің маңдайлық өсіндісімен бірігеді. Бет сүйектік өсіндінің жоғарғы жағында самайлық сызық (*lineae temporalis*) айқын орналасып, қабыршақтық бөлігінің алдыңғы бетін самайлық бетінен (*facies temporalis*) бөліп тұрады.

Қабыршақтық бөліктің ішкі бетінде (*facies interna*) милық қатпарлардың іздері — артериялық жүлгелер (*sulci arteriosi*) және оның ортасында маңдай қырқасы (*crista frontalis*) орналасады, ол жоғарғы сагиталді қойнаудың жүлгесіне (*sulcus sinus sagittalis superioris*) өтеді. Қырқаның бастамасында сокыр тесігі (*foramen caecum*) бар. Жоғарғы сагитталды қойнаудың жүлгесінің жан-жағында мидың торлы қабығының граниляциялық шұңқыршалары (*foveolae*) орналасқан.

Көз ұялық бөлігі (*pars orbitalis*), бұрыс төртбұрыш пішінді сүйектік табақша, оның көз ұялық (төменгі) және милық (жоғарғы) беттері бар. Көз ұялық беті (*facies orbitalis*) көзұяға қараған, тегіс. Оның алдыңғы-бүйір қапталында көз жасы безінің шұңқыры (*fossa lacrimalis*), ал алдынан және медиалды — шығыршықтық шұңқыр (*fovea trochlearis*) орналасқан. Бас сүйек қуысына қараған милық бетінде (*facies cerebralis*) мидың іздері: милық батыңқылар (*impressiones gyrorum*), саусақтық батыңқылар (*impressiones digitatae*) және милық көтерінкілер (*juga cerebralis*) айқын көрінеді.

Мұрындық бөлігі (*pars nasalis*) — көз ұялық бөліктерінің арасында орналасқан сүйектің бөлігі, оны алдынан және бүйірлерінен торлы тілік (*incisura ethmoidalis*) шектейді. Бұл тіліктің артқы және бүйір жиектері торлы сүйектің торлы табақшасымен, ал алдыңғы бөлімі мұрын сүйектері мен жоғарғы жақсүйектің маңдайлық өсінідісімен шектеледі. Мұрын бөлігінің алдында, төменнен алға қарай бағытталған мұрындық қылқан, *spina nasalis* орналасқан. Мұрындық бөліктің артқы бөлімдерінде ұяшықтар бар, олар торлы сүйектің сәйкес ұяшықтарымен жанасып, олардың төбесін құрайды.

Мұрындық қылқан мен торлы тілік жиегінің екі жағы арасында маңдай қойнауының апертурасы (*apertura sinus frontalis*) орналасқан, ол маңдай қойнауының (*sinus frontalis*) оң және солжақ жартысына апарады. Ересектерде маңдай қойнауының көлемі әртүрлі, шырышты қабықпен көмкеріліп, ортаңғы мұрын өтісіне жалғасады.

Торлы сүйек (*os ethmoidale*) (44-сурет) екі табақшадан: горизонталді орналасқан тесіктелген және перпендикулярлық табақшадан, сонымен бірге торлы лабиринттен тұратын дара сүйек. Лабиринт — тесіктелген табақшаның әрбір жағына жанасқан ауалы ұяшықтардың жиынтығы түріндегі жұп құрылым. Ұяшықтар өзара мұрын қуысы және көз ұясымен байланысады. Торлы сүйек маңдай сүйектің торлы тілігінде ораласқан. Торлы сүйектің тесіктелген табақшасы бас сүйектің милық бөліміне кіреді. Қалған бөліктері мұрын қуысының сүйектік қабырғасы мен көз ұяның медиалды қабырғасын құрауға қатысады.

Тесіктелген табақша (*lamina cribrosa*) — алдынан және бүйірлерінен маңдай сүйекпен, артынан сына тәрізді сүйектің алдыңғы жиегімен байланыскан. Тесіктелген табақша иіс сезу жүйкесінің жіпшелері өтетін *foramina cribrosa* тесілген. Тесіктелген табақшаның ортаңғы сызығы бойымен жоғары үлкен ми орағы бекитін әтеш айдаршығы (*crista galli*) тарайды. Әтеш айдаршығының алдында жұп айдаршықтың қанаты (*ala crista galli*) орналасқан.

Перпендикулярлық табақша (*lamina perpendicularis*) бұрыс алты бұрыш пішінді табақша. Ол төмен түсіп, мұрынның сүйектік қалқасының алдыңғы бөлігін түзеді.

Торлы лабиринт (*labyrinthus ethmoidalis*) алдыңғы, ортаңғы және артқы ұяшықтарға (*cellulae ethmoidales anterior, mediae et posterior*) бөлінеді. Олар латералды жағынан өте жұқа көз ұяға қараған бос беті — сүйектік көз ұялық табақшамен (*lamina orbitalis*) жабылған. Торлы ұяшықтардың ішкі жағының кішкене бөлігі ғана сүйектік табақшамен жабылған. Олардың көп бөлігі ашық қалып, көршілес сүйектер-

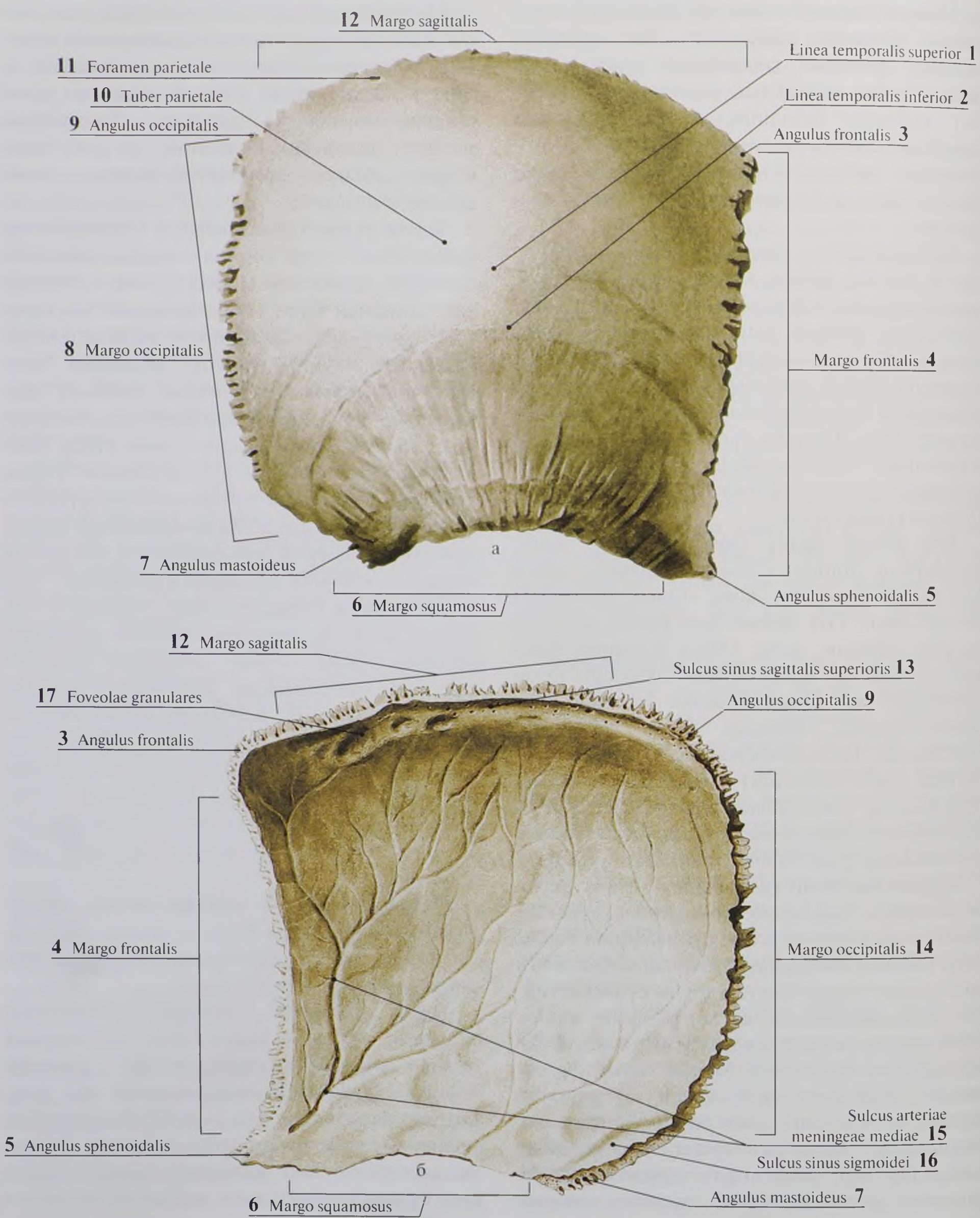
12 Margo sagittalis
11 Foramen parietale
10 Tuber parietale
9 Angulus occipitalis
8 Margo occipitalis
7 Angulus mastoideus
6 Margo squamosus
Linea temporalis superior 1
Linea temporalis inferior 2
Angulus frontalis 3
Margo frontalis 4
Angulus sphenoidalis 5
a
12 Margo sagittalis
17 Foveolae granulares
3 Angulus frontalis
4 Margo frontalis
5 Angulus sphenoidalis
6 Margo squamosus
Sulcus sinus sagittalis superioris 13
Angulus occipitalis 9
Margo occipitalis 14
Sulcus arteriae meningeae mediae 15
Sulcus sinus sigmoidei 16
Angulus mastoideus 7
б

42-сурет. Оң жақ төбе сүйек: а — сыртқы көрінісі; б — ішкі көрінісі

№	Қазақ тіліндегі атауы	Орыс тіліндегі атауы	Ағылшын тіліндегі атауы
1	Жоғарғы самайлық сызық	Верхняя височная линия	Superior temporal line
2	Төменгі самайлық сызық	Нижняя височная линия	Inferior temporal line
3	Маңдайлық бұрыш	Лобный угол	Frontal angle
4	Маңдайлық жиек	Лобный край	Frontal border
5	Сына тәрізді бұрыш	Клиновидный угол	Sphenoidal angle
6	Қабыршақтық жиек	Чешуйчатый край	Squamosal margin
7	Емізік тәрізді бұрыш	Сосцевидный угол	Mastoid angle
8	Шүйделік жиек	Затылочный край	Occipital margin
9	Шүйделік бұрыш	Затылочный угол	Occipital angle
10	Төбе бұдыры	Теменной бугор	Parietal tuber
11	Төбелік тесік	Теменное отверстие	Parietal foramen
12	Сагитталды жиек	Сагиттальный край	Sagittal border
13	Жоғарғы сагитталды қойнау жүлгесі	Борозда верхнего сагиттального синуса	Groove for superior sagittal sinus
14	Шүйделік жиек	Затылочный край	Occipital margin
15	Ортаңғы менингеалды артерия жүлгесі	Борозда средней менингеальной артерии	Groove for middle meningeal artery
16	Сигма тәрізді қойнау жүлгесі	Борозда сигмовидного синуса	Groove for sigmoid sinus
17	Грануляциялық шұңқыршалар	Ямочки грануляций	Granular foveolae

Foramen supraorbitale **11**
Squama frontalis **1**
Tuber frontale **2**
Glabella **3**
Arcus superciliaris **4**
Linea temporalis **5**
Facies temporalis **6**
Margo supraorbitalis **7**
Processus zygomaticus **8**
10 Incisura frontalis
Spina nasalis **9**
а

Sulcus sinus sagittalis superioris **12**
19 Crista frontalis
Foramen caecum **13**
18 Sulci arteriosi
17 Juga cerebralia
16 Impressiones digitatae
15 Processus zygomaticus
Spina nasalis **9**
б
14 Incisura ethmoidalis

21 Fossa sacci lacrimalis
Fovea trochlearis **20**
Processus zygomaticus **8**
в
14 Incisura ethmoidalis

43-сурет. Маңдай сүйек: а — алдыңғы көрінісі; б — артқы көрінісі; в — төменгі көрінісі

№	Қазақ тіліндегі атауы	Орыс тіліндегі атауы	Ағылшын тіліндегі атауы
1	Маңдайдың қабыршағы	Лобная чешуя	Squamous part
2	Маңдай бұдыры	Лобный бугор	Frontal tuber
3	Кеңсірік үсті	Глабелла	Glabella
4	Қабақ үсті доға	Надбровная дуга	Superciliary arch
5	Самайлық сызық	Височная линия	Temporal line
6	Самай беті	Височная поверхность	Temporal surface
7	Көз ұялық жиек	Надглазничный край	Supra-orbital margin
8	Бет сүйектік өсінді	Скуловой отросток	Zygomatic process
9	Мұрын қылқаны	Носовая ость	Nasal spine
10	Маңдайлық тілік	Лобная вырезка	Frontal notch
11	Көз ұя үсті тесік	Надглазничная вырезка/отверстие	Supra-orbital notch/foramen
12	Жоғарғы сагитталды қойнау жүлгесі	Борозда верхнего сагиттального синуса	Groove for superior sagittal sinus
13	Сокыр тесік	Слепое отверстие	Foramen caecum
14	Торлы тілік	Решетчатая вырезка	Ethmoidal notch
15	Бет сүйектік өсінді	Скуловой отросток	Zygomatic process
16	Саусақтық батынқылар	Пальцевидные вдавления	Impressions of cerebral gyri
17	Милық көтерінкілер	Мозговые возвышения	Impressions of cerebral gyri
18	Артериялық жүлгелер	Артериальные борозды	Arterial grooves
19	Маңдайлық қырка	Лобный гребень	Frontal crest
20	Шығыршық шұңқыры	Блоковая ямка	Trochlear fovea
21	Көз жасы қабының шұңқыры	Ямка слезного мешка	Fossa for lacrimal sac

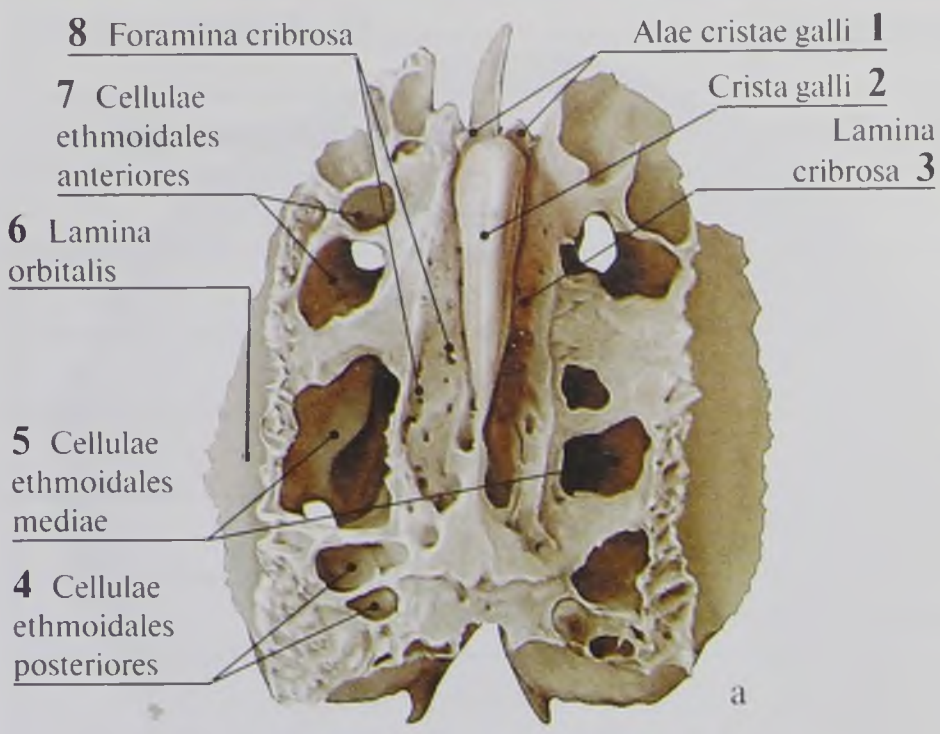

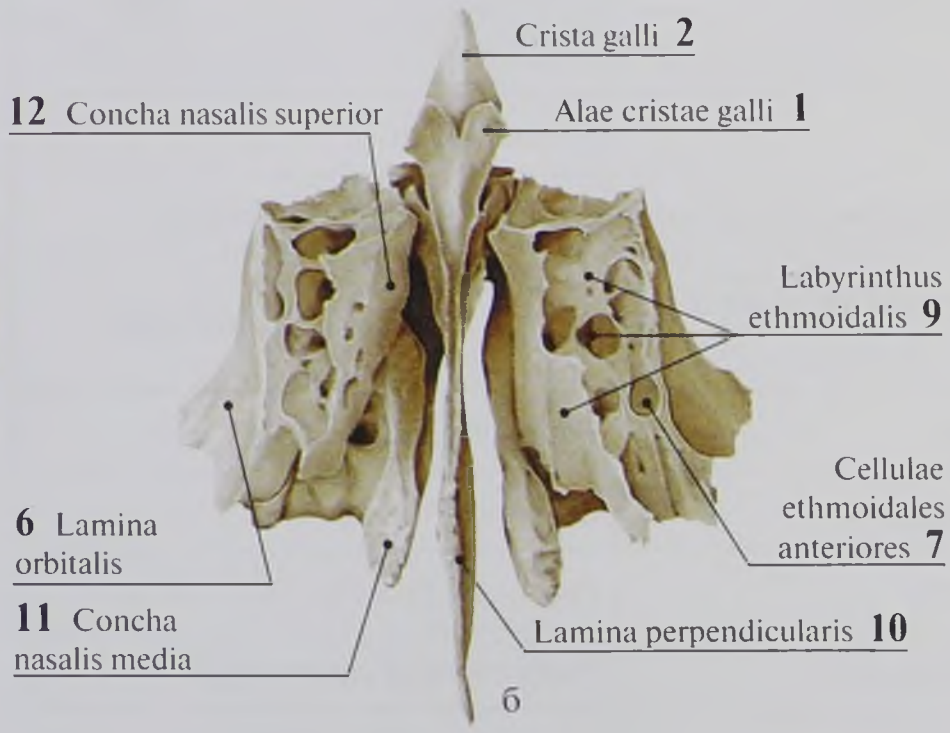

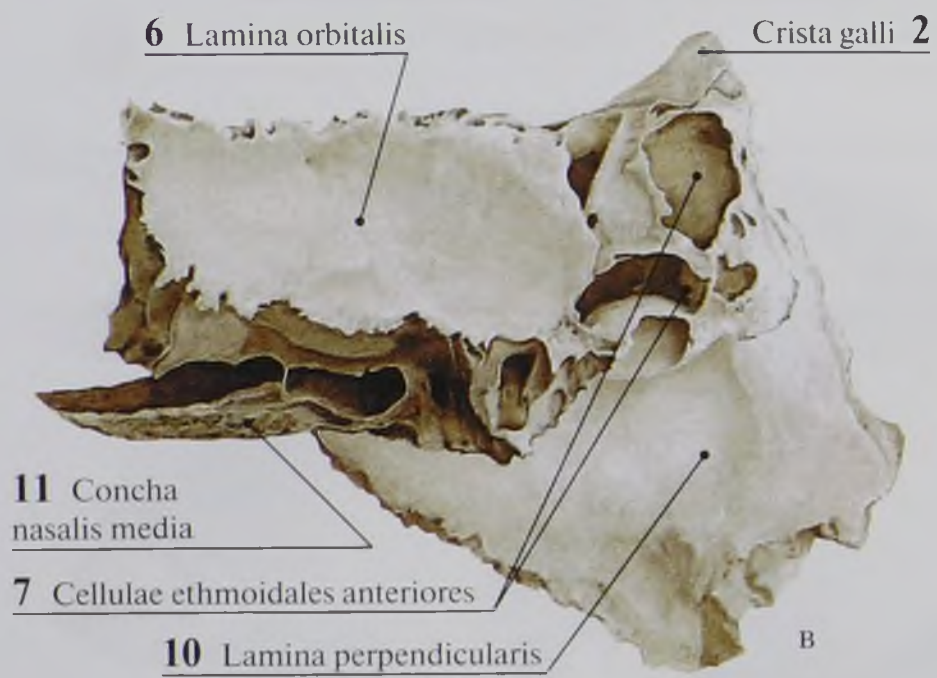

44-сурет. Торлы сүйек: а — жоғарғы көрінісі; б — алдыңғы көрінісі; в — бүйір көрінісі

№	Қазақ тіліндегі атауы	Орыс тіліндегі атауы	Ағылшын тіліндегі атауы
1	Әтеш қыркасының қанаты	Крыло петушиного гребня	Ala of crista galli
2	Әтеш қыркасы	Петушиный гребень	Crista galli
3	Тесікті табақша	Решетчатая пластинка	Cribriform plate
4	Торлы сүйектің арткы ұяшықтары	Задние решетчатые ячейки	Posterior ethmoidal cells
5	Торлы сүйектің ортаңғы ұяшықтары	Средние решетчатые ячейки	Middle ethmoidal cells
6	Көз ұялық табақша	Глазничная пластинка	Orbital plate
7	Торлы сүйектің алдыңғы ұяшықтары	Передние решетчатые ячейки	Anterior ethmoidal cells
8	Тесіктелген тесікшелер	Решетчатые отверстия	Cribriform foramina
9	Торлы сүйек лабиринті	Решетчатый лабиринт	Ethmoidal labyrinth
10	Перпендикулярлы табақша	Перпендикулярная пластинка	Perpendicular plate
11	Мұрынның ортаңғы қалқаны	Средняя носовая раковина	Middle nasal concha
12	Мұрынның жоғарғы қалқаны	Верхняя носовая раковина	Superior nasal concha

мен — маңдай, көз жасы, сына тәрізді, таңдай және жоғарғы жақ сүйекпен жабылады.

Лабиринттің медиалды беті мұрын қуысының жоғарғы бөлігін шектеп, екі жіңішке сүйектік табақшалармен — жоғарғы және ортаңғы кеуілжірмен (*concha nasalis superior*, *concha nasalis media*), сонымен бірге ілмекті өсіндімен (*processus uncinatus*) толықтырылған. Кеуілжірлердің аралығында мұрын қуысының жоғарғы өтісі (*meatus nasi superior*) орналасқан. Кейбір кезеңдерде жоғарғы кеуілжірдің жоғарғы және арткы жағында тұрақсыз өте жоғары кеуілжір (*concha nasalis suprema*) байқалады. Торлы сүйек кеуілжірлерінің пішіні және көлемі әр түрлі, олар мұрын қуысы өтістерінің тереңдігі мен ұзындығын анықтайды.

Самай сүйек (*os temporale*) күрделі жұп сүйек самай сүйекте сыртқы есту тесігінің айналасында орналасуына байланысты үш бөлігін, қабыршақтық, дабылдық және пирамида тәрізді (тасты) ажыратады (45, 46-сурет).

Самай сүйекте есту және тепе-теңдік сақтау ағзалары орналасады және оның өзектері арқылы жүйкелер мен қан тамырлар өтеді. Сүйек шықшыт буынын құрауға қатысады.

Қабыршақтық бөлігі (*pars squamosa*) вертикалды орналасқан табақша, оның бос жиегі төбе сүйектерінің төменгі жиегін сына тәрізді сүйектің үлкен қанатымен байланыстырады. Ол төменгі жағымен дабылдық және тастық бөліктерге жанасып, олардан дабыл-қабыршақтық (*fissura tympanosqamosa*) және тасты-қабыршақтық саңылаулармен (*fissura petrosqamosa*) бөлінген.

Қабыршақтық бөліктің сыртқы, самайлық беті (*facies temporalis*) тегіс және самайлық шұңқырдың қалыптасуына қатысады. Шұңқыр төменгі жағынан бет сүйектік өсіндімен (*processus zygomaticus*) шектелген. Өсінді бет сүйектің самайлық өсіндісімен қосылып, бет сүйектік доғаны түзеді. Бет сүйектік негізінде түбі бар, ол буындық төмпешікті (*tuberculum articulare*) және айқындалмаған буын арты төмпешікті (*tuberculum retroarticulare*) түзеді.

Буындық төмпешік пен буын арты төмпешіктің арасында төменгі жақ сүйектік шұңқыр (*fossa mandibularis*) түзіледі. Ол шемішекпен жабылып, төменгі жақ сүйек айдаршықтарымен байланысады.

Қабыршақтық бөліктің ішкі, милық бетінде (*facies cerebralis*) милық көтерінкілер және саусақтық батыңқылар және олардың үстінде ортаңғы менингеалды артерия жүлгесі (*sulcus arteriae meningae mediae*) бар.

Пирамида немесе тасты бөлігі (*pars pyramidis seu pars petrosa*), оған сыртқы есту тесігінің сүйекті бөлігі, ортаңғы және ішкі құлақтар кіреді. Самай сүйектің бұл бөлігінің пішіні үш жақты пирамида түрінде, оның негізі артқа және латералды, ұшы — алға және медиалды қараған. Оның 3 беті: алдыңғы беті (*facies anterior partis petrosae*), бас сүйек қуысына қараған арткы (*facies posterior partis petrosae*) және бас сүйектің сыртқы негізіне кіретін төменгі (*facies inferior partis petrosae*) беті бар. Беттері бір-бірінен үш жиекпен: жоғарғы, арткы және алдыңғы (*margo superior partis petrosae*, *margo posterior partis petrosae*, *margo anterior partis petosae*) бөлінген.

Пирамиданың алдыңғы бетінде доғалық көтерінкі (*eminentia arcuata*) орналасқан, олар ішкі құлақ лабиринтінің алдыңғы және арткы жартылай иірімді өзектеріне сәйкес келеді. Көтерінкінің алдынан екі жіңішке жүлгелер — үлкен және кіші тастық жүйкелердің жүлгелері (*sulcus petrosus majoris etsulcus petrosus minoris*) орналасқан. Жүлгелер үлкен және кіші тастық жүйкелер өзектерінің саңылауларынан (*hiatus canalis n. petrosi majoris et hiatus canalis n. petrosi minoris*) басталады. Аталған саңылаулар арқылы аталмыш жүйкелер басталады.

Доғалық көтерінкі мен тасты-қабыршақтық саңылаудың аралығында дабыл қуысының қақпағы (*tegmen tympani*) орналасқан. Пирамиданың ұшы маңында үшкіл жүйке түйінінің батыңқысы (*impressio trigemini*) байқалады. Пирамиданың жоғарғы жиегі бойымен жоғарғы тастық қойнау жүлгесі (*sulcus sinus petrosi superioris*) өтеді.

Пирамиданың арткы бетінде ішкі есту тесігі (*porus acusticus internus*) оның өтісі (*meatus acusticus internus*) орналасқан. Ішкі есту тесігінің артында доға асты шұңқыр (*fossa subarcuata*) орналасқан. Шұңқырдың түбінде

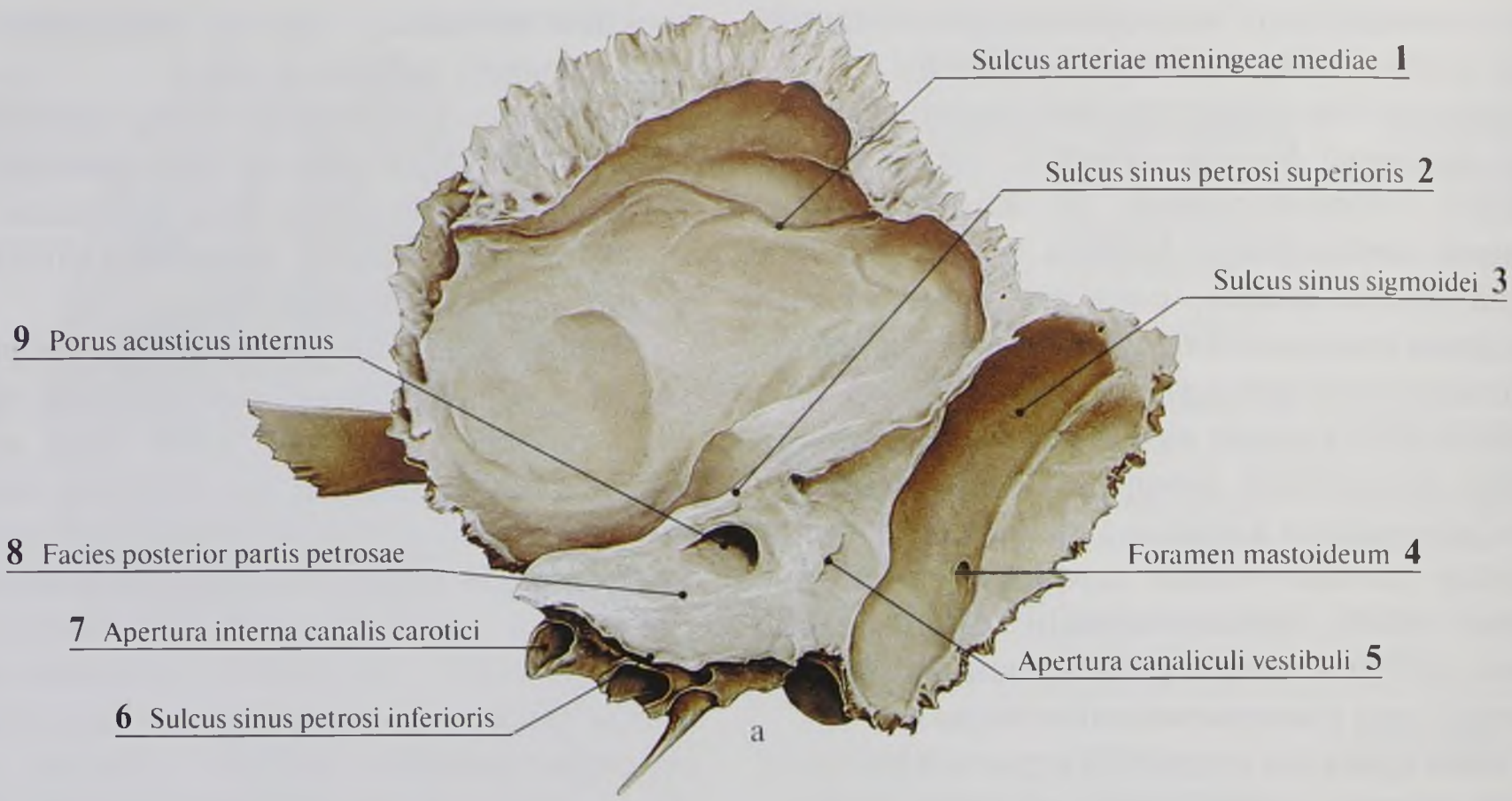
Sulcus arteriae meningeae mediae 1
Sulcus sinus petrosi superioris 2
Sulcus sinus sigmoidei 3
9 Porus acusticus internus
8 Facies posterior partis petrosae
Foramen mastoideum 4
7 Apertura interna canalis carotici
Apertura canaliculi vestibuli 5
6 Sulcus sinus petrosi inferioris
а

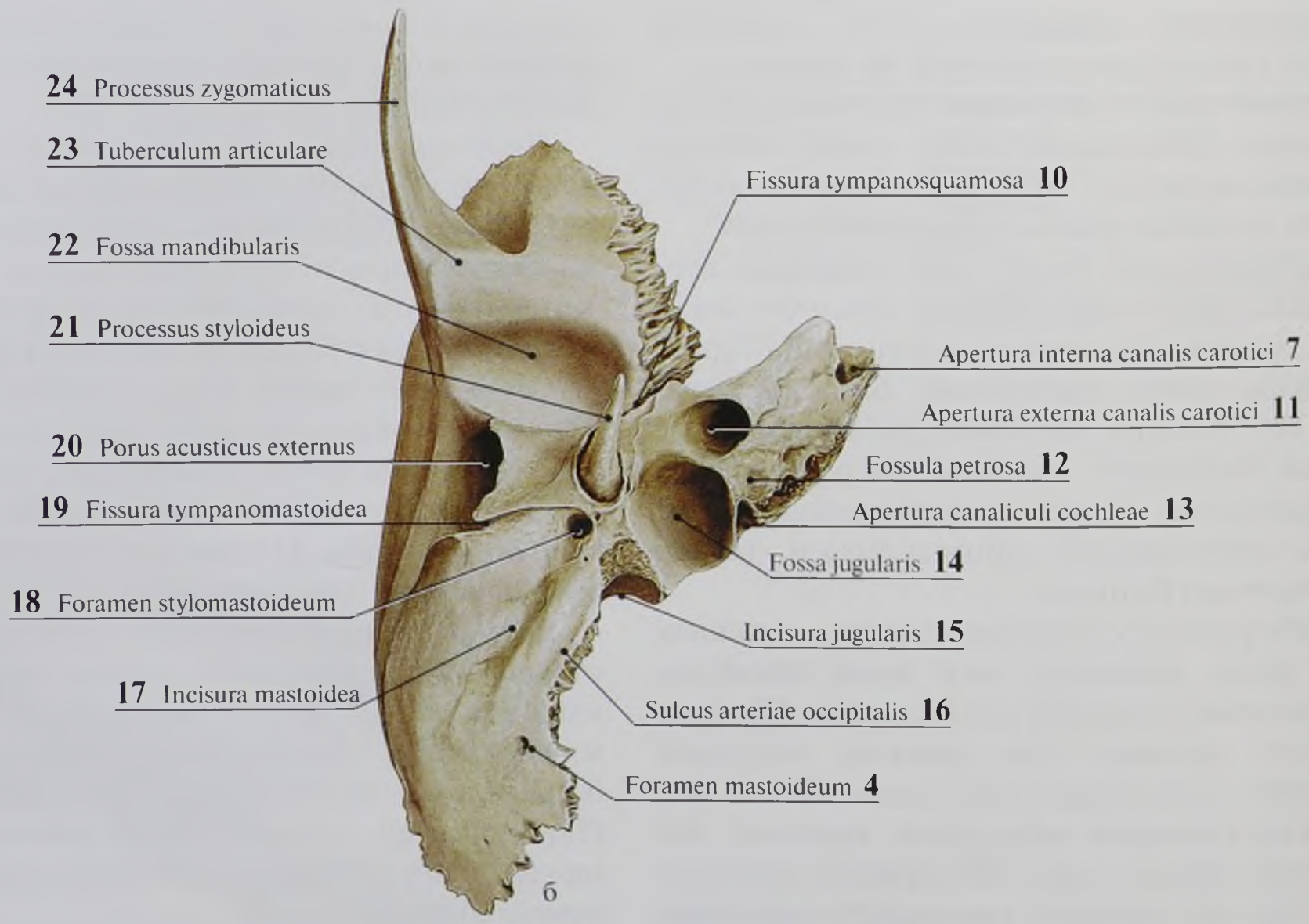
24 Processus zygomaticus
23 Tuberculum articulare
Fissura tympanosquamosa 10
22 Fossa mandibularis
21 Processus styloideus
Apertura interna canalis carotici 7
Apertura externa canalis carotici 11
20 Porus acusticus externus
Fossula petrosa 12
19 Fissura tympanomastoidea
Apertura canaliculi cochleae 13
Fossa jugularis 14
18 Foramen stylomastoideum
Incisura jugularis 15
17 Incisura mastoidea
Sulcus arteriae occipitalis 16
Foramen mastoideum 4
б

45-сурет. Оң жақ самай сүйек: а — қабыршақты бөліктің милық беті және пирамиданың артқы беті; б — пирамиданың төменгі беті

№	Қазақ тіліндегі атауы	Орыс тіліндегі атауы	Ағылшын тіліндегі атауы
1	Ортаңғы менингеалды артерия жүлгесі	Борозда средней менингеальной артерии	Groove for middle meningeal artery
2	Жоғарғы тасты қойнау жүлгесі	Борозда верхнего каменистого синуса	Groove for superior petrosal sinus
3	Сигма тәрізді қойнау жүлгесі	Борозда сигмовидного синуса	Groove for sigmoid sinus
4	Емізік тәрізді тесік	Сосцевидное отверстие	Mastoid foramen
5	Кіреберіс өзекшенің апертурасы	Апертура канальца преддверия	Opening of vestibular canaliculus
6	Төменгі тасты қойнау жүлгесі	Борозда нижнего каменистого синуса	Groove for inferior petrosal sinus
7	Ұйқы өзегінің ішкі апертурасы	Внутренняя апертура сонного канала	Internal opening of carotid canal
8	Тасты бөліктің артқы беті	Задняя поверхность пирамиды	Posterior surface of petrous part
9	Ішкі есту тесігі	Внутреннее слуховое отверстие	Internal acoustic opening
10	Дабыл-қабыршақты санылау	Барабанно-чешуйчатая щель	Tympanosquamous fissure
11	Ұйқы өзегінің сыртқы апертурасы	Наружная апертура сонного канала	External opening of carotid canal
12	Тасты шұңқырша	Каменистая ямочка	Petrosal fossula
13	Ұлу өзекшесінің апертурасы	Апертура канальца улитки	Opening of cochlear canaliculus
14	Мойындырықтық шұңқыр	Яремная ямка	Jugular fossa
15	Мойындырықтық тілік	Яремная вырезка	Jugular notch
16	Шүйде артериясының жүлгесі	Борозда затылочной артерии	Occipital groove
17	Емізік тәрізді тілік	Сосцевидная вырезка	Mastoid notch
18	Біз-емізік тәрізді тесік	Шилососцевидное отверстие	Stylo mastoid foramen
19	Дабыл-емізіктік санылау	Барабанно-сосцевидная щель	Tympanomastoid fissure
20	Сырткы есту тесігі	Наружное слуховое отверстие	External acoustic pore; External acoustic aperture
21	Біз тәрізді өсінді	Шиловидный отросток	Styloid process
22	Төменгі жақ сүйек шұңқыры	Нижнечелюстная ямка	Mandibular fossa
23	Буындық төмпешік	Суставной бугорок	Articular tubercle
24	Бет сүйектік өсінді	Скуловой отросток	Zygomatic process

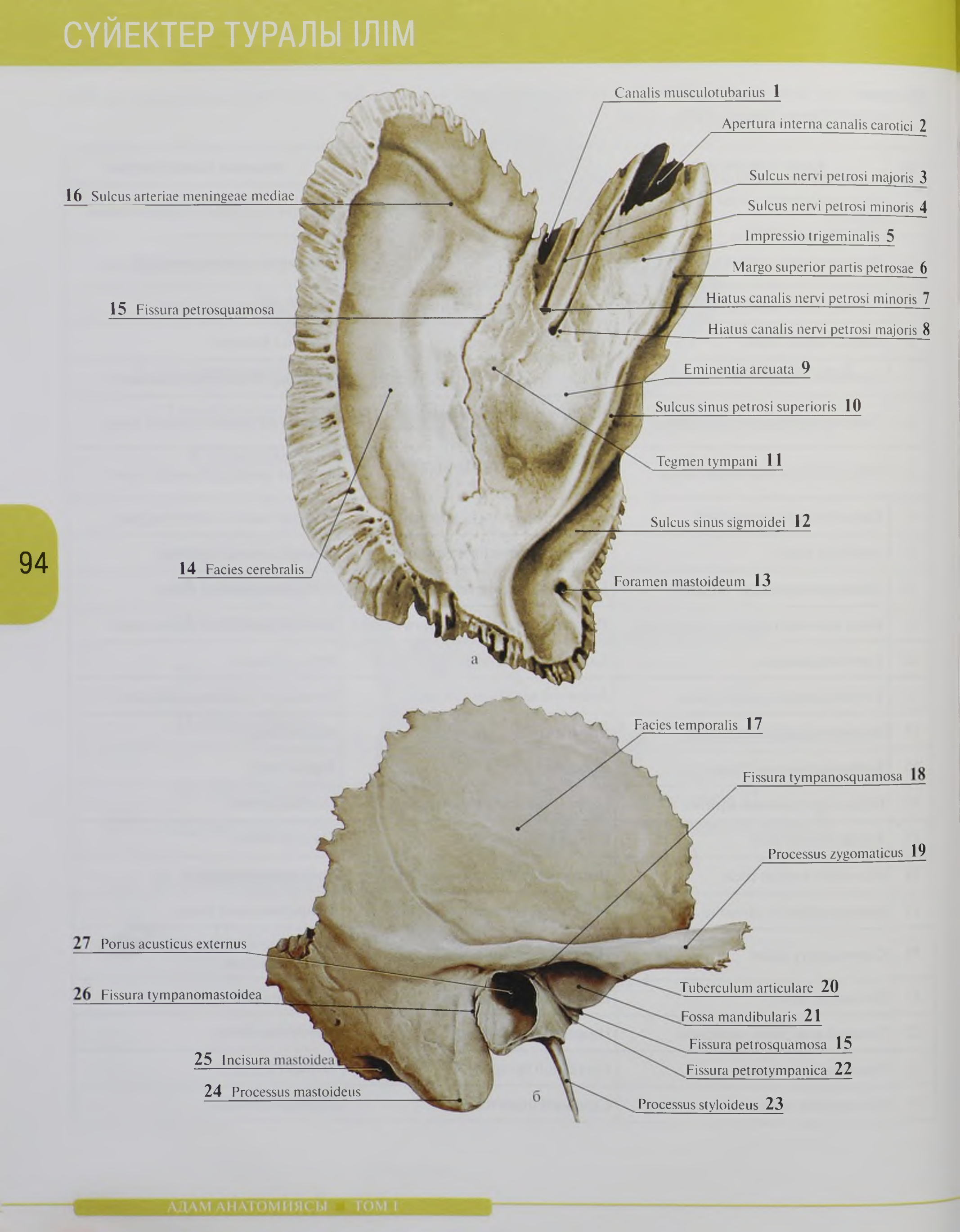
Canalis musculotubarius 1
Apertura interna canalis carotici 2
Sulcus nervi petrosi majoris 3
Sulcus nervi petrosi minoris 4
Impressio trigeminalis 5
Margo superior partis petrosae 6
Hiatus canalis nervi petrosi minoris 7
Hiatus canalis nervi petrosi majoris 8
Eminentia arcuata 9
Sulcus sinus petrosi superioris 10
Tegmen tympani 11
Sulcus sinus sigmoidei 12
Foramen mastoideum 13
14 Facies cerebralis
15 Fissura petrosquamosa
16 Sulcus arteriae meningeae mediae
а
Facies temporalis 17
Fissura tympanosquamosa 18
Processus zygomaticus 19
Tuberculum articulare 20
Fossa mandibularis 21
Fissura petrosquamosa 15
Fissura petrotympanica 22
Processus styloideus 23
24 Processus mastoideus
25 Incisura mastoidea
26 Fissura tympanomastoidea
27 Porus acusticus externus
б

46-сурет. Самай сүйек: а — сол жақ самай сүйек пирамидасының алдыңғы беті; б — оң жақ самай сүйек, сыртқы көрініс

№	Қазақ тіліндегі атауы	Орыс тіліндегі атауы	Ағылшын тіліндегі атауы
1	Бұлшықет-түтік өзегі	Мышечно-трубный канал	Musculotubal canal
2	Ұйқы өзегінің ішкі апертурасы	Внутренняя апертура сонного канала	Internal opening of carotid canal
3	Үлкен тасты жүйке жүлгесі	Борозда малого каменистого нерва	Groove for lesser petrosal nerve
4	Кіші тасты жүйке жүлгесі	Борозда малого каменистого нерва	Groove for lesser petrosal nerve
5	Үшкіл жүйке батыңқысы	Тройничное вдавление	Trigeminal impression
6	Тасты бөліктің жоғарғы жиегі	Верхний край пирамиды	Superior border of petrous part
7	Кіші тасты жүйке өзегінің саңылауы	Расщелина канала малого каменистого нерва	Hiatus for lesser petrosal nerve
8	Үлкен тасты жүйке өзегінің саңылауы	Расщелина канала большого каменистого нерва	Hiatus for greater petrosal nerve
9	Доғалық көтерінкі	Дугообразное возвышение	Arcuate eminence
10	Жоғарғы тасты қойнау жүлгесі	Борозда верхнего каменистого синуса	Groove for superior petrosal sinus
11	Дабыл төбесі	Крыша барабанной полости	Tegmen tympani
12	Сигма тәрізді қойнау жүлгесі	Борозда сигмовидного синуса	Groove for sigmoid sinus
13	Емізік тәрізді тесік	Сосцевидное отверстие	Mastoid foramen
14	Қабыршақты бөліктің милық беті	Мозговая поверхность чешуйчатой части	Cerebral surface of squamous part
15	Тасты-қабыршақты саңылау	Каменисто-чешуйчатая щель	Petrosquamous fissure
16	Ортаңғы менингеалды артерия жүлгесі	Борозда средней менингеальной артерии	Groove for middle meningeal artery
17	Қабыршақты бөліктің самайлық беті	Височная поверхность чешуйчатой части	Temporal surface of squamous part
18	Дабыл-қабыршақты саңылау	Барабанно-чешуйчатая щель	Tympanosquamous fissure
19	Бетсүйектік өсінді	Скуловой отросток	Zygomatic process
20	Буындық төмпешік	Суставной бугорок	Articular tubercle
21	Төменгі жақсүйек шұңқыры	Нижнечелюстная ямка	Mandibular fossa
22	Тасты-дабыл саңылауы	Каменисто-барабанная щель	Petrotympanic fissure
23	Біз тәрізді өсінді	Шиловидный отросток	Styloid process
24	Емізік тәрізді өсінді	Сосцевидный отросток	Mastoid process
25	Емізік тәрізді тілік	Сосцевидная вырезка	Mastoid notch
26	Дабыл-емізіктік саңылау	Барабанно-сосцевидная щель	Tympanomastoid fissure
27	Сыртқы есту тесігі	Наружное слуховое отверстие	External acoustic pore; External acoustic aperture

су құбырының сырткы тесігі (*apertura externa agaueductus vestibuli*) орналаскан.

Пирамиданың арткы жиегінде төменгі тастық койнау жүлгесі (*sulcus sinus petrosi inferioris*) өтеді. Мойындырық шұнкырының тұсында ұлу өзекшесінің сырткы тесігі (*apertura externa canaliculi cochleae*) орналаскан.

Пирамиданың төменгі беті (*facies inferior*) бұдырлы. Пирамида негізін құрайтын арткы-бүйір бөлігінде емізік тәрізді өсінді (*processus mastoideus*) орналаскан. Емізік тәрізді өсіндінің сырткы беті төс-бұғана-емізік бұлшыкеттің бекуіне байланысты бұдырлы келеді. Емізік тәрізді өсіндінің теренінде емізіктік ұяшыктар (*cellulae mastoidea*) бар, олардың көлемі мен пішіні әр түрлі, шырышты кабыкпен көмкерілген. Ең ірі ұяшык — емізіктік үнгір (*antrum mastoidea*) ортанғы құлак куысымен байланысады. Емізік тәрізді өсіндінің ішінде параллель екі жүлге өтеді. Медиалды шүйде артериясының жүлгесі (*sulcus arteriae occipitalis*), латералды коскарыншалы бұлшыкет басталатын емізіктік тілік (*incisura mastoidea*) орналаскан. Емізіктік өсінді дабылдык бөліктен дабыл-емізіктік сағылау (*fissure tympanomastoidea*) аркылы бөлінген, саңылау аркылы кезбе жүйкенің құлактык тармағы өтеді. Емізіктік өсінді мен шүйде сүйектің арасындағы жікте емізіктік тесік (*foramen mastoideum*) орналасады.

Емізіктік өсіндінің ішкі бетінде сигма пішінді сигма тәрізді койнаудың жүлгесі (*sulcus sinus sigmoideus*) жатады.

Емізіктік өсіндінің алдынан және медиалды біз тәрізді өсінді (*processus styloideus*) орналаскан. Бұл өсіндіден бұлшыкеттер мен байламдар басталады. Біз тәрізді өсінді мен емізіктік өсіндінің аралығында біз-емізік тесік (*foramen stylomastoideum*) орналаскан. Біз тәрізді өсіндінің алдынан және медиалды мойындырыктык шұнкыр (*fossa jugularis*) орналаскан. Оның кабырғасын пирамиданың арткы жиегіне сәйкес келетін мойындырык тілік (*incisura jugularis*) құрайды. Мойындырыктык шұнкырдың табанында емізік тәрізді өзекшесінің тесігі (*canaliculus mastoideus*) жатады. Мойындырык шұнкырдың алдында ұйкылык артерия өзегінің (*canalis caroticus*) сырткы тесігі (*foramen caroticum externum*) айкын көрінеді. Ұйкы өзегінің арткы кабырғасында ұйкы-дабыл өзекшесінің (*canaliculi caroticotympanici*) сырткы апертурасы орналаскан. Ұйкы өзегінің сырткы тесігі мен мойындырык шұнкырдың аралығында тастык шұнкырша (*fossula petrosa*) байкалады. Тастык шұнкыршаның табанынан дабыл өзекше (*canaliculus tympanicus*) басталады.

Пирамиданың алдынғы жиегі мен кабыршактык бөліктің арасындағы бұрышта бұлшыкет-түтік өзегі (*canalis musculo tubarius*) орналаскан, ол екі өзекшеге: дабыл жарғағын керетін бұлшыкеттің жартылай өзекшеге (*semicanalis musculi tensoris tympani*) және есту түтігінің жартылай өзекшеге (*semicanalis tubae auditivae*) бөлінеді.

Дабылдык бөлік (*pars tympanica*) — сырткы есту өтісі (*meatus acusticus externus*) айналасында орналаскан иілген табакша. Ересектерде дабылдык бөлікті төменнен және артынан сырткы есту тесігі (*porus acusticus externus*) шектейді, ол өзінің бос жиегімен кабыршактык бөлікпен және самай сүйектің емізіктік өсіндісімен бітісіп, дабыл-кабыршактык және дабыл-емізіктік саңылаулар түзеді. Дабыл-кабыршактык саңылауға пирамиданың алдынғы бетіндегі өсінді еніп, оны параллель саңылауға: тасты-кабыршактык (*fissura petrosquamosa*) және тасты-дабылдык саңылауға (*fissura petrotympanica*) бөледі.

Самай сүйектің өзектері

1. *Бет жүйке өзегі* (*canalis facialis*) ішкі есту жолының түбінен басталып, алға және латералды үлкен тастык жүйке өзегінің саңылауына бағытталады. Осы жерде бет өзектің тізесі (*geniculum nervi facialis*) түзіледі. Өзектің тізесінен пирамиданың кылканы бойымен тік бұрыш жасап латералды және артка жүреді, кейін бағыты горизонталдыдан вертикалдыға өтіп, дабыл куысының арткы кабырғасындағы біз-емізіктік тесікпен (*foramen stylomastoideum*) аякталады.

2. *Ұйқы өзегі* (*canalis caroticus*) тасты бөліктің төменгі бетінің ортанғы бөлігіндегі сырткы

тесігінен басталып, вертикалды көтеріледі және тік бұрыш жасап иіледі де, пирамида ұшындағы ішкі тесікпен аяқталады. Бұл өзек аркылы ішкі ұйқы артерия мен оның бойындағы симпатикалық өрімдер өтеді.

3. *Бұлшықет-түтік өзегі* (*canalis musculotubarius*) пирамиданың ұшында, оның алдыңғы жиегі мен самай сүйектің қабыршақтық бөлігі арасынан басталады. Ол есту түтігінің бөлігін құрайды.

4. *Дабыл шегі жүйке өзекшесі* (*canaliculus chordae tympani*) бет жүйкесі өзегінен біземізіктік тесіктен кішкене жоғары басталып, дабыл куысына карай өтеді. Бұл өзекше аркылы дабыл шегі жүйкесі (*n. chorda tympani*) өтеді. Дабыл куысынан дабыл-тастық саңылау аркылы шығады.

5. *Емізік тәрізді өсіндінің өзекшесі* (*canaliculus mastoideus*) мойындырық шұңкырдың түбінен басталып, дабыл-емізік саңылауында аяқталады. Өзекше аркылы кезбе жүйкенің құлақтық тармағы өтеді.

6. *Дабыл өзекшесі* (*canaliculus tympanicus*) тастық шұңкыршадағы тесіктерімен басталады. Ол аркылы тіл-жұткыншак жүйкенің дабылдық жүйкесі өтеді, дабыл куысынан өтіп, (жалғасы кіші тастық жүйке) кіші тастық жүйке өзегінің саңылауында аяқталады.

7. *Ұйқы-дабыл өзекшелер* (*canaliculi caroticotympanici*) ішкі ұйқы артерия өзегінің кабырғасынан басталып, дабыл куысына ашылады. Өзекше аркылы жүйкелер мен кан тамырлар өтеді.

Сына тәрізді сүйек (*os sphenoidale*) (47, 48-сурет) бас сүйектің негізінің ортасында орналасқан ауа өткізуші так сүйек. Сүйектің 4 бөлігі: денесі, үлкен, кіші канаттары және канат тәрізді өсіндісі бар.

Денесі (*corpus*) — сына тәрізді койнауы бар сүйектің ортаңғы бөлігін құрап, калкамен 2 жартыға бөлінеді. Денесінің арткы беті шүйде сүйектің базилярлық бөлігімен балаларда шеміршек аркылы, ересектерде сүйекті тін аркылы бітіседі.

Денесінің алдыңғы беті мұрын куысына караған, торлы сүйектің арткы ұяшықтарына жанасады. Алдыңғы бетінің орталығында сына тәрізді қырқасы (*crista sphenoidalis*), оның жанжағында сына тәрізді койнау тесігі (*apertura sinus sphenoidalis*) орналасқан. Ол сына тәрізді койнауды мұрын куысымен байланыстырады. Сына тәрізді қырканың алдында торлы сүйектің перпендикулярлы табакшасы жатады. Сына тәрізді қырка төменнен сына тәрізді құстұмсығына (*rostrum sphenoidale*) жалғасады.

Денесінің латералды бетінде әрбір жағынан ұйқы артерияның жүлгесі (*sulcus caroticus*) бар, оған ішкі ұйқы артерия жанасады. Жүлгенің артында және латералды сына тәрізді сүйек тілшесі (*lingula sphenoidalis*) түзеді.

Денесінің жоғарғы беті бас сүйек куысына караған, ол түрік ертокымын (*sella turcica*) түзеді. Түрік ер токымының түбінде гипофиз безі орналасатын гипофиз шұңкыры (*fossa hypophysialis*) орналасқан. Шұңкырдың алдында түрік ер токымының төмпешігі (*tuberculum sellae*), оның алдында көру жүйкесі киылысатын жүлге (*sulcus prechiasmatis*) өтеді. Шұңкыр артынан түрік ер токымының аркасымен (*dorsum sellae*) шектелген. Оның жоғарғы ұштары арткы сына тәрізді өсіндіге (*processus clinoideus posterior*) жалғасады.

Сынасүйектің кіші канаты (*alae minores*) сына тәрізді сүйек денесінен екі түбіршек түрінде канат тәрізді созылып, өзара бірігіп орналасқан жалпак табакша. Кіші канаттың негізінде көру жүйкесі мен көз артериясы өтетін көру жүйкесі өзегі (*canalis opticus*).

Канаттар алдыңғы жиектерімен мандай сүйекпен байланысып, арткы жиегі бас сүйек куысына караған. Арткы кыры сүйірленіп, сына сүйектің алдыңғы өсіндісін (*processus clinoideus anterior*) құрайды. Кіші канаттардың жоғарғы беті бас сүйек куысына, төменгі беті көз ұяға караған және үлкен канаттарымен бірігіп, көз ұяның жоғарғы саңылауын (*fissura orbitalis superior*) шектейді. Көз ұяның жоғарғы саңылауы аркылы III, IV, VI жұп ми жүйкелері және көз жүйкесі өтеді.

Сына тәрізді сүйектің үлкен канаты (*alae majores*) денесінің бүйір капталынан сыртка карай бағытталып, ми сауытының ортаңғы шұңкыры мен күмбезін құрауға катысушы жалпак табакша. Үлкен канатының 5 беті, 4

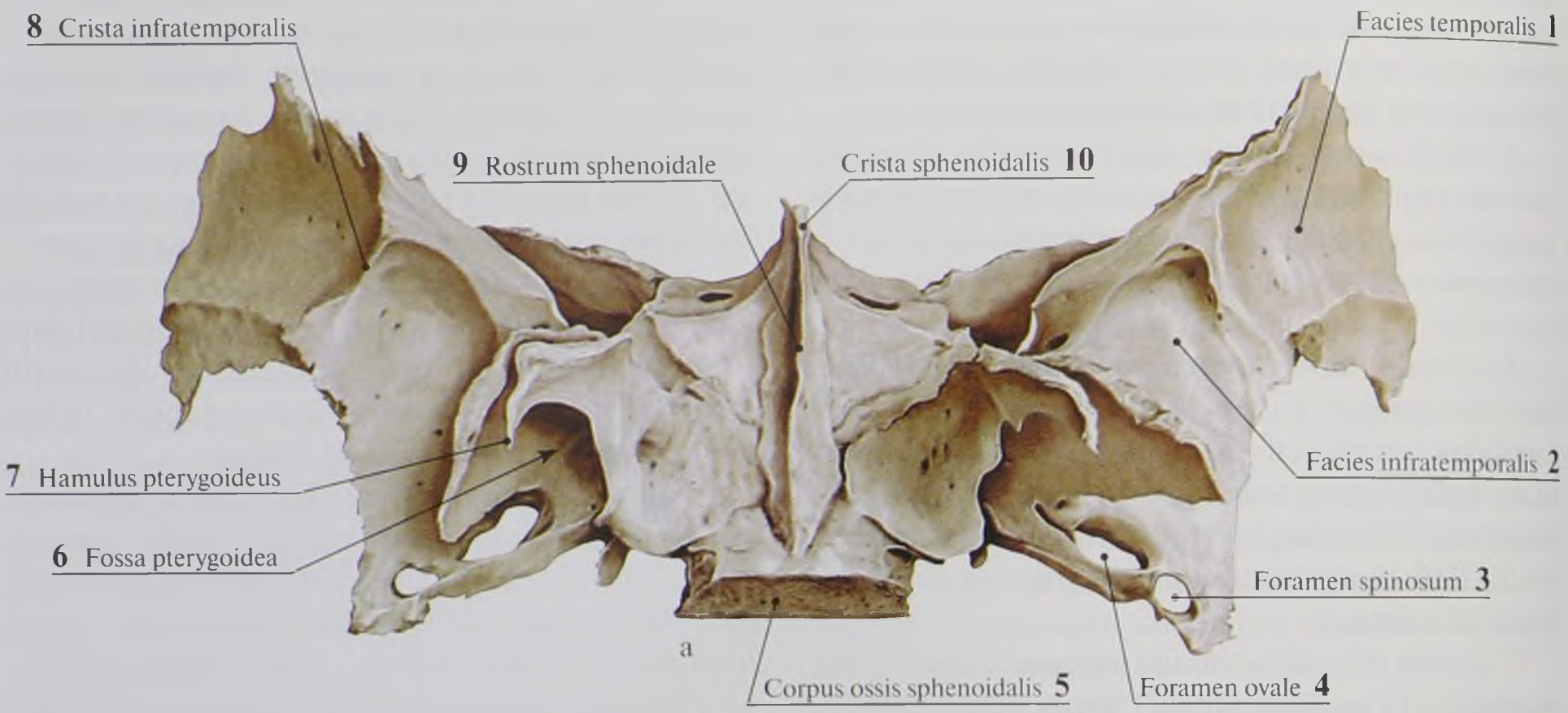
8 Crista infratemporalis
Facies temporalis 1
9 Rostrum sphenoidale
Crista sphenoidalis 10
7 Hamulus pterygoideus
Facies infratemporalis 2
6 Fossa pterygoidea
Foramen spinosum 3
a
Corpus ossis sphenoidalis 5
Foramen ovale 4

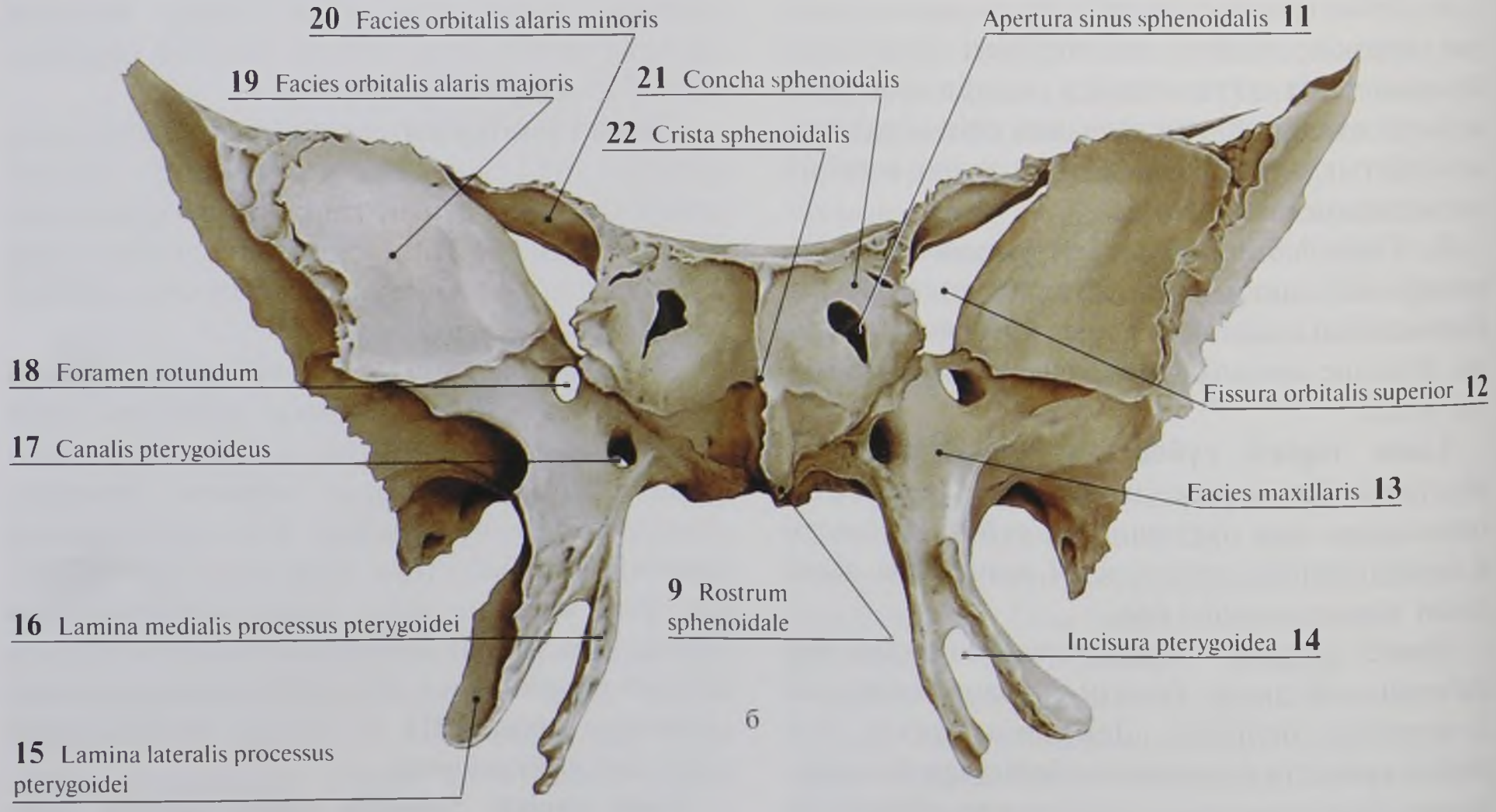
20 Facies orbitalis alaris minoris
Apertura sinus sphenoidalis 11
19 Facies orbitalis alaris majoris
21 Concha sphenoidalis
22 Crista sphenoidalis
18 Foramen rotundum
Fissura orbitalis superior 12
17 Canalis pterygoideus
Facies maxillaris 13
9 Rostrum sphenoidale
16 Lamina medialis processus pterygoidei
Incisura pterygoidea 14
б
15 Lamina lateralis processus pterygoidei

47-сурет. Сына тәрізді сүйек: а — төменгі көрінісі; б — алдыңғы көрінісі

№	Қазақ тіліндегі атауы	Орыс тіліндегі атауы	Ағылшын тіліндегі атауы
1	Самай беті	Височная поверхность	Temporal surface
2	Самай асты беті	Подвисочная поверхность	Infratemporal surface
3	Қылқанды тесік	Остистое отверстие	Foramen spinosum
4	Сопақ тесік	Овальное отверстие	Foramen ovale
5	Сына сүйек денесі	Тело клиновидной кости	Body of sphenoidal bone
6	Қанаттық шұңқыр	Крыловидная ямка	Pterygoid fossa
7	Қанаттық ілмек	Крыловидный крючок	Pterygoid hamulus
8	Самай асты қыркасы	Подвисочный гребень	Infratemporal crest
9	Сына тәрізді құстұмсық	Клиновидный клюв	Sphenoidal rostrum
10	Сына тәрізді сүйек қыркасы	Клиновидный гребень	Sphenoidal crest
11	Сына тәрізді қойнау тесігі	Апертура клиновидной пазухи	Opening of sphenoidal sinus
12	Көз ұяның жоғарғы саңылауы	Верхняя глазничная щель	Superior orbital fissure
13	Жоғарғы жақ сүйек беті	Верхнечелюстная поверхность	Maxillary surface
14	Қанаттық тілік	Крыловидная вырезка	Pterygoid notch
15	Қанаттық өсіндінің латералды табақшасы	Латеральная пластинка крыловидного отростка	Lateral plate of pterygoid process
16	Қанаттық өсіндінің медиалды табақшасы	Медиальная пластинка	Medial plate of pterygoid process
17	Қанаттық өзек	Крыловидный канал	Pterygoid canal
18	Дөңгелек тесік	Круглое отверстие	Foramen rotundum
19	Үлкен қанаттың көз ұялық беті	Глазничная поверхность большого крыла	Orbital surface of greater wing
20	Кіші қанаттың көз ұялық беті	Глазничная поверхность	Orbital surface
21	Сына тәрізді сүйек қыркасы	Клиновидный гребень	Sphenoidal crest
22	Сына тәрізді сүйек қалқаны	Клиновидная раковина	Sphenoidal concha

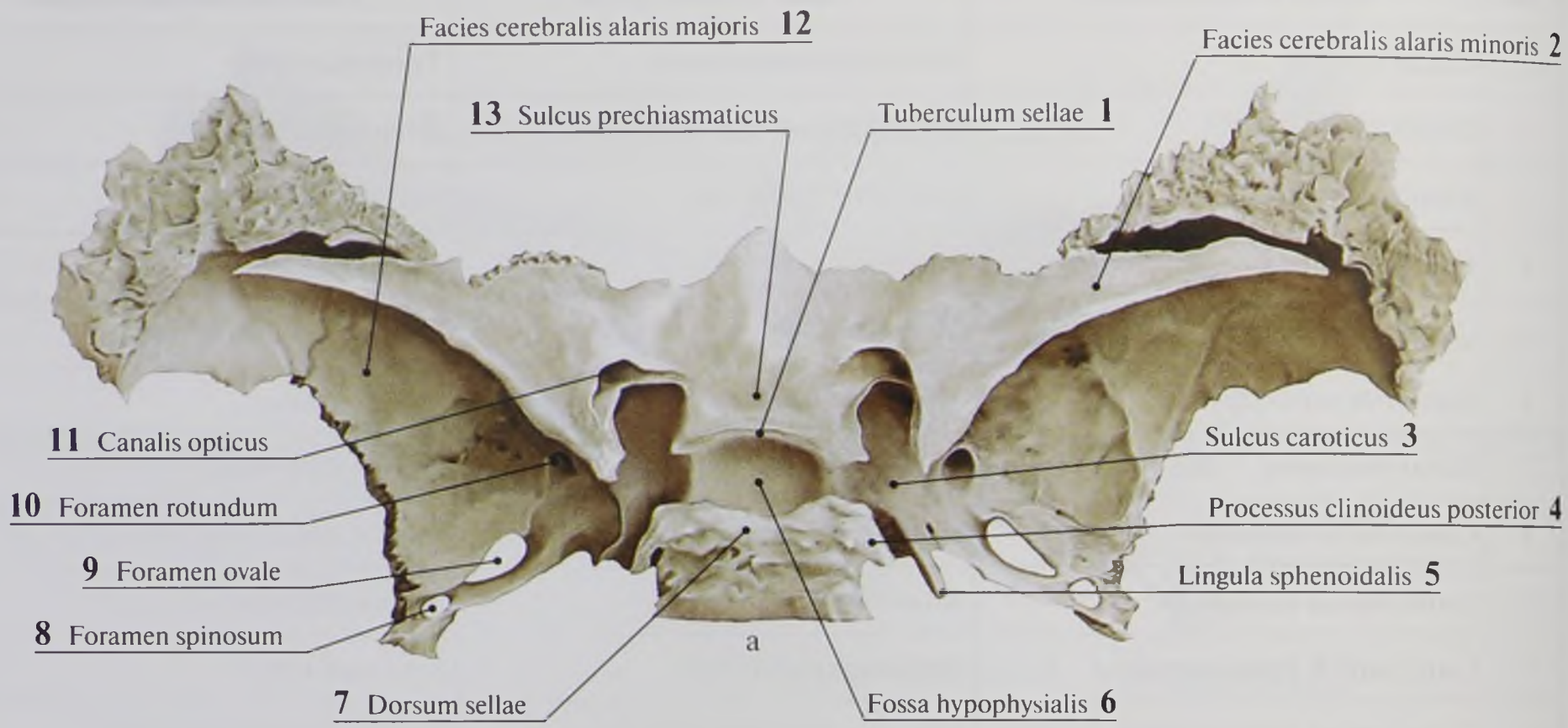
Facies cerebralis alaris majoris 12
Facies cerebralis alaris minoris 2
13 Sulcus prechiasmaticus
Tuberculum sellae 1
11 Canalis opticus
Sulcus caroticus 3
10 Foramen rotundum
Processus clinoideus posterior 4
9 Foramen ovale
Lingula sphenoidalis 5
8 Foramen spinosum
7 Dorsum sellae
Fossa hypophysialis 6

а

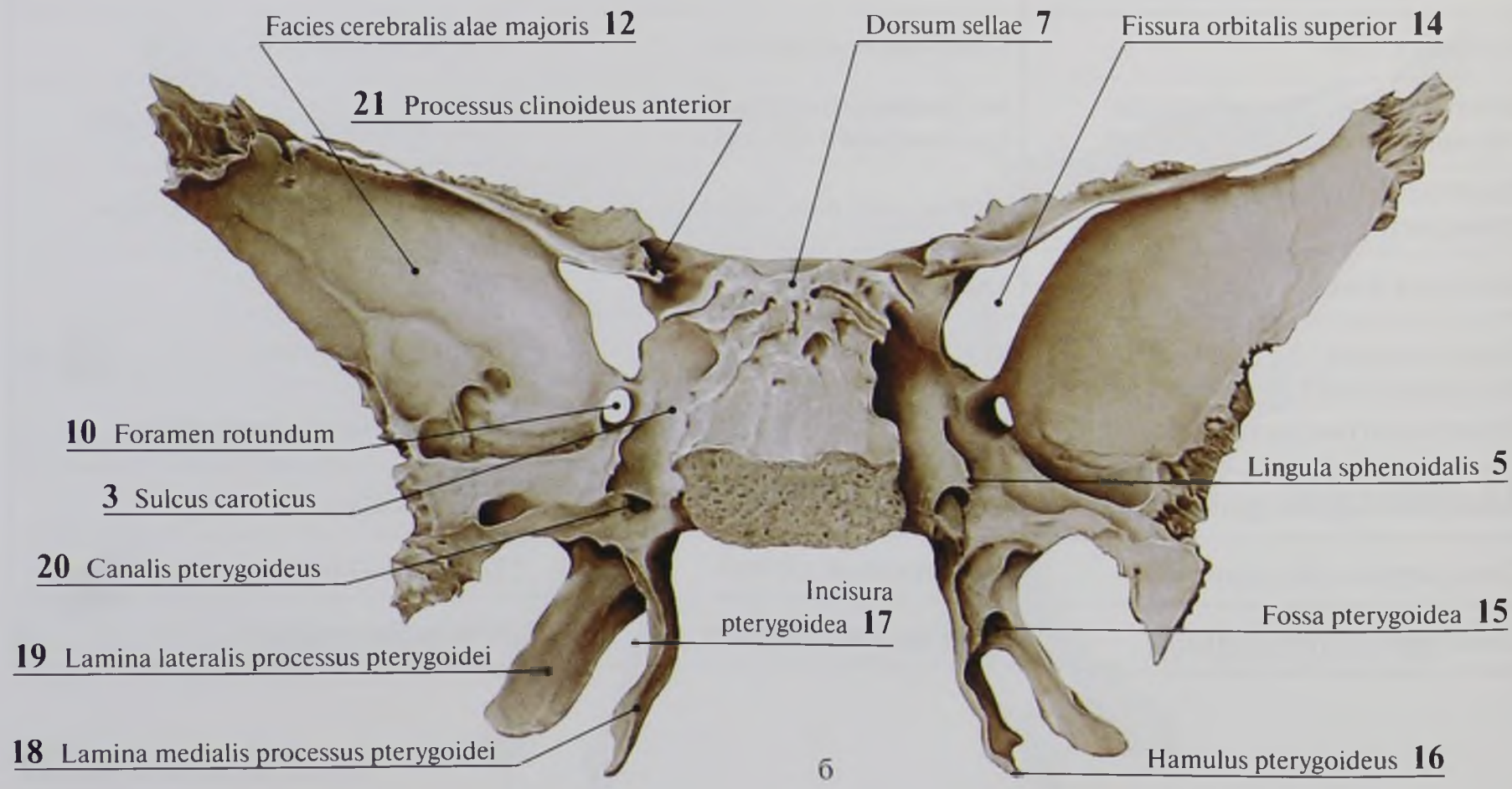
Facies cerebralis alae majoris 12
Dorsum sellae 7
Fissura orbitalis superior 14
21 Processus clinoideus anterior
10 Foramen rotundum
Lingula sphenoidalis 5
3 Sulcus caroticus
20 Canalis pterygoideus
Incisura pterygoidea 17
Fossa pterygoidea 15
19 Lamina lateralis processus pterygoidei
18 Lamina medialis processus pterygoidei
Hamulus pterygoideus 16

б

48-сурет. Сына тәрізді сүйек: а — жоғарғы көрінісі; б — төменгі көрінісі

№	Қазақ тіліндегі атауы	Орыс тіліндегі атауы	Ағылшын тіліндегі атауы
1	Ер тоқым төмпешігі	Бугорок седла	Tuberculum sellae
2	Кіші қанаттың милық беті	Мозговая поверхность	Cerebral surface
3	Ұйқы жүлгесі	Сонная борозда	Carotid sulcus
4	Арткы еңкейген өсінді	Задний наклоненный отросток	Posterior clinoid process
5	Сына тәрізді сүйек тілшігі	Клиновидный язычок	Sphenoidal lingula
6	Гипофиз шұңқыры	Гипофизарная ямка	Hypophysial fossa
7	Түрік ер тоқымы	Спинка седла	Dorsum sellae
8	Қылқанды тесік	Остистое отверстие	Foramen spinosum
9	Сопақ тесік	Овальное отверстие	Foramen ovale
10	Дөңгелек тесік	Круглое отверстие	Foramen rotundum
11	Көру өзегі	Зрительный канал	Optic canal
12	Үлкен қанаттың милық беті	Мозговая поверхность	Cerebral surface
13	Қиылысалды жүлгесі	Предперекрестная борозда	Prechiasmatic sulcus
14	Көз ұяның жоғарғы саңылауы	Верхняя глазничная щель	Superior orbital fissure
15	Қанаттық шұңқыр	Крыловидная ямка	Pterygoid fossa
16	Қанаттық ілмек	Крыловидный крючок	Pterygoid hamulus
17	Қанаттық тілік	Крыловидная вырезка	Pterygoid notch
18	Қанаттық өсіндінің медиалды табақшасы	Медиальная пластинка	Medial lamina
19	Қанаттық өсіндінің латералды табақшасы	Латеральная пластинка	Lateral plate
20	Қанаттық өзек	Крыловидный канал	Pterygoid canal
21	Алдыңғы еңкейген өсінді	Передний наклоненный отросток	Anterior clinoid process

жиегі ажыратылады. Ми сауытына қараған милық, жоғарғы беті (*facies cerebralis*) қысынқы, онда милық көтерінкілері мен ми қатпарынын (саусақтық) батынқылары бар. Үлкен қанаты негізінде 3 жұп тесіктер: дөңгелек тесік (*foramen rotundum*), сопақша тесік (*foramen ovale*) және қылқанды тесік (*foramen spinosum*) орналасқан. Дөңгелек тесік арқылы үшкіл жүйкенің екінші тармағы, сопақша тесік арқылы үшкіл жүйкенің үшінші тармағы, қылқанды тесік арқылы ортаңғы менингеалды артерия өтеді. Үлкен қанаттар артынан және төменнен сына тәрізді сүйектің қылқанымен (*spina ossis sphenoidalis*) аякталады.

Үлкен қанатының сыртқы беті көлденең жүретін самай асты қырқамен (*crista infratemporalis*) 2 бөлікке бөлінеді, оның жоғарғысы самай шұнқырын түзуге қатысатын самайлық беті (*facies temporalis*), ал төменгісі самай асты шұнқырдың түзілуіне қатысатын самай асты беті (*facies infratemporalis*).

Көз ұялық беті (*facies orbitalis*) алға қарап, көз ұяның латералды қабырғасының арткы бөлігін түзуге қатысады. Жоғарғы жақ сүйекке қараған жоғарғы жақ сүйектік бетіне (*facies maxillaris*) қанат-таңдай шұнқырға апаратын дөңгелек тесік ашылады.

Сынасүйектің қанат тәрізді өсіндісі (*processus pterygoideus*) медиалды және латералды табақшадан (*lamina medialis et lateralis*) тұратын жұп құрылым. Екі табақшаның алдынан өзара біріксе, артынан керісінше терең қанаттық шұнқырмен (*fossa pterygoidea*) бір-бірінен алшақтайды. Төменнен екі табақшаның арасында қанаттық тілік (*incisura pterygoidea*) бар, оған торлы сүйектің пирамидалды өсіндісі кіреді. Медиалды табақшаның төменгі ұшы сүйірленіп, қанаттық ілмекпен (*hamulus pterygoideus*) аякталады, ол арқылы таңдай пердесін керетін бұлшықет сінірі лактырылады. Медиалды табақшаның арткы жиегінің жоғарғы бөлігінде қайықша тәрізді шұнқыр (*fossa scaphoidea*) бар. Одан таңдай пердесін керетін бұлшықет басталады. Қанаттық өсіндінің медиалды табақшасының жоғарғы бөлігіне есту түтігінің шеміршекті бөлігі жанасады.

Қанаттық өсіндінің алдыңғы жиегімен таңдайдың үлкен жүлгесі (*sulcus palatinus major*) өтеді. Қанаттық өсіндінің негізінде алдан-артқа қарай қанаттық өзек (*canalis pterygoideus*) орналасады.

Бет сүйектері

Жоғарғы жақ сүйек (*os maxilla*) (49-сурет) беттің ортасында орналасатын жұп сүйек. Ол көз ұяның, мұрын және ауыз қуыстарының, қанат-таңдай және самай асты шұнқырлардың қабырғасын түзуге қатысады. Сүйектің денесі және 4 өсінділері ажыратылады. Маңдайлық өсінді — жоғары, ұяшықтық — төмен, таңдайлық — медиалды, ал бет сүйектік — латералды бағытталған. Жоғарғы жақ сүйек көлемді болғанымен жеңіл, себебі оның қуысы — жоғарғы жақ сүйек қойнауы бар.

Жоғарғы жақ сүйек денесінің (*corpus maxillae*) алдыңғы, самай асты, көз ұялық және мұрындық беттері бар.

1. Алдыңғы беті (*facies anterior*) сәл ойыстау, жоғарыдан көз ұя асты жиекпен (*margo infraorbitalis*), латералды — бет сүйек-ұяшықтық қырқамен және бет сүйектік өсіндімен, төменнен — ұяшықтық өсіндімен және медиалды мұрындық тілікпен (*incisura nasalis*) шектеледі. Көз ұя асты жиектің астында аттас қан тамырлар мен жүйкелер өтетін көз ұя асты тесігі (*foramen infraorbitale*) орналасады. Көз ұяасты тесігінің диаметрі 2–6 мм, жартылай сопақша пішінді. Тесіктен төменірек иттістік шұнқыр (*fossa canina*) орналасқан.

2. Төменгі самайлық беті (*facies infratemporalis*) самай асты және қанат-таңдай шұнқырлардың қабырғасын құрауға қатысады. Оның ен шығынқы бөлігі — жоғарғы жақ сүйек бұдыры (*tuber maxillae*), бұдырда тістердің жоғарғы арткы ұяшықтық 3–4 тесікшелері (*foramina alveolaria superior posteriora*) бар. Тесікшелер аттас өзекшеге (*canales alveolares superiores posteriores*) жалғасады, ол жоғарғы жақ сүйек қойнауы қабырғасымен өтіп, үлкен азу тістердің түбіне барады. Аталған тесіктер мен өзекшелер арқылы аттас ұяшықтық қан тамырлар мен жүйкелер өтеді.

3. Көз ұялық беті (*facies orbitalis*) тегіс, үшбұрыш пішінді, көз ұяның төменгі қабырғасын құрауға қатысады. Ол алдынан көз ұя асты жиекпен (*margo infraorbitalis*) аяқталады, латералды бет сүйектің көз ұялық бетімен қосылады. Көз ұяның медиалды жиегі алдынан көз жасымен, артынан — торлы сүйектің көз ұялық табақшасымен байланысады. Медиалды жиектің арткы шетіне торлы сүйектің көз ұялық өсіндісі жанасады. Көз ұялық бет артынан сына тәрізді сүйектің үлкен қанатының жиегімен бірігіп, көз ұяның төменгі санылауын (*fissura orbitalis inferior*) шектейді. Көз ұялық беттің арткы жиегінің ортасынан көз ұя асты жүлге (*sulcus infraorbitalis*) кетеді, ол көз ұя асты тесікпен ашылатын аттас өзекке өтеді. Өзектің төменгі қабырғасында ұсақ жоғарғы ортаңғы және алдыңғы ұяшықтық тесіктер (*foramina alveolaria superiores mediae et anteriores*) жатады. Олар алдыңғы және арткы тістердің түптеріне жететін ұсақ аттас сүйектік өзектерге (*canales alveolares superiores mediae et anteriores*) жалғасады. Өзектер арқылы тістерге қан тамырлар мен жүйкелер өтеді.

4. Мұрындық беті (*facies nasalis*) — мұрын қуысының латералды қабырғасының үлкен бөлігін құрайды. Ол артынан торлы сүйектің перпендикулярлық табақшасымен, ал алдынан және жоғарыдан көз жасы сүйегімен байланысады. Бұл беттің көп бөлігін жоғарғы жақ сүйектің тесігі — жоғарғы жақ сүйектік саңылау (*hiatus maxillaris*) толтырады. Саңылаудың алдында вертикалды бағытта көз жасы жүлгесі (*sulcus lacrimalis*) жатады. Көз жасы жүлгесі көз жасы сүйегімен мұрынның төменгі кеуілжірінің көз жасы өсіндімен беттесіп, мұрын-көз жасы өзегіне (*canalis nasolacrimalis*) ұласады. Көз жасы жүлгесінің алдынан және төмен горизонталды шығынқы — кеуілжірлік қырқы (*crista conchalis*) жатады, ол мұрынның төменгі кеуілжірінің алдыңғы шетімен байланысуына қажет. Жоғарғы жақ сүйектік саңылаудың артында вертикалды бағытталған таңдайдың үлкен жүлгесі (*sulcus palatinus major*) орналасып, таңдайдың үлкен өзегінің қабырғасын құрауға қатысады.

Маңдайлық өсінді (*processus frontalis*) — жоғарғы жақ сүйек мұрындық бетінің алдыңғы бетіне өткен жерінен басталады. Ол өзінің алдыңғы шетімен мұрын сүйегімен, жоғарғы шетімен маңдай сүйектің мұрындық бөлігімен, арткы шетімен көз жасы сүйегімен байланысып, төменнен жоғарғы жақ сүйек денесіне өтеді. Оның медиалды беті мұрын қуысына қараған және мұрынның ортаңғы кеуілжірінің алдыңғы шеті бекитін шығынқы — *торлы қырқа* (*crista ethmoidalis*) бар. Маңдайлық өсіндінің латералды бетінде көз ұя асты шетке жалғасатын көз жасы бездің алдыңғы қырқасы (*crista lacrimalis anterior*) бар. Көз жасы безіпнің алдыңғы қырқасының артында көз жасы тілігі (*incisura lacrimalis*) орналасады.

Бет сүйектік өсінді (*processus zygomaticus*) жоғарғы жақсүйек денесінің жоғарғы бөлігінен басталып, бет сүйек арқылы байланысқан.

Таңдайлық өсінді (*processus palatinus*) сүйектік таңдайдың түзілуіне қатысатын горизонталды сүйектік табақша. Таңдайлық өсінді жоғарғы жақсүйектің мұрындық бетінің арткы жиегіне 10–15 мм жетпей, жоғары және латералды ұяшықтық өсіндіге өтеді, медиалды жағынан карама-қарсы жақтағы таңдайлық өсіндімен, ал артынан таңдай сүйектің горизонталды табақшасымен байланысады.

Таңдайлық өсіндінің медиалды жиегі бойымен мұрындық қырқа (*crista nasalis*), орналасып, мұрынның алдыңғы қалқанымен (*spina nasalis anterior*) аяқталады. Мұрындық қырқа желбезектің төменгі жиегімен, ал мұрынның алдыңғы қалқаны мұрын қалқанының шеміршекті бөлігімен байланысады. Мұрындық қырқаның алдыңғы бөлігінің бүйірінде, таңдайлық өсіндінің жоғарғы бетінде күректістік тесік (*foramen incisivum*) орналасып, ауыз қуысына бір немесе екі тесігімен ашылатын күректістік өзекке (*canalis incisivus*) жалғасады.

Ұяшықтық өсінді (*processus alveolaris*) тістердің дамуы мен шығуына байланысты қалыптасады. Ол жоғарғы жақ сүйек денесінің жалғасы ретінде және шығынқысымен алға қараған доға тәрізді иілген сүйекті буылтық.

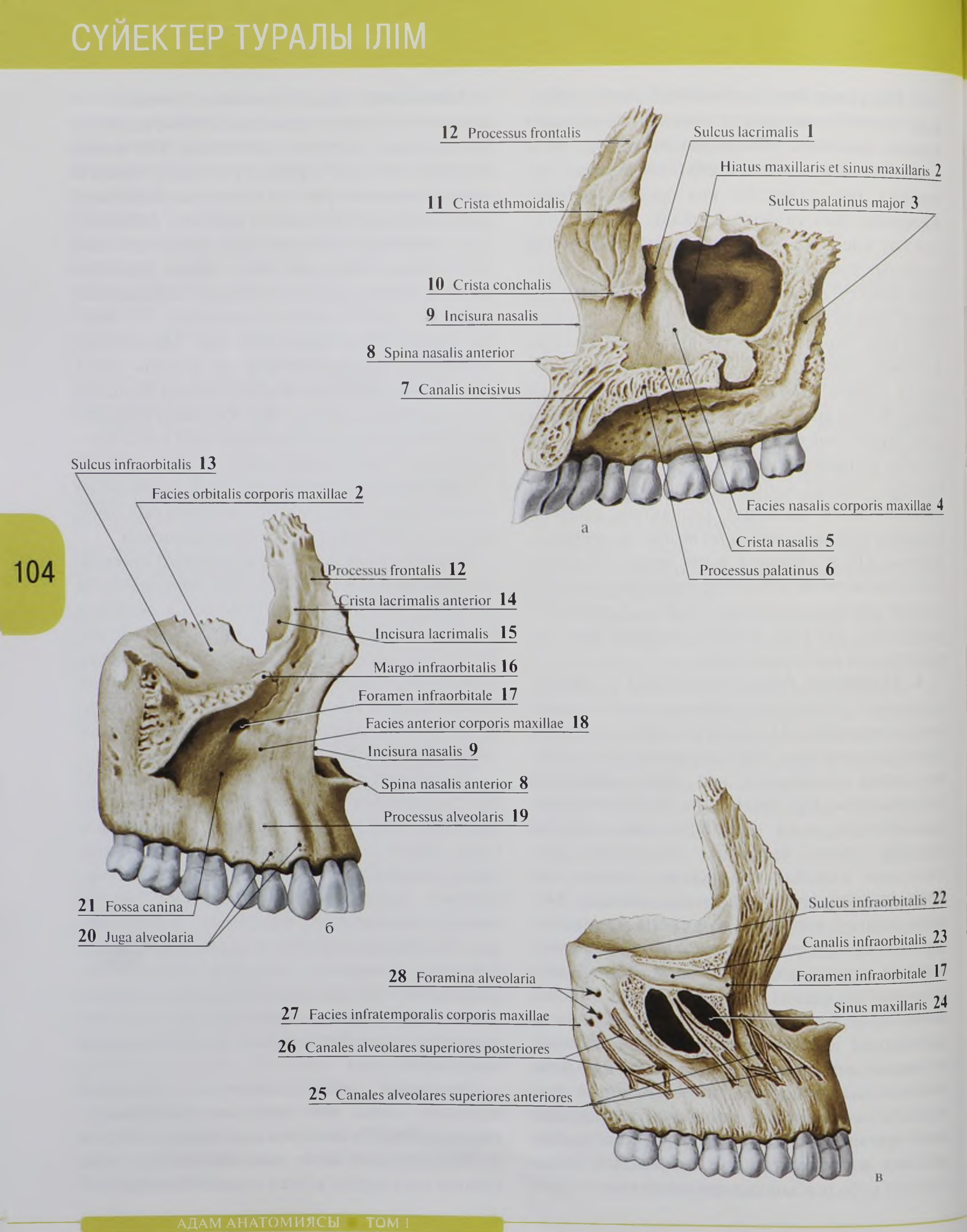
12 Processus frontalis
Sulcus lacrimalis 1
Hiatus maxillaris et sinus maxillaris 2
11 Crista ethmoidalis
Sulcus palatinus major 3
10 Crista conchalis
9 Incisura nasalis
8 Spina nasalis anterior
7 Canalis incisivus
Facies nasalis corporis maxillae 4
a
Crista nasalis 5
Processus palatinus 6
Sulcus infraorbitalis 13
Facies orbitalis corporis maxillae 2
Processus frontalis 12
Crista lacrimalis anterior 14
Incisura lacrimalis 15
Margo infraorbitalis 16
Foramen infraorbitale 17
Facies anterior corporis maxillae 18
Incisura nasalis 9
Spina nasalis anterior 8
Processus alveolaris 19
21 Fossa canina
20 Juga alveolaria
б
Sulcus infraorbitalis 22
Canalis infraorbitalis 23
Foramen infraorbitale 17
Sinus maxillaris 24
28 Foramina alveolaria
27 Facies infratemporalis corporis maxillae
26 Canales alveolares superiores posteriores
25 Canales alveolares superiores anteriores
в

49-сурет. Оң жақ жоғарғы жақ сүйек: а — ішкі көрінісі; б — сыртқы көрінісі; в — жоғарғы жақ сүйек өзектері

№	Қазақ тіліндегі атауы	Орыс тіліндегі атауы	Ағылшын тіліндегі атауы
1	Көз жасы жүлгесі	Слезная борозда	Lacrimal groove
2	Жоғарғы жақ сүйек саңылауы және жоғарғы жақ сүйек қойнауы	Верхнечелюстная расщелина, Верхнечелюстная пазуха	Maxillary hiatus, Maxillary sinus
3	Таңдайдың үлкен жүлгесі	Большая небная борозда	Greater palatine groove
4	Жоғарғы жақ сүйек денесінің мұрындық беті	Носовая поверхность тела верхней челюсти	Nasal surface of body of maxilla
5	Мұрын қыркасы	Носовой гребень	Nasal crest
6	Таңдайлық өсінді	Небный отросток	Palatine process
7	Иттістік өзек	Резцовый канал	Incisive canal
8	Мұрыннын алдыңғы қылканы	Передняя носовая ость	Anterior nasal spine
9	Мұрындық тілік	Носовая вырезка	Nasal notch
10	Қалқандық қырка	Раковинный гребень	Conchal crest
11	Торлы қырка	Решетчатый гребень	Ethmoidal crest
12	Маңдайлық өсінді	Лобный отросток	Frontal process
13	Көз ұя асты жүлгесі	Подглазничная борозда	Infra-orbital groove
14	Алдыңғы көз жасы қыркасы	Передний слезный гребень	Anterior lacrimal crest
15	Көз жасы тілік	Слезная вырезка	Lacrimal notch
16	Көз ұя асты жиек	Подглазничный край	Infra-orbital margin
17	Көз ұя асты тесік	Подглазничное отверстие	Infra-orbital foramen
18	Жоғарғы жақ сүйек денесінің алдыңғы беті	Передняя поверхность тела верхней челюсти	Anterior surface of body of maxilla
19	Ұяшықтық өсінді	Альвеолярный отросток	Alveolar process
20	Ұяшықтық көтерінкі	Альвеолярные возвышения	Alveolar yokes
21	Күректістік шұңқыр	Клыковая ямка	Canine fossa
22	Көз ұя асты жүлгесі	Подглазничная борозда	Infra-orbital groove
23	Көз ұя асты өзек	Подглазничный канал	Infra-orbital canal
24	Жоғарғы жақ сүйек жүлгесі	Верхнечелюстная пазуха	Maxillary sinus
25	Алдыңғы жоғарғы ұяшықтық өзек	Верхние передние альвеолярные каналы	Superior anterior alveolar canals
26	Артқы жоғарғы ұяшықтық өзек	Верхние задние альвеолярные каналы	Superior posterior alveolar canals
27	Жоғарғы жақ сүйек денесінің самайастылық беті	Подвисочная поверхность тела верхней челюсти	Infratemporal surface of body of maxilla
28	Ұяшықтық тесікшелер	Альвеолярные отверстия	Alveolar foramina

Ауыз кіреберісіне қараған өсіндінің сыртқы беті кіреберістік (*facies vestibularis*), ол таңдайға қараған ішкі беті таңдайлық (*facies palatinus*) деп аталады. Өсінді доғасында (*arcus alveolaris*) тістердің түбіне арналған 8 тістік ұяшық (*alveoli dentales*) бар. Ұяшық өсіндісінің кіреберістік бетіндегі әрбір ұяшыққа ұяшықтық көтерінкілер (*juga alveolaria*) сәйкес келеді, олардың медиалды күрек және ит тістеріндегі ұяшықтарында көтерінкілері өте көп.

Ұяшықтар бір-бірінен сүйектік ұяшықтар аралық қолқалармен (*septa interalveolaria*) бөлінген. Көп түбірлі тістердің ұяшықтарында тіс түбірлерін бөлетін түбір аралық қолқалары (*septa intraradicularia*) бар. Ұяшықтардың түбінде сәйкес өзекшелерге апаратын бір немесе бірнеше тесік бар, өзекшелер арқылы қан тамырлар мен жүйкелер өтеді.

Жоғарғы жақ сүйектік қойнау (*sinus maxillaris*) мұрын маңындағы қойнаулардың ішіндегі ең ірісі. Ол ерте пайда болады және нәрестелерде кішкене шұңқыр түрінде. Жыныстық жетілу кезеңіне қарай қойнау біртіндеп ұлғаяды, ал карттарда сүйектік тіннің сорылуына байланысты көлемі одан сайын ұлғаяды. Қойнаудың пішіні жоғарғы жақ сүйек денесінің пішініне сәйкес келеді. Қойнау кейде ұяшықтық, бет сүйектік, маңдайлық және таңдайлық өсінділерге жалғасуы мүмкін. Аталмыш ұңғырларды шығанақ деп атайды. Қойнаудың жоғарғы, медиалды, алдыңғы-латералды және төменгі қабырғалары бар.

Қойнаудың жоғарғы қабырғасы көз ұядан шектеп, 0,7–1,2 мм қалыңдығы бар компактты заттан тұрады. Ол арқылы көз ұя асты өзек арқылы өтеді. Кейбір кезде өзектің сүйектік қабырғасы болмауы мүмкін және өзек арқылы өтетін төменгі жақ сүйектік қан тамырлар мен жүйкелер жоғарғы жақ сүйектік қойнаудың шырышты қабығынан тек сүйек қаппен бөлінген.

Қойнаудың медиалды қабырғасы мұрын қуысымен шектеліп, компактты заттан тұрады. Медиалды қабырғаның артқы-латералды қабырғасына өткен жері өте нәзік, алдыңғы қабырғаға өткен жері қалыңдаған, оның иттістік ұяшығы бар. Қабырғаның жоғарғы-артқы бөлігінде қойнауды мұрыннын ортаңғы өтісімен байланыстыратын тесік — жоғарғы жақ сүйектік саңылау бар.

Алдыңғы-латералды қабырғасы ит тістік шұңқыр аймағында сәл батырылған және компактты заттан тұрады. Бұл қабырғада көз ұя асты өзектен алдыңғы тістердің түбірлеріне баратын бірнеше алдыңғы ұяшықтық өзекшелері бар және олар арқылы алдыңғы тістерге қан тамырлар мен жүйкелер өтеді.

Артқы-латералды қабырғасы нәзік компактты табақша түрінде, онын қалыңдығымен артқы ұяшықтық өзекшелер өтеді.

Төменгі қабырғасы науа түрінде, қойнаудың төменгі қабырғасында алдыңғы-латералды, медиалды және артқы-латералды қабырғалары бірігеді. Науаның түбі көбіне тегіс, кейде алдыңғы тістердің ұяшықтарына сәйкес көтерінкілері бар.

Төменгі жақ сүйек (*mandibula*) (50-сурет), бас сүйек сүйектерінің ішіндегі ең қозғалмалы таға тәрізді тақ сүйек. Ол өмірдің 1-жылының аяғында бітісетін екі симметриялы жартыдан тұрады. Әрбір жартының денесі және тармағы бар. Ересектерде екі жартының біріккен жерінде сүйектік шығыңқы бар.

Төменгі жақ сүйек денесінің (*corpus mandibulae*) төменгі жақ сүйек негізі (*basis mandibulae*) және ұяшықтық бөлігі (*pars alveolaris*) бар. Денесі иілген, сыртқы беті шығыңқы, ішкі беті қысыңқы. Беттері денесі негізінде бірінен екіншісіне өтеді. Денесінің оң және сол жақ жартылары индивидуумына байланысты әр түрлі бұрыш жасап қосылып, базалды доға түзеді.

Төменгі жақ сүйек денесінің сыртқы бетінің ортасында иектік төмпешік (*protuberantia mentalis*) бар. Оның бүйірінде иектік төмпешік (*tuberculum mentale*) орналасады. Әрбір төмпешіктің сыртында иектік тесік (*foramen mentale*) бар, ол — төменгі жақ сүйектік өзектің (*canalis mandibulae*) шығар тесігі.

Төменгі жақ сүйек денесінің сыртқы бетінің латералды жартысында қиғаш орналаскан буылтық қиғаш сызық (*linea obliqua*) өтеді, оның алдыңғы шеті 5–6-тістер деңгейіне

сәйкес, ал арткы шеті шекарасыз төменгі жақ сүйек тармағының алдыңғы жиегіне ұласады.

Төменгі жақ сүйек денесінің ішкі бетінде, ортаңғы сызыққа жақын жоғарғы иектік қылқан (*spina mentalis superior*) және төменгі иектік қылқан (*spina mentalis inferior*) бар. Аталмыш қылқандардан иек-тіл асты және иек асты бұлшықеттері басталады. Қылқандардан төмен және латералды қосқарыншалы бұлшықетті басталатын қосқарыншалы шұңқыр (*fossa digastrica*) анықталады. Қосқарыншалы шұңқырдың үстінде тіл асты шұңқыры (*fovea sublinqualis*) бар, ол тіл асты сілекей безінің жанасқан ізі. Артында жақ сүйек-тіл асты сызығы (*linea mylohyoidea*) орналасады, сызықтан аттас бұлшықет және жұтқыншақтың жоғарғы констрикторы басталады. 5–7-тістер деңгейінде жақ сүйек-тіл асты сызығының астында төменгі жақ сүйек асты шұңқыр (*fovea submandibularis*) жатады, ол — төменгі жақ сүйек асты бездің орналасқан ізі.

Төменгі жақ сүйек денесінің ***ұяшықтық бөлігінің*** әрбір жағында 8 тістік ұяшық бар. Ұяшықтар бір-бірінен ұяшық аралық қолқамен (*septa interalveolaria*) бөлінген. Ұяшықтардың тілдер мен ұрттарға қараған беті вестибулярлық, ал тілге қараған беті тілдік деп аталады. Денесі бетіндегі ұяшықтарға ұяшықтың төмпешіктері (*juga alveolari*) сәйкес келеді.

Төменгі жақ сүйек денесінің кеуекті затында қан тамырлар мен жүйкелер өтетін төменгі жақ сүйектік өзек (*canalis mandibulae*) орналасқан. Өзек төменгі жақ сүйек тармағының ішкі бетіндегі төменгі жақ сүйектік тесікпен (*foramen mandibulae*) басталып, денесінің сыртқы бетіндегі иектік тесікпен аяқталады.

Төменгі жақ сүйектің тармағының (*ramus mandibulae*) сыртқы және ішкі беттері, алдыңғы және арткы жиектері бар. Жиектері тәждік өсіндіге (*processus coronoideus*) және айдаршықтық өсіндіге (*processus condylaris*) жалғасады. Өсінділерді өзара төменгі жақ сүйектік тілік (*incisura mandibulae*) бөледі. Тәждік өсіндіге самай бұлшықеті бекиді, айдаршық өсінді шықшыт буынының түзілуіне қатысады.

Айдаршықтық өсіндінің самай сүйектің төменгі жақ сүйектік шұңқырымен буындасатын басы (*caput mandibulae*) және мойыны (*collum mandibulae*) бар. Төменгі жақ сүйек мойнының алдыңғы — медиалды бетінде латералды қанаттық бұлшықет бекитін қанаттық шұңқыр (*fovea pterygoidea*) орналасқан.

Төменгі жақ сүйек тармағының арткы жиегі төменгі жақ сүйектің негізіне ұласып, оның бұрышын (*angulus mandibulae*) түзеді, оның мөлшері 110-нан 145°-ке дейін тұрақсыз.

Тармағының сыртқы бетінде шайнау бұдыры (*tuberositas massetecira*) бар, ол тармағы мен бұрышының көп бөлігін толтырып, шайнау бұлшықетінің бекитін орны. Тармағының ішкі бетінде, яғни бұрышы аймағында медиалды қанаттың бұдыры (*tuberositas pterygoidea*) бар. Осы беттің ортасында төменгі жақ сүйектік тесік (*foramen mandibulae*) орналасады, ол алдынан және жоғарыдан тұрақсыз айқындалған сүйектік төмпешігімен — тілшікпен (*lingual mandibulae*) жабылған.

Бет сүйек (*os zygomaticum*) бас сүйектік бет сүйектері бөлімінің құрамындағы тақ сүйек, ол маңдай сүйектің, самай және жоғарғы жақ сүйектерінің, бет сүйектік өсінділерімен байланысады. Оның үш беті (латералды, самайлық және көз ұялық) және екі өсіндісі (маңдайлық және самайлық) бар (51-сурет).

Латералды беті (*facies lateralis*) шығыңқы, пішіні төртбұрышты, бет сүйек — беттік тесігі (*foramen zygomaticofaciale*) бар.

Көз ұялық беті (*facies orbitalis*) — көз ұяның латералды қабырғасының түзілуіне қатысады. Оның бет сүйек-көз ұялық тесігі (*foramen zygomaticoorbitale*) бар.

Самайлық беті (*facies temporalis*) — самайлық шұңқырға қараған, бет сүйек-самай тесігі (*foramen zygomaticotemporale*) бар.

Барлық тесіктер бет сүйектік өзекке жатады, ол бет сүйек-көз ұялық тесікпен басталып, екіге айырылады және әрбір сәйкес бетке бет сүйек-беттік және бет сүйек-самайлық тесіктермен ашылады.

Маңдайлық өсіндісі (*processus frontalis*) маңдай сүйектің өсіндісі (*processus temporalis*) самай

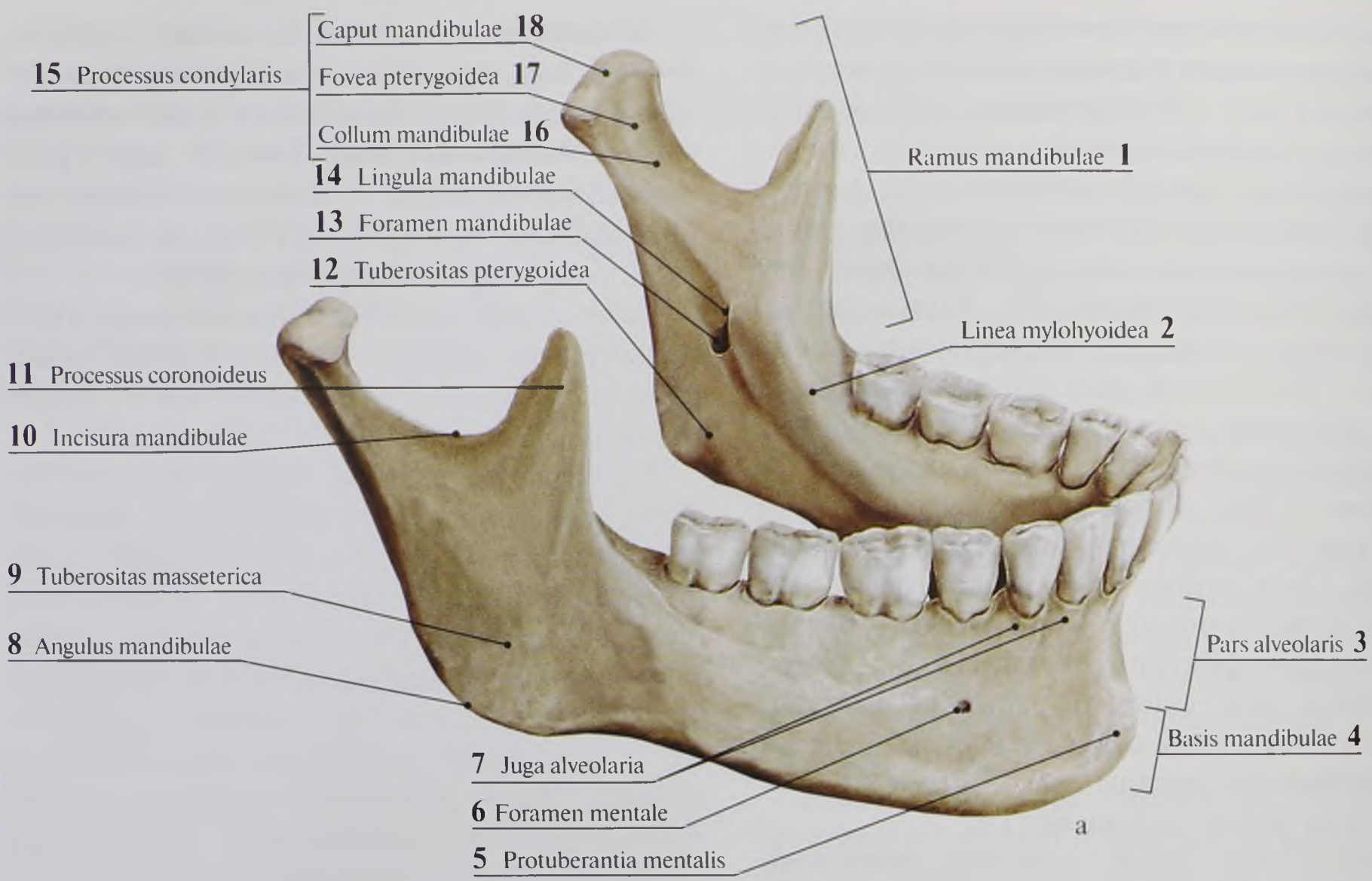
Caput mandibulae 18
15 Processus condylaris
Fovea pterygoidea 17
Collum mandibulae 16
Ramus mandibulae 1
14 Lingula mandibulae
13 Foramen mandibulae
12 Tuberositas pterygoidea
Linea mylohyoidea 2
11 Processus coronoideus
10 Incisura mandibulae
9 Tuberositas masseterica
8 Angulus mandibulae
Pars alveolaris 3
Basis mandibulae 4
7 Juga alveolaria
6 Foramen mentale
5 Protuberantia mentalis

а

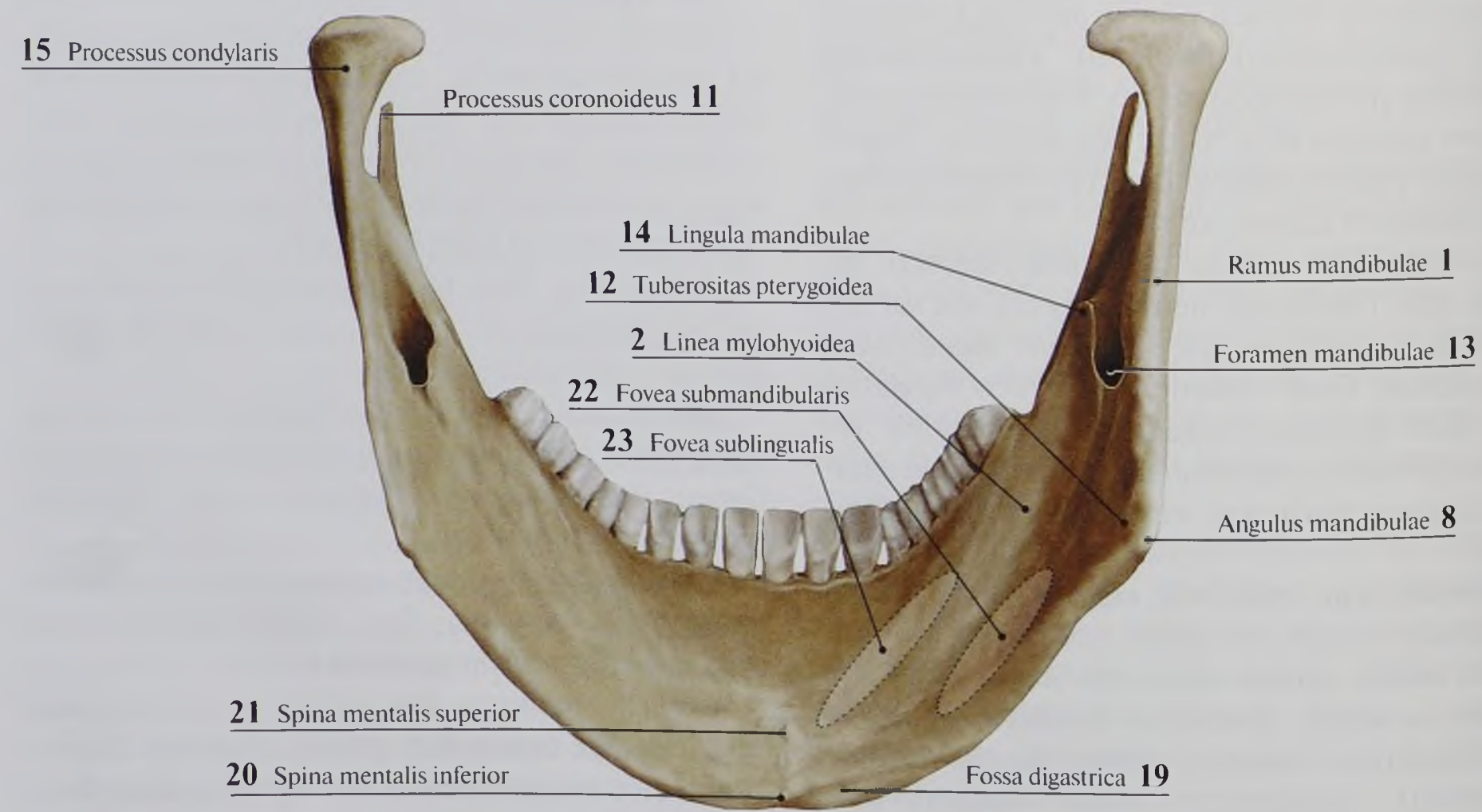
15 Processus condylaris
Processus coronoideus 11
14 Lingula mandibulae
Ramus mandibulae 1
12 Tuberositas pterygoidea
2 Linea mylohyoidea
Foramen mandibulae 13
22 Fovea submandibularis
23 Fovea sublingualis
Angulus mandibulae 8
21 Spina mentalis superior
20 Spina mentalis inferior
Fossa digastrica 19

б

50-сурет. Төменгі жақ сүйек: а — сыртқы беті, бүйір көрінісі; б — ішкі беті, артқы көрінісі

№	Қазақ тіліндегі атауы	Орыс тіліндегі атауы	Ағылшын тіліндегі атауы
1	Төменгі жақ сүйек тармағы	Ветвь нижней челюсти	Ramus of mandible
2	Жақ сүйек-тіл асты сызығы	Челюстно-подъязычная линия	Mylohyoid line
3	Ұяшықтық бөлік	Альвеолярная часть	Alveolar part
4	Төменгі жақ сүйек негізі	Основание нижней челюсти	Base of mandible
5	Иектік шығынқы	Подбородочный выступ	Mental protuberance
6	Иектік тесік	Подбородочное отверстие	Mental foramen
7	Ұяшықтық көтерінкі	Альвеолярные возвышения	Alveolar yokes
8	Төменгі жақ сүйектік бұрыш	Угол нижней челюсти	Angle of mandible
9	Шайнау бұдыры	Жевательная бугристость	Masseteric tuberosity
10	Төменгі жақ сүйектік тілік	Вырезка нижней челюсти	Mandibular notch
11	Тәждік өсінді	Венечный отросток	Coronoid process
12	Қанаттық бұдыр	Крыловидная бугристость	Pterygoid tuberosity
13	Төменгі жақ сүйектік тесік	Отверстие нижней челюсти	Mandibular foramen
14	Төменгі жақ сүйектін тілшігі	Язычок нижней челюсти	Lingula of mandible
15	Айдаршықтық өсінді	Мыщелковый отросток	Condylar process
16	Төменгі жақ сүйек мойны	Шейка нижней челюсти	Neck of mandible
17	Қанаттық шұңқыр	Крыловидная ямка	Pterygoid fovea
18	Төменгі жақ сүйек басы	Головка нижней челюсти	Head of mandible
19	Қоскарыншалы шұңқыр	Двубрюшная ямка	Digastric fossa
20	Төменгі иектік қылқан	Нижняя подбородочная ость	Inferior mental spine; Inferior genial spine
21	Жоғарғы иектік қылқан	Верхняя подбородочная ость	Superior mental spine; Superior genial spine
22	Төменгі жақ сүйек асты шұңқыр	Поднижнечелюстная ямка	Submandibular fossa
23	Тіл асты шұңқыр	Подъязычная ямка	Sublingual fossa

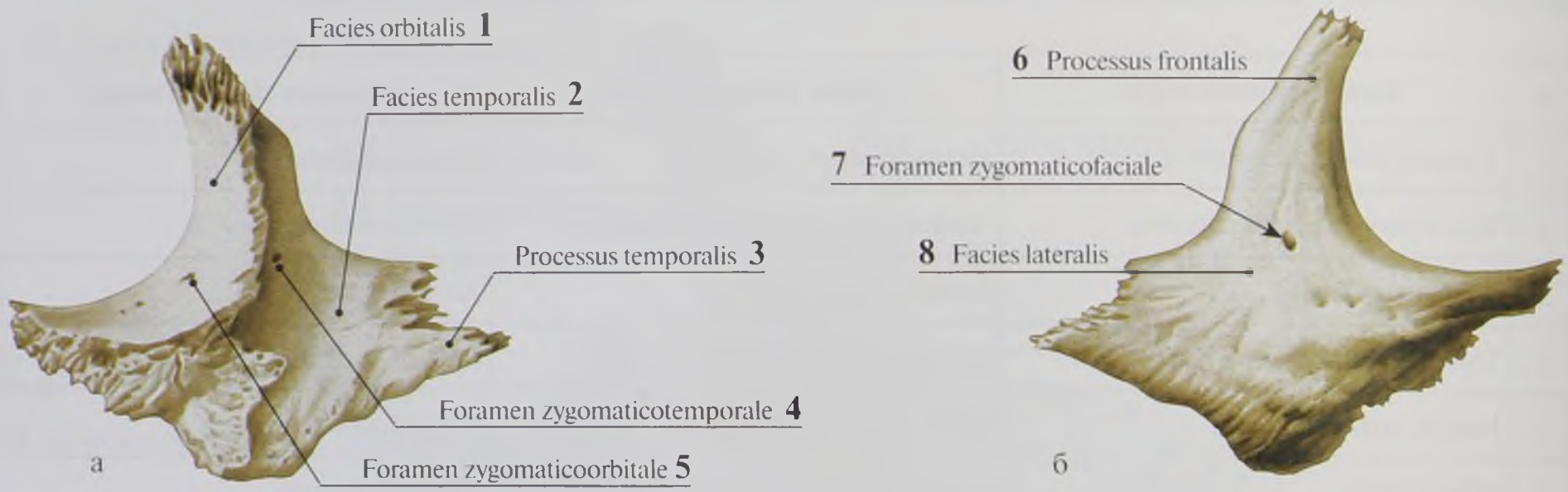

51-сурет. Оң жақ бет сүйек: а — көз ұялық және самай беттері; б — сыртқы беті

№	Қазақ тіліндегі атауы	Орыс тіліндегі атауы	Ағылшын тіліндегі атауы
1	Көз ұялық беті	Глазничная поверхность	Orbital surface
2	Самайлық беті	Височная поверхность	Temporal surface
3	Самайлық өсінді	Височный отросток	Temporal process
4	Бет сүйек-самайлық тесік	Скуловисочное отверстие	Zygomaticotemporal foramen
5	Бет сүйек-көз ұялық тесік	Скулоглазничное отверстие	Zygomatico-orbital foramen
6	Маңдайлық өсінді	Лобный отросток	Frontal process
7	Бет сүйек-беттік тесік	Скулолицевое отверстие	Zygomaticofacial foramen
8	Латералды беті	Латеральная поверхность	Lateral surface

сүйектің бет сүйектік өсіндісімен байланысып, бет сүйектік доға түзеді.

Таңдай сүйек (*os palatinum*) — алдынан жоғарғы жоғарғы сүйек және артынан сына тәрізді сүйектің қанаттық өсінділерінің арасында орналасатын тақ сүйек (52-сурет). Ол ауыз қуысы, көз ұя және қанат-таңдай шұңқырларының қабырғасын түзуге қатысады. Таңдай сүйектің горизонталды және перпендикулярлы табақшалары бар.

Горизонталды табақша (*lamina horizontalis*) медиалды жиегімен карама-қарсы сүйектің сәйкес жиегімен жанасады. Оның алдыңғы жиегі жоғарғы жақ сүйектің таңдайлық өсіндісімен жік арқылы байланысып, сүйектік таңдайдың арткы (кішкене) бөлігін құрайды. Горизонталды табақшаның арткы жиегі бос, төменнен хоаналарды шектейді. Жоғарғы — мұрындық беті (*facies nasalis*) қысыңқы, тегіс, төменгі — таңдайлық беті (*facies palatina*) бұдырлы, төмпешіктер мен ұңғылдармен жабылған мұрындық бетінің медиалды жиегінде желбезекке қосылатын мұрындық қыркасы (*crista nasalis*) бар. Мұрындық қырканың арткы шеті ұзартылып, мұрынның арткы қылканына (*spina nasalis prosterior*) ұласады. Сүйектің арткы жиегінен, горизонталды табақшанын перпендикулярлыға өткен жерінен пирамидалды өсінді (*processus pyramidalis*) кетеді, ол сына тәрізді сүйектің қанаттық өсінділеріндегі қанаттық тілігіне толтырады.

Перпендикулярлы табақша (*lamina perpendicularis*) — мұрын қуысының латералды қабырғасының арткы бөлімін құрайтын жіңішке сүйекті табақша. Ол жоғарғы жақ сүйекке жанасып, оның мұрындық бетінің жалғасы түрінде болады. Оның медиалды, мұрындық бетінде (*facies nasalis*) 2 параллель горизонталды қырқа бар: мұрынның төменгі кеуілжірі бекитін төменгі — кеуілжірлік қырқа (*crista conchalis*) және мұрынның ортаңғы кеуілжірі бекитін (торлы сүйектің) жоғарғы — торлы қырқа (*crista ethmoidalis*). Перпендикулярлы табақшанын латералды, жоғарғы жақ сүйектік бетінде, оның арткы жиегінде вертикалды бағытталған таңдайдың үлкен жүлгесі (*sulcus*

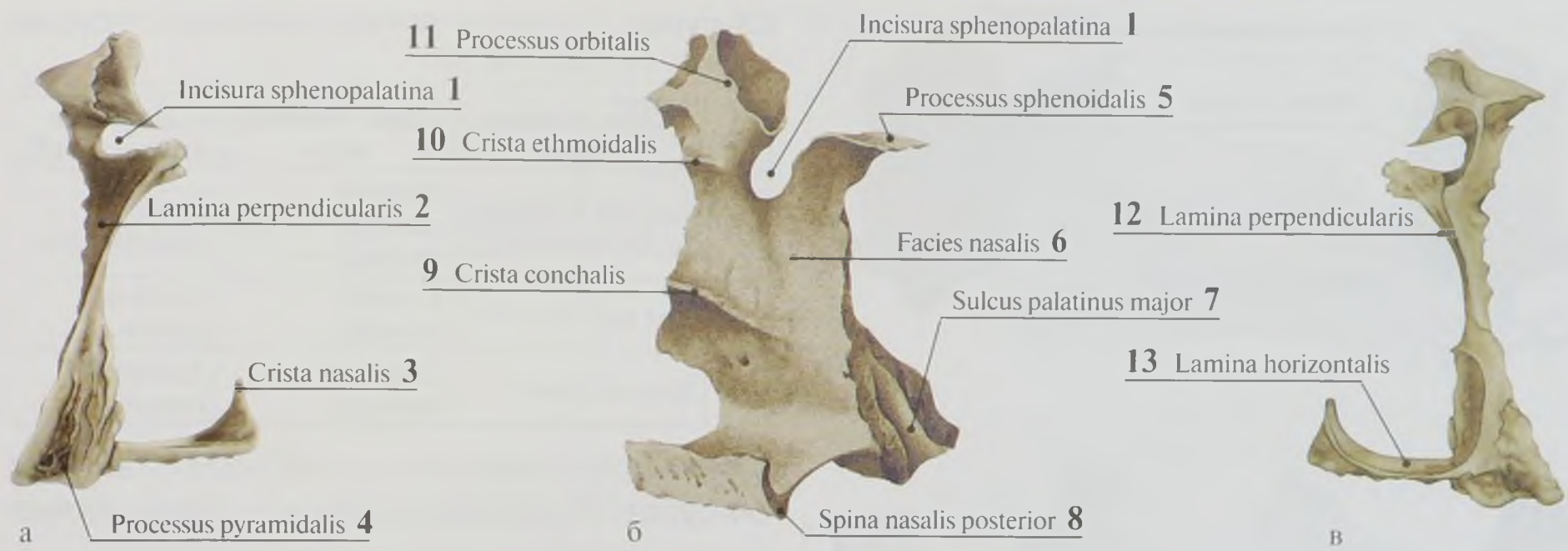

52-сурет. Оң жақ таңдай сүйек: а — алдыңғы көрінісі; б — мұрындық беті; в — артқы көрінісі

№	Қазақ тіліндегі атауы	Русский	Английский
1	Сына-таңдайлық тілік	Клиновидно-небная вырезка	Sphenopalatine notch
2	Перпендикулярлы табақша	Перпендикулярная пластинка	Perpendicular plate
3	Мұрын қыркасы	Носовой гребень	Nasal crest
4	Пирамидалды өсінді	Пирамидальный отросток	Pyramidal process
5	Сына тәрізді өсінді	Клиновидный отросток	Sphenoidal process
6	Мұрындық беті	Носовая поверхность	Nasal surface
7	Маңдайдың үлкен жүлгесі	Большая небная борозда	Greater palatine groove
8	Мұрынның артқы қылқаны	Задняя носовая ость	Posterior nasal spine
9	Қалқандық қырка	Раковинный гребень	Conchal crest
10	Торлы қырка	Решетчатый гребень	Ethmoidal crest
11	Көз ұялық өсінді	Глазничный отросток	Orbital process
12	Перпендикулярлы табақша	Перпендикулярная пластинка	Perpendicular plate
13	Горизонталды табақша	Горизонтальная пластинка	Horizontal plate

palatinus major) бар. Ол жоғарғы жақ сүйектің сәйкес жүлгелері мен сына тәрізді сүйектің қанаттық өсіндісімен таңдайдың үлкен өзегін құрайды.

Перпендикулярлы табақша жоғарыдан екі өсіндіге бөлінеді. Алдыңғы көз ұялық өсінді (*processus orbitalis*) көз ұяның төменгі қабырғасының ең артқы аумағын құрап, торлы сүйек ұяшықтарының бөлігін жабады және артқы сына тәрізді өсінді (*processus sphenoidalis*) сына тәрізді сүйек денесі мен желбезектің қанатына жиналады. Екі өсінді бір-бірінен сына-таңдайлық тілікпен (*incisura sphenopalatina*) бөлінген, ол сына тәрізді сүйектің жанасатын денесімен бірге, мұрын қуысына баратын қан тамырлар мен жүйкелер өтетін сына-таңдайлық тесікті түзеді.

Көз сүйегі (*os lacrimale*) (53-сурет) — бет сүйектерінің ішіндегі ең ұсақ сүйек. Ол көз ұяның медиалды қабырғасының алдыңғы бөлігінде, жоғарғы жақ сүйектің маңдайлық өсіндісі мен торлы сүйектің көз ұялық табақшасының арасында орналасқан. Көз жасы сүйек торлы сүйектің алдыңғы ұяшықтарының латералды қабырғасын құрайды. Оның латералды қабырғасында вертикалды орналасқан көз жасы сүйегінің артқы қыркасы (*crista lacrimalis posterior*) бар, оның алдында көз жасының жүлгесі (*sulcus lacrimalis*) жатады. Аталмыш жүлге жоғарғы жақ сүйектің маңдайлық өсіндісіндегі аттас тілікпен бірге көз жасы қабының шұңқырын түзеді.

Мұрын сүйек (*os nasale*) (54-сурет) — мұрын арқашығы бөлігі мен түбірін құрайтын жұп сүйек. Сырткы бетінде мұрындық тесік

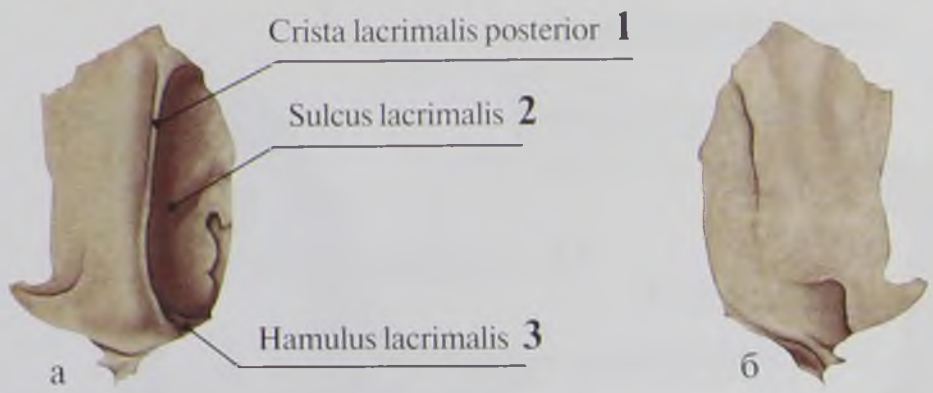

53-сурет. Оң жақ көз жасы сүйек: а — сыртқы көрініс; б — ішкі көрініс

№	Қазақ тіліндегі атауы	Орыс тіліндегі атауы	Ағылшын тіліндегі атауы
1	Көз жас сүйектің арткы қыркасы	Задний слезный гребень	Posterior lacrimal crest
2	Көз жас жүлгесі	Слезная борозда	Lacrimal groove
3	Көз жас ілмегі	Слезный крючок	Lacrimal hamulus

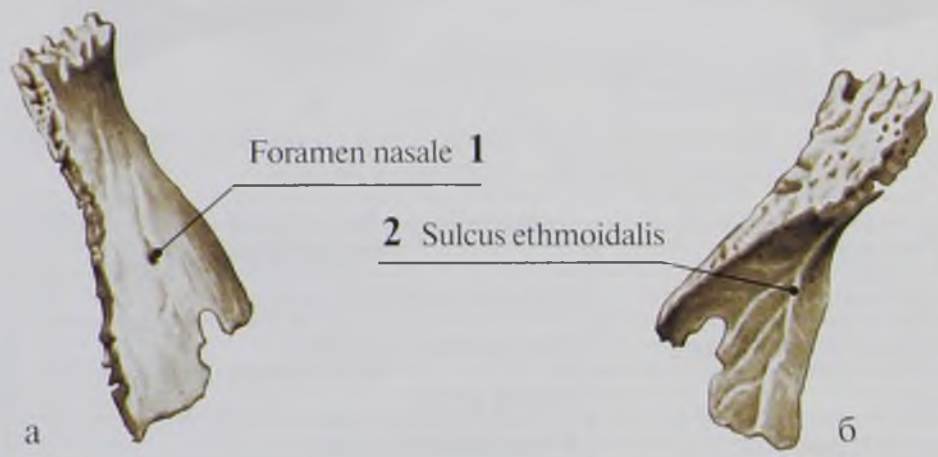

54-сурет. Оң жақ мұрын сүйек: а — сыртқы көрінісі; б — ішкі көрінісі

№	Қазақ тіліндегі атауы	Орыс тіліндегі атауы	Ағылшын тіліндегі атауы
1	Мұрын тесігі	Носовое отверстие	Foramen of the nose
2	Торлы жүлге	Решетчатая борозда	Ethmoidal groove

(*foramen nasale*), ішкі бетінде торлы жүлге (*sulcus ethmoidalis*) орналасады. Мұрын сүйектерінің пішіні индивидке қарай өзгермелі.

Желбезек (*vomer*) (55-сурет) — мұрынның сүйекті қалқасының арткы-төменгі бөлігін құрайтын тақ сүйек. Екі нәзік сүйекті табақшадан тұрады, олар төменнен бірігіп кетеді, ал жоғарыдан екіге айырылып, желбезек қанатын (*alae vomeris*) түзеді. Желбезек қанаттары таңдай сүйектің сына тәрізді өсіндісіне және сына тәрізді сүйектің қанаттық өсінділері негізіне жанасып, сына тәрізді құстұмсықты қаусырып жатады. Желбезектің төменгі жиегі жоғарғы жақ сүйектің мұрындық қыркасымен және таңдай сүйекпен, алдыңғы жиегі торлы сүйектің перпендикулярлы табақшасымен жоғарыдан және мұрын қолқасының шеміршекті бөлігінен төменнен байланысады. Желбезектің арткы бос жиегі хоаналарды бөледі.

Мұрынның төменгі кеуілжірі (*coneha nasalis inferior*) (56-сурет) — жінішке, жұп сүйек. Оның қысыңқы латералды және бұдырлы медиалды беттері бар кеуілжірдің жоғарғы жиегі тік, алдынан және артынан жоғарғы жақ сүйектің торлы қыркасымен және таңдай сүйекке бекіп, жоғарғы жақ сүйектік саңылау арқылы лактырылады.

Тіл асты сүйек (*os hyoideum*) (57-сурет) IV мойын омыртқасының жоғарғы жиегінде орналасатын тақ сүйек. Дамуы бойынша бет сүйектеріне ұқсас болғандықтан, бет сүйектері бөлімінде қарастырылады. Оның денесі (*corpus*) және екі жұп өсіндісі — үлкен және кіші мүйізі (*cornu majus et minus*) бар. Тіл асты сүйекке тіл, мойын және жұтқыншақтың кейбір бұлшықеттері бекиді.

Бас сүйек тұтас

Бас сүйектің милық және бет бөліктері сүйектерінің бірігуінен жаңа анатомиялық құрылымдар пайда болады. Сол себептен тұтас бас сүйекті әр түрлі позицияда қарастырады.

Жоғарыдан (*norma superior*) — күмбез немесе бас сүйек төбесі; төменнен (*norma inferior*) — бас сүйек негізі; алдынан (*norma facialis*) — бет сүйектері; артынан (*norma occipitalis*) ми сауытының шүйделік бөлігі және бүйірінен (*norma lateralis*) — ұңғылдар (шұңқырлар) қатары. Ми сауытының негізгі құрылымдарына күмбез, сырткы негізі, ішкі негізі; бет сүйектерінің құрылымдарына көз ұя,

55-сурет. Желбезек. Оң жақ көрінісі

№	Қазақ тіліндегі атауы	Орыс тіліндегі атауы	Ағылшын тіліндегі атауы
1	Желбезек қанаты	Крыло сошника	Ala of vomer

56-сурет. Мұрынның сол жақ төменгі қалқаны. Ішкі көрінісі

57-сурет. Тіл асты сүйек. Сыртқы көрінісі

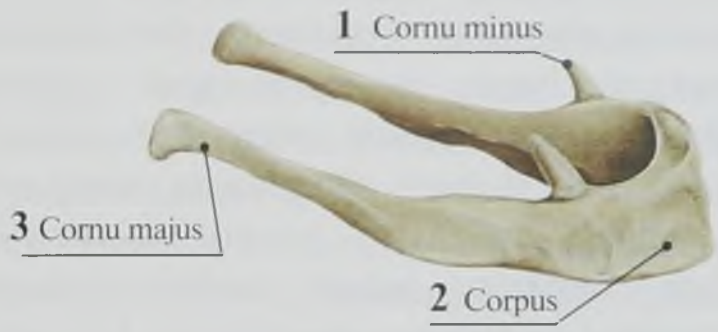

№	Қазақ тіліндегі атауы	Орыс тіліндегі атауы	Ағылшын тіліндегі атауы
1	Кіші мүйізі	Малый рог	Lesser horn
2	Денесі	Тело нижней челюсти	Body of mandible
3	Үлкен мүйізі	Большой рог	Greater horn

мұрын қуысы, ауыз қуысы, самай шұңқыры, самай асты шұңқыры және қанат — таңдай шұңқыры жатады.

Ми сауыты

Ми сауытында күмбезі және негізі бар, олардың артындағы шартты шекараға шүйденің сыртқы көтеріңкісі (*protuberantia occipitalis externa*), жоғарғы желкелік сызық (*linea nuchalis superior*), еміздік тәрізді өсінді (*processus mastoideus*), сыртқы есту тесігінің жоғарғы жиегі (*porus acusticus externus*), самай сүйектің бет сүйектік өсіндісі (*processus zygomaticus*), сына тәрізді сүйектің үлкен қанатының самай асты қырқасы (*crista infratemporalis*), сына тәрізді сүйектің үлкен қанатының бет сүйекпен қосылысы, маңдай сүйектің бет сүйектік өсіндісі (*processus zygomaticus*), көз ұя үсті жиек (*margo supraorbitalis*), маңдай — мұрындық жік (*sutura frontonasalis*) жатады.

Ми сауыты күмбезі (*calvaria*) — маңдай сүйектің қабыршақтық бөлігімен, сына тәрізді сүйектің үлкен қанатының самайлық бетімен, төбе сүйектерімен және самай, шүйде сүйектерінің қабыршақтық бөліктерімен түзілген. Аталмыш сүйектер бір-бірімен әр түрлі пішінді жіктердің көмегімен байланысады. Маңдай және төбе сүйектерінің арасында фронталды орналаскан тәждік жік (*sutura coronalis*), ал төбе және шүйде сүйектерінің арасында грекше «лямбда» әрпіне ұқсаған ламбдовидті жік (*sutura lambdoidea*) бар. Төбе сүйектерінің ортасында сагитталды жік (*sutura sagitalis*) түзіледі. Сагитталды жіктің оң және сол жағы жұқ қабыршақты жік (*sutura squamosa*) жатады, ал төменнен сына тәрізді сүйектің үлкен қанатымен, самай сүйектің қабыршақты

бөлігімен және емізік тәрізді өсіндісімен, ал жоғарыдан мандай сүйектің қабыршақтық бөлігімен және төбе сүйектерінің қабыршақтық жиектерімен түзілген жұп жік.

Бас сүйек күмбезінің сыртқы және ішкі беттері бар. Бас сүйек күмбезінің сыртқы беті тегіс, кейбір жерінде үш бөлікке: ортаңғы (тақ) және екі бүйір (жұп) бөлетін бұдырлы сызықтары бар (58-сурет). Олардың арасындағы шекараға мандай сүйектің бет сүйектік өсіндісінен басталатын самайлық сызық (*linea temporalis*) және оның төбе сүйектеріндегі жалғасы – самайдың төменгі сызығы (*linea temporalis superior*) жатады.

Бас сүйек күмбезінің бүйір бөлімі біртіндеп самай шұңқырына (*fossa temporalis*) өтеді, ал бас сүйек негізінен сына тәрізді сүйектің үлкен қанатындағы самай асты қыркамен бөлінген. Самай шұңқыры латералды жағынан бет сүйектік доғамен, алдынан – бет сүйектің самайлық бетімен, жоғарғы жақ сүйектің бет сүйектік өсіндісімен және бет сүйектің мандайлық өсіндісімен, медиалды жағынан – сына тәрізді сүйектің үлкен қанатының самайлық бетімен және самай сүйектің қабыршақтық бөлігімен шектелген. Бас сүйек күмбезінің бүйір бөлімі және самай шұңқыры самай бұлшықетімен толтырылған. Сонымен қатар бас сүйек төбесінің анатомиялық құрылымдарына алдынан — мандайлық бұдырларын (*tubera frontalia*), қас үсті доғаларды (*arcus superciliares*), кеңсірік үстін (*glabella*), ал бүйірінен — төбелік бұдырларын (*tubera parietalia*) жатқызады.

Төбесінің ішкі беті қысыңқы, оның ортаңғы сызығы бойымен жоғарғы сагитталды қойнаудың жүлгесі (*sulcus sinus sagittalis superior*) өтеді, ол алдынан мандайлық қыркамен (*crista frontalis*) аяқталады (59-сурет). Төбесінің бүйір бөлімдерінде артериялық жүлгелер (*ulci urteriosi*) жақсы айқындалған сагитталды жіктің бойымен громулация шұңқыршалары (*foveolae granullares*) және саусақтық батыңқылар (*impressiones digitatae*) мен милық төмпешіктер (*juga cerebrolia*) көрінеді. Бас сүйектің ішкі беті негізі мен төбесінің арасында айқын шекара жоқ. Тек артында көлденең қойнаудың жүлгесінен (*sulcus sinus transversus*) және шүйденің ішкі көтерінкімен (*protuberantia occipitalis interna*) шектеледі.

Бас сүйек негізі. Бас сүйектің ішкі және сыртқы негіздері бар.

Бас сүйектің сыртқы негізі (*basis cranii externa*) алдынан бет сүйектерімен жабылған (60-сурет). Сыртқы негізінің бос бөлігін сына тәрізді сүйек (денесінің бөлігі, үлкен қанаттары, қанаттық өсінділері), жұп самай сүйек (пирамида, емізіктік және дабылдық бөліктері, қабыршақтық бөліктің төменгі бөлімі) және шүйде сүйек (базилярлы, латералды бөліктері, сонымен қабыршақтық бөлігі) құрайды.

Сыртқы негізі тесіктер, өсінділер және жүлгелердің болуына байланысты рельефі тегіс емес. Бассүйек негізіндегі кейбір тесіктер сүйектерге тесіледі, басқалары жеке сүйектерімен, олардың қосылыстары арасында түзіледі. Бас сүйектің сыртқы негізінің артқы бөлімінің ортасында үлкен тесік (*foramen magnum*) орналасады, оның бүйірінде шүйделік айдаршық (*condyli occipitales*) бар. Әрбір айдаршықтың астында айдаршықтық шұңқыр (*fossa condylaris*) және тұрақсыз айдаршықтық өзек (*canalis condylaris*) бар. Айдаршық негізінде тіл асты жүйке өзегі (*canalis nervi hypoglossi*) өтеді. Үлкен тесіктің артқы жиегінен жоғары қабыршақтық бөліктің бойымен шүйденің сыртқы қырқасы (*crista occipitales externa*) көтеріледі. Қырқаның оң және сол жағына төменгі, жоғарғы желкелік сызықтар (*lineae nuchales inferior et superior*) кетеді. Үлкен тесіктің алдында шүйде сүйектің базилярлық бөлік жатады, оның ортасында жұтқыншақтық төмпешік (*tuberculum pharyngeum*) бар. Оның алдында сына тәрізді сүйек денесі мен қанаттық өсінділері орналасып, мұрын қуысының хоаналарын бүйірлерінен шектейді.

Шүйде сүйектің базилярлы және латералды, оң және сол жағынан самай сүйектің пирамидасы орналасады. Пирамиданың төменгі бетінде ұйқы өзегінің сыртқы тесігі (*apertura externa canalis carotici*), мойындырық шұңқыр (*fossa jugularis*), біз тәрізді өсінді (*processus styloideus*) біз тәрізді және емізік тәрізді

өсінділер арасында біз-емізік тәрізді тесік (*foramen stylomastoideum*) орналасқан.

Самай сүйектің пирамидасына сыртқы есту тесігі мен өтісін шектейтін дабылдық бөлік жанасады. Артынан самай сүйектің дабылдық бөлігі мен және емізік тәрізді өсінділер арасында орналасатын дабыл-емізіктік саңылау (*fissura tympanomastoidea*) бар. Емізік тәрізді өсінді негізінде емізіктіктік тілік (*incisura mastoidea*), шүйде артериясының жүлгесі (*sulcus arteriae occipitales*) және тұрақсыз емізіктік тесік (*foramen mastoideum*) бар.

Самай сүйектің дабылдық және қабыршақтық бөліктерінің арасында тасты — қабыршақтық саңылау (*fissura petrosqamosa*) бар. Ол дабылдық бөліктің фрагментімен дабыл-қабыршақтық (*fissura tympanosqamosa*) және тасты-дабылдық саңылауларға (*fissura petrotympanica*) бөлінеді. Самай сүйектің қабыршақтық бөлігіндегі бет сүйектік өсінді негізінде төменгі жақ сүйектік шұңқыр (*fossa mandibularis*) және оның алдында буындық төмпешік (*tuberculum articulare*) орналасады.

Самай сүйектің қабыршақтық бөлігі мен пирамиданың арасында сына тәрізді сүйектің үлкен қанаты жатады. Үлкен қанат арқылы қылқанды тесік (*foramen spinosum*), одан медиалды және алдында сопақша тесік (*foramen ovale*) жатады. Қанаттық өсіндінің табақшалары арасында қанаттық шұңқыр (*fossa pterygoidea*) жатады. Қанатты өсінді негізінде қанаттық өзек (*canalis pterygoideus*) ашылады.

Самай сүйектің пирамидасы ұшының сына тәрізді сүйек денесімен және шүйде сүйектің базилярлық бөлігімен байланысқан жерінде жиектері тісшеленген тесік — жыртық тесік (*foramen lacerum*) түзіледі. Жыртық тесік аймағына ұйқы өзегінің ішкі апертурасы, бұлшықеттүтік және қанаттық өзектер ашылады.

Самай сүйек пирамидасының мойындырық тілігі мен шүйде сүйектің мойындырық тілігі арасында мойындырық тесік (*foramen jugulare*) түзіледі, ол арқылы бас сүйектен ішкі мойындырық тамыры, тіл-жұтқыншақ (IX жұп), кезбе (X жұп) және қосымша (XI жұп) жүйкелер шығады.

Самай сүйек пирамидасы шүйде сүйектен тасты — шүйделік саңылау мен (*fissura petrooccipitales*), ал сына тәрізді сүйектің үлкен қанатынан сына-тастық саңылауымен (*fissura sphenopetrosa*) бөлінген.

Бас сүйектің ішкі негізі (*basis cranii interna*) мидың базалды бетінің рельефіне сәйкес келеді (61-сурет). Бас сүйектің алдыңғы, ортаңғы және арткы шұңқырларын ажыратады.

Бас сүйектің алдыңғы шұңқыры (*fossa cranii anterior*) артынан бас сүйектің ортаңғы шұңқырынан сына тәрізді сүйектің кіші қанатының арткы жиегімен алдыңғы еңкейген өсіндімен және ер тоқым төмпешігімен (*tuberculum sellae*) шектелген. Алдыңғы шұңқырда ми сыңарының маңдайлық үлесі орналасады. Шұңқыр жақсы айқындалған саусақтық батыңқылары және милық төмпешіктері бар маңдай сүйектің көз ұя бөліктерімен, торлы сүйектің тесіктелген табақшаның тесіктері арқылы мұрын қуысымен байланысады. Тесіктелген табақшаның ортасында әтеш қырқасы (*crista galli*), оның алдында сокыр тесік (*foramen cecum*) және маңдайлық қырқа (*crista frontalis*) орналасқан. Бас сүйектің алдыңғы шұңқыры көру өзегі арқылы көз ұямен байланысады. Көру өзектерінің тесіктері қиылысатын жүлге (*sulcus prehiasmatis*) арқылы байланысады.

Бас сүйектің ортаңғы шұңқыры (*fossa cranii media*) бас сүйектің арткы шұңқырынан самай сүйек пирамидасының жоғары жиегімен және түрік ер тоқымының арқашығымен бөлінген. Бас сүйектің ортаңғы шұңқырында түрік ертоқымына сәйкес келетін тақ орталық және оң және сол жақ латералды бөліктерін ажыратады. Орталық бөлігінде гипофиз шұңқыры (*fossa hypophisialis*) орналасқан. Сына тәрізді сүйек денесінің латералды бетінде ұйқы жүлгесі (*sulcus caroticus*), ал самай сүйек пирамидасының ұшында жыртық тесік (*foramen lacerum*) жақсы көрінген. Жыртық тесік арқылы ішкі ұйқы артериясы, үлкен және кіші тастық жүйкелер, терең тасты жүйкелер өтеді.

Сына сүйектің үлкен және кіші қанаттарының арасында көз ұяның жоғары саңылауы (*fissura orbitalis superior*) орналасады. Ол

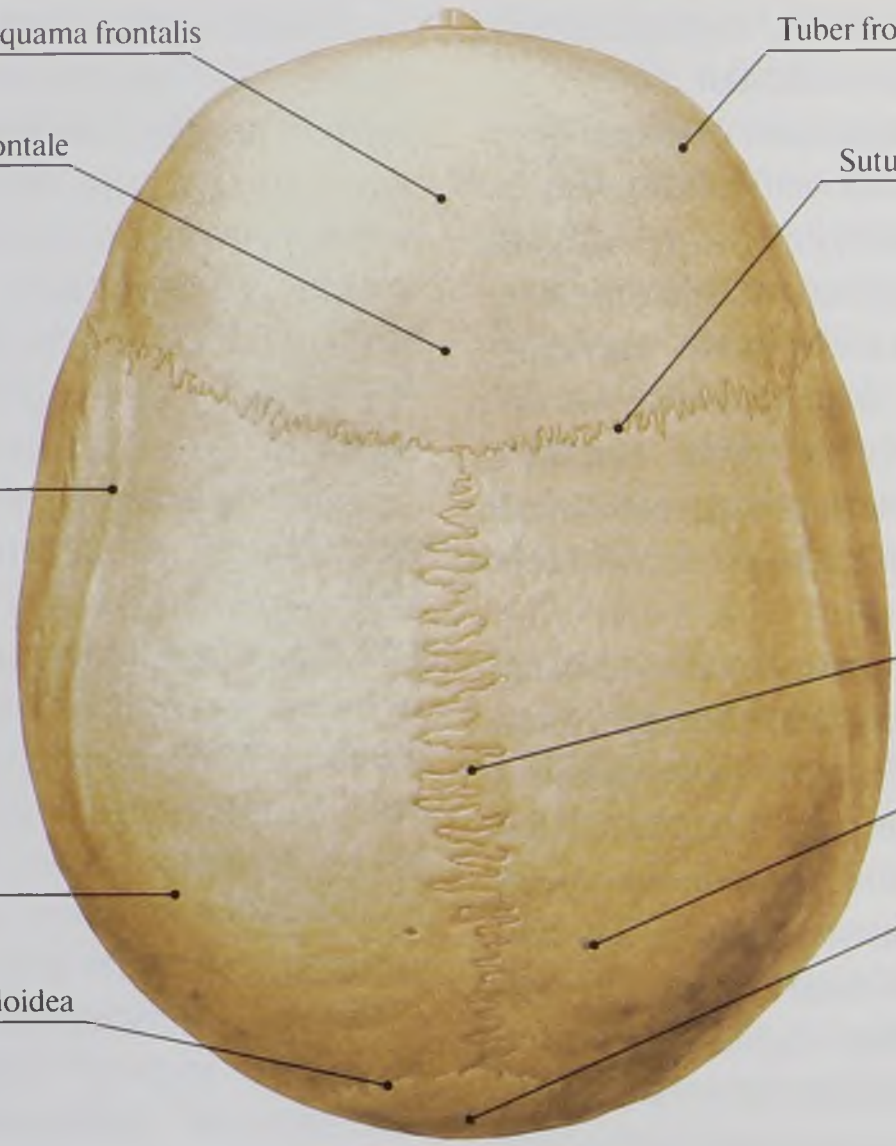

58-сурет. Бас сүйек күмбезінің сыртқы беті

№	Қазақ тіліндегі атауы	Орыс тіліндегі атауы	Ағылшын тіліндегі атауы
1	Маңдай төмпесі	Лобный бугор	Frontal tuber
2	Тәждік жік	Венечный шов	Coronal suture
3	Сагитталды жік	Сагиттальный шов	Sagittal suture
4	Төбелік тесік	Теменное отверстие	Parietal foramen
5	Шүйде қабыршағы	Затылочная чешуя	Squamous part of occipital bone
6	Ламбда тәрізді жік	Ламбдовидный шов	Lambdoid suture
7	Төбе сүйек	Теменная кость	Parietal bone
8	Жоғарғы самайлық сызық	Верхняя височная линия	Superior temporal line
9	Маңдай сүйек	Лобная кость	Frontal bone
10	Маңдай қабыршағы	Лобная чешуя	Squamous part

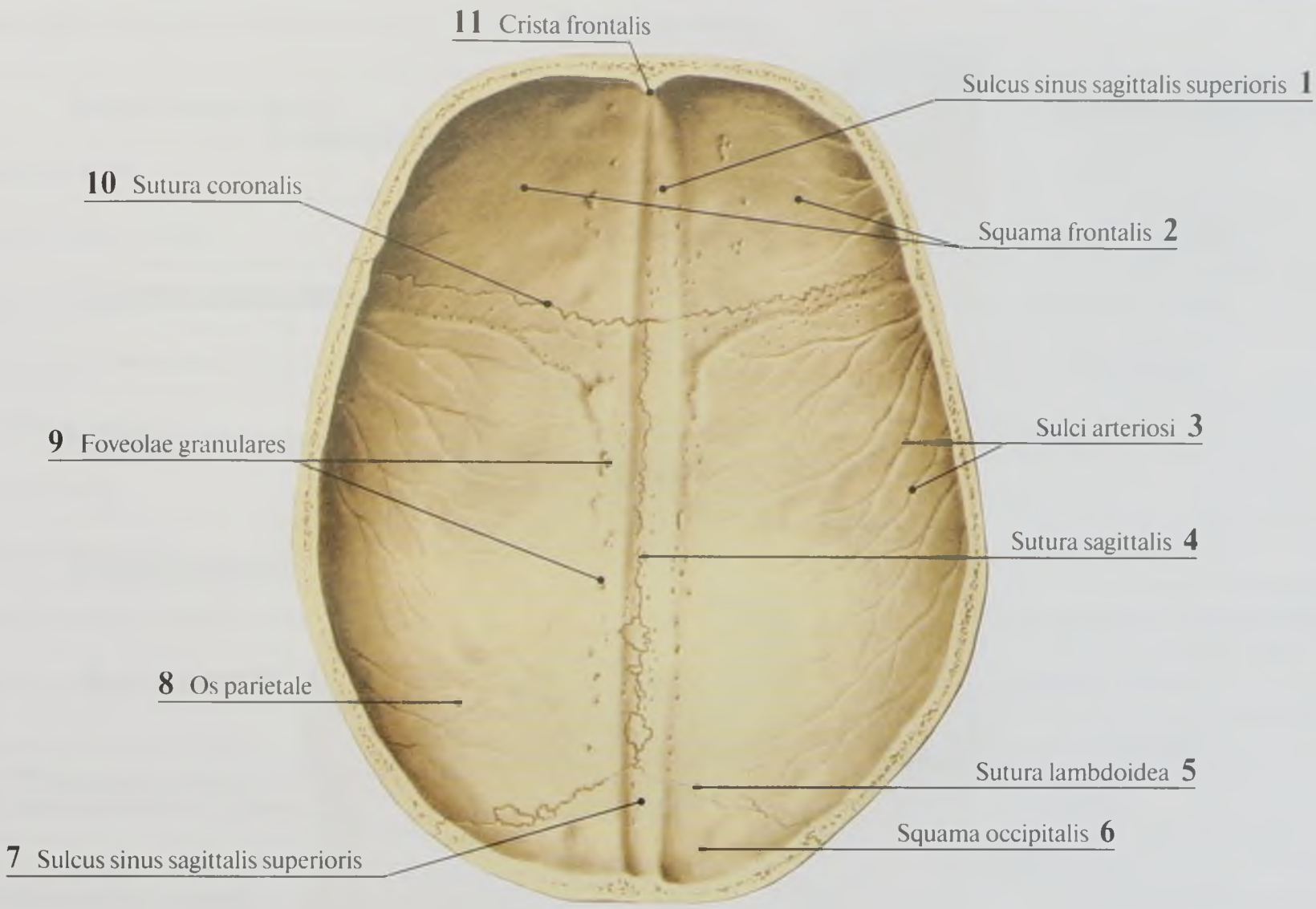

59-сурет. Бас сүйек күмбезінің ішкі беті

№	Қазақ тіліндегі атауы	Орыс тіліндегі атауы	Ағылшын тіліндегі атауы
1	Жоғарғы сагитталды қойнау жүлгесі	Борозда верхнего сагиттального синуса	Groove for superior sagittal sinus
2	Маңдай қабыршағы	Лобная чешуя	Squamous part
3	Артериялық жүлге	Артериальные борозды	Grooves for arteries
4	Сагитталды жік	Сагиттальный шов	Sagittal suture
5	Ламбда тәрізді жік	Ламбдовидный шов	Lambdoid suture
6	Шүйде қабыршағы	Затылочная чешуя	Squamous part of occipital bone
7	Жоғарғы сагитталды қойнау жүлгесі	Борозда верхнего сагиттального синуса	Groove for superior sagittal sinus
8	Төбе сүйек	Теменная кость	Parietal bone
9	Грануляциялық шұңқыршалар	Ямочки грануляций	Granular foveolae
10	Тәждік жік	Венечный шов	Coronal suture
11	Маңдайлық қырқа	Лобный гребень	Frontal crest

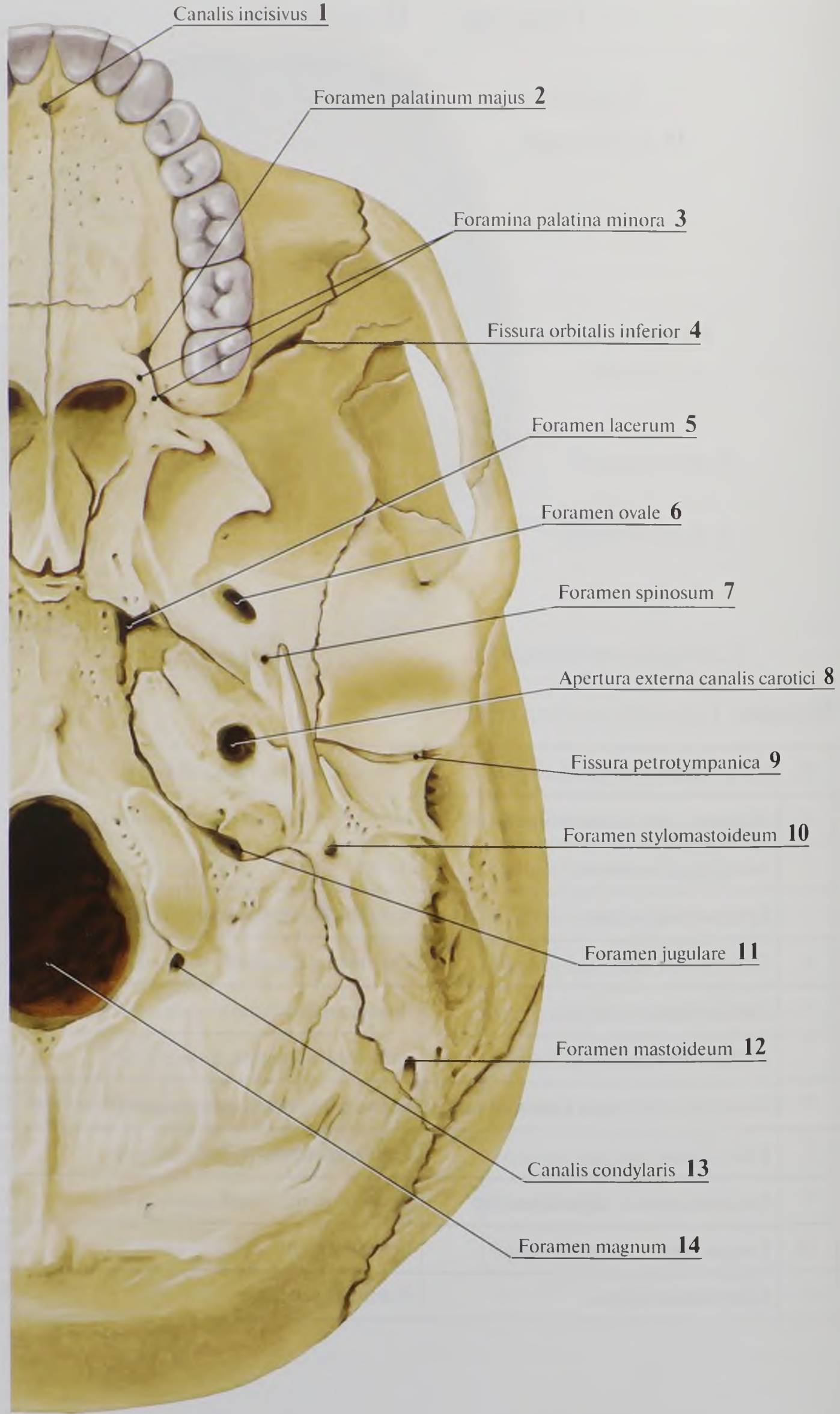
Canalis incisivus 1
Foramen palatinum majus 2
Foramina palatina minora 3
Fissura orbitalis inferior 4
Foramen lacerum 5
Foramen ovale 6
Foramen spinosum 7
Apertura externa canalis carotici 8
Fissura petrotympanica 9
Foramen stylomastoideum 10
Foramen jugulare 11
Foramen mastoideum 12
Canalis condylaris 13
Foramen magnum 14

60-сурет. Бас сүйектің сыртқы негізі

№	Қазақ тіліндегі атауы	Орыс тіліндегі атауы	Ағылшын тіліндегі атауы
1	Иттістік өзек	Резцовый канал	Incisive canals
2	Үлкен таңдай тесігі	Большое небное отверстие	Greater palatine foramen
3	Кіші таңдайлық тесікшелер	Малые небные отверстия	Lesser palatine foramina
4	Көз ұяның жоғарғы саңылауы	Верхняя глазничная щель	Superior orbital fissure
5	Жыртық тесік	Рваное отверстие	Foramen lacerum
6	Сопақ тесік	Овальное отверстие	Foramen ovale
7	Қылканды тесік	Остистое отверстие	Foramen spinosum
8	Ұйқы өзегінің сырткы апертурасы	Наружная апертура сонного канала	External opening of carotid canal
9	Тасты-дабыл саңылауы	Каменисто-барабанная щель	Petrotympanic fissure
10	Біз-емізік тәрізді тесік	Шилососцевидное отверстие	Stylo mastoid foramen
11	Мойындырықтық тесік	Яремное отверстие	Jugular foramen
12	Емізік тәрізді тесік	Сосцевидное отверстие	Mastoid foramen
13	Айдаршық өзегі	Мыщелковый канал	Condylar canal
14	Үлкен тесік	Большое отверстие	Foramen magnum

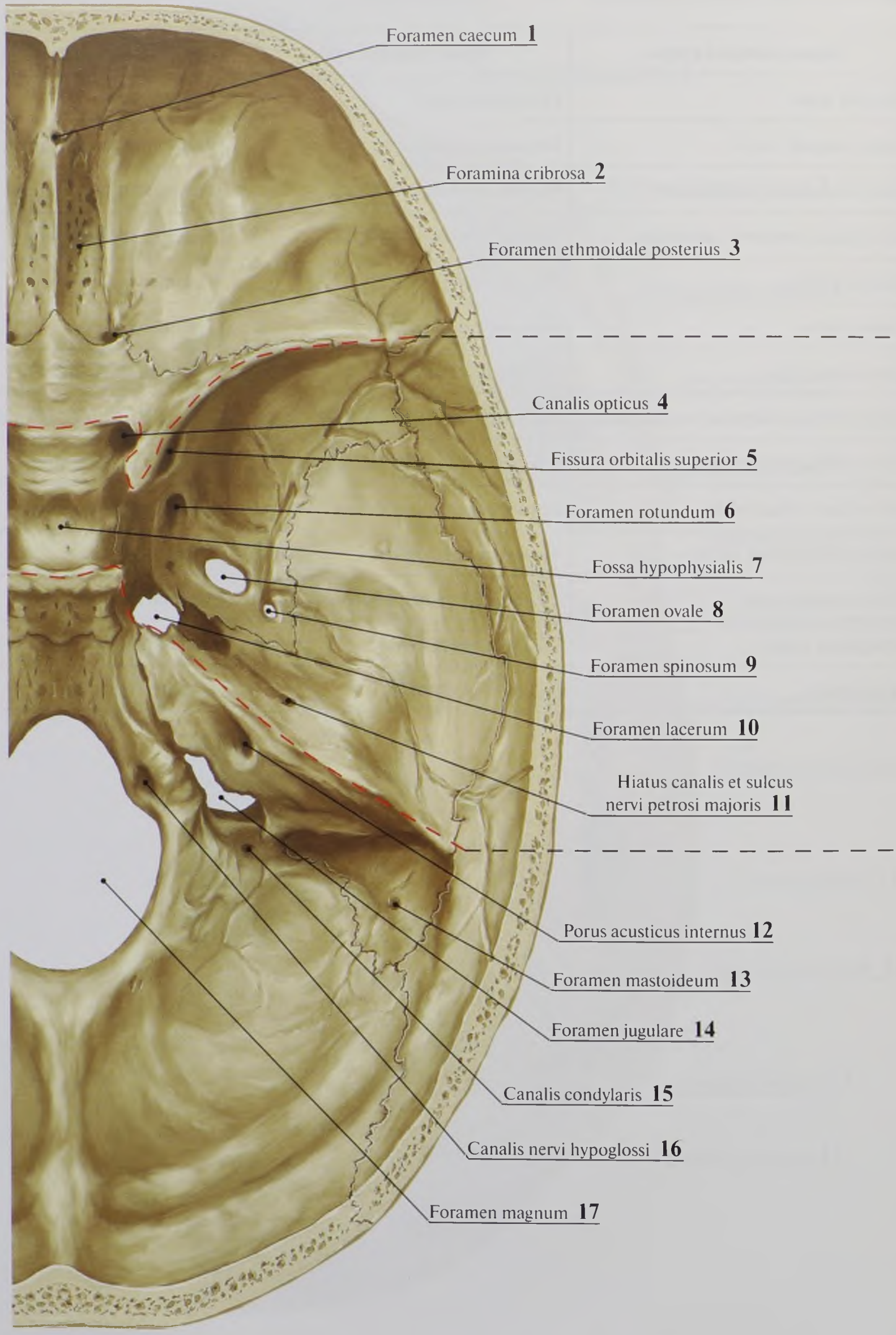
Foramen caecum 1
Foramina cribrosa 2
Foramen ethmoidale posterius 3
Canalis opticus 4
Fissura orbitalis superior 5
Foramen rotundum 6
Fossa hypophysialis 7
Foramen ovale 8
Foramen spinosum 9
Foramen lacerum 10
Hiatus canalis et sulcus nervi petrosi majoris 11
Porus acusticus internus 12
Foramen mastoideum 13
Foramen jugulare 14
Canalis condylaris 15
Canalis nervi hypoglossi 16
Foramen magnum 17

61-сурет. Бас сүйектің ішкі негізі

№	Қазақ тіліндегі атауы	Орыс тіліндегі атауы	Ағылшын тіліндегі атауы
1	Сокыр тесік	Слепое отверстие	Foramen caecum
2	Тесіктелген табакша	Решетчатые отверстия	Cribriform foramina
3	Торлы сүйектін алдыңғы тесігі	Заднее решетчатое отверстие	Posterior ethmoidal foramen
4	Көру өзегі	Зрительный канал	Optic canal
5	Көз ұяның жоғарғы саңылауы	Верхняя глазничная щель	Superior orbital fissure
6	Дөңгелек тесік	Круглое отверстие	Foramen rotundum
7	Гипофиз шұңкыры	Гипофизарная ямка	Hypophysial fossa
8	Сопак тесік	Овальное отверстие	Foramen ovale
9	Қылканды тесік	Остистое отверстие	Foramen spinosum
10	Жыртық тесік	Рваное отверстие	Foramen lacerum
11	Үлкен тасты жүйке жүлгесі және өзек саңылауы	Расщелина канала большого каменистого нерва; Борозда большого каменистого нерва	Hiatus of canal for greater petrosal nerve; Groove for greater petrosal nerve
12	Ішкі есту тесігі	Внутреннее слуховое отверстие	Internal acoustic opening
13	Емізік тәрізді тесік	Сосцевидное отверстие	Mastoid foramen
14	Мойындырыктык тесік	Яремное отверстие	Jugular foramen
15	Айдаршык өзегі	Мыщелковый канал	Condylar canal
16	Тіл асты жүйке өзегі	Канал подъязычного нерва	Hypoglossal canal
17	Үлкен тесік	Большое отверстие	Foramen magnum

аркылы көз ұяға қан тамырлар мен жүйкелер барады. Көз ұяның жоғарғы саңылауының артында жоғарғы жақ сүйек жүйкесі (үшкіл жүйке тармағы) өтетін дөңгелек тесік (*foramen rotundum*) жатады. Тесіктің маңында орналасатын сопақша тесік (*foramen ovale*) арқылы төменгі жақ сүйек жүйкесі (үшкіл жүйке тармағы) өтеді. Сына тәрізді сүйектің үлкен қанатының артқы жиегінде қылқанды тесік (*foramen spinosum*) арқылы бас сүйекке ортаңғы менингеалды артерия кіреді. Бас сүйектің ортаңғы шұңқыры дөңгелек тесік арқылы байланысады.

Бас сүйектің ортаңғы шұңқырын сопақ және қылқанды тесіктер бас сүйектің сыртқы негізіндегі самай асты шұңқырымен байланыстырады. Самай сүйек пирамидасының алдыңғы бетінде үшкіл жүйке батыңқысы, оның латералды және артқы жағында үлкен және кіші тасты жүйкелер өзектерінің саңылаулары, доғалық көтерінкі және дабыл қуысының төбесі орналасады.

Бас сүйектің артқы шұңқыры (*fossa cranii posterior*) шұңқылардың ішіндегі ең тереңі. Оның негізін шүйде сүйек құрайды. Сонымен қатар бас сүйектің артқы шұңқырының құрамына самай сүйектерінің емізік тәрізді өсінділері және пирамиданың артқы беті, сына тәрізді сүйек денесінің артқы бөлігі, төбе сүйектерінің емізіктік бұрышы кіреді.

Шұңқырлардың ортасында үлкен тесік, оның алдында ылди (*clivus*) орналасқан. Ылдида сопақша ми мен көпір жатады. Үлкен тесіктің артқы жиегінен айқыш тәрізді көтерінкіге (*eminentia cruciformis*) шүйденің ішкі қырқасы (*crista occipitalis interna*) көтеріледі. Айқыш тәрізді көтерінкіден оң және сол жаққа кететін көлденең қойнаудың жүлгесі (*sulcus sinus transvresi*) сигма тәрізді қойнаудың жүлгесіне (*sulcus sinus sigmoidei*) жалғасады.

Сигма тәрізді қойнау жүлгесі төбе сүйектерінің емізіктік бұрышы мен самай сүйектің емізіктік бөлігінің ішкі бетінде орналасады. Сигма тәрізді қойнау жүлгесі шүйде сүйектің мойындырық тілігіне жетіп, мойындырық тесік аймағында аяқталады.

Мойындырық тесіктен медиалды тіл асты жүйке өзегінің (*canalis жүйке hygoglossi*) тесігі орналасады. Ол арқылы аттас жүйке (XII жұп) өтеді. Бас сүйектің артқы шұңқырына пирамиданың артқы бетіндегі ішкі есту өзегіне апаратын ішкі есту тесігі (porusacusticusinternus) ашылады. Оның түбінен бет жүйкесі өзегі (VII жұп бет жүйкесі) басталады. Кіреберіс – ұлу жүйкесі (VIII жұп) ішкі есту тесігінен бассүйектің артқы шұңқырына шығады.

Бас сүйектің бет бөлімі

Бас сүйектің бет бөлігінің алдыңғы (*norma facialis*) көрінісінде көз ұяның, мұрын және ауыз қуыстарының қабырғаларын және қатынастарын, ал бүйір көрінісінде (*norma lateralis*) қанат-таңдай және самай асты шұңқырлары қарастырылады.

Көз ұя (*orbita*) — төрт жақты пирамида пішінді жұп қуыс, негізімен алға, ал ұшымен артқа және медиалды бағытталған (62-сурет). Пирамиданың негізі көз ұяға кіреберіспен (*aditus orbitalis*) көрсетілген. Көз ұя ұшында көру өзегі (*canalis opticus*) өтеді.

Көз ұяда көз алмасы, оның бұлшықеттері, көз жасы безі және көру ағзасының қосалқы аппараттары орналасқан. Көз ұяға кіреберіс жоғарыдан — маңдай сүйектің көз ұя үсті жиегімен; төменнен — жоғары жақ сүйектің көз ұя асты жиекпен және бет сүйекпен; медиалды — жоғарғы жақ сүйектің маңдайлық өсіндісімен және маңдай сүйектің мұрындық бөлігімен; латералды — бет сүйекпен және маңдай сүйектің бет сүйектік өсіндісімен шектелген. Көз ұяның жоғарғы, латералды, медиалды, төменгі қабырғалары бар.

Жоғарғы қабырғасы тегіс, сәл қысыңқы, горизонталды жатады. Ол маңдай сүйектің көз ұялық бөлігімен және артынан сына тәрізді сүйектің кіші қанатымен түзілген. Жоғарғы қабырғасының латералды бөлімінде көз жасы бездің шұңқыры (*fossa glandula lacrimalis*) бар. Жоғарғы қабырғаның медиалды жиегіндегі маңдайлық тіліктің маңында шығыршықтық шұңқыр (*fovea trochlearis*), оның қасында кішкене көлемді шығыршықтық қылқан (*spina trochlearis*) жатады. Оған көз алмасының

жоғары қиғаш бұлшықеті бекиді. Көз ұя үсті жиегінде көз ұя үсті тілік (*incisura supraorbitales*) бар, ол кейде қан тамырлар мен жүйкелер өтетін аттас тесікке ашылады.

Медиалды қабырғасы сагитталды орналасқан (63-сурет). Оның түзілуіне алдан артқа қарай жоғарғы жақ сүйектің маңдайлық өсіндісі, көз жасы сүйек, торлы сүйектің көз ұялық табақшасы, сына тәрізді сүйек денесі (арттан) және маңдай сүйектің көз ұялық бөлігінің ең медиалды аумағы (жоғарыдан) қатысады. Бұл қабырғаның алдыңғы бөлімінде көз жасы қаптың шұңқыры (*fossa sacci lacrimalis*) бар, ол алдыңғы және арткы көз жасы қырқалармен шектелген. Шұңқыр төменнен мұрын қуысының төменгі өтісіне ашылатын мұрын-көз жасы өзегіне (*canalis nasolacrimalis*) ұласады.

Өзектің қабырғалары жоғары жақ сүйектің көз жасы жүлгесімен, көз жасы сүйек пен мұрынның төменгі кеуілжірінің көз жасы өсіндісімен түзілген. Торлы сүйектің көз ұя табақшасымен және маңдай сүйектің арасындағы жікте екі торлы тесіктер — торлы сүйектің алдыңғы тесігі (*foramen ethmoidale anterius*) және торлы сүйектің артқы тесігі (*foramen ethmoidale posterius*) орналасқан. Аталмыш тесіктер арқылы қан тамырлар мен жүйкелер көз ұядан шығып, торлы сүйектің лабиринтіндегі ұяшықтарға барады.

Төменгі қабырғасы — жоғары жақ сүйектің көз ұялық бетімен түзілген. Оның артынан таңдай сүйектің көз ұялық өсіндісі, алдында бет сүйек жалғасады. Көз ұяның төменгі қабырғасында көз ұя асты өзегіне (*canalis infraorbitalis*) жалғасатын көз ұя асты жүлгесі өтеді. Өзек жоғарғы жақсүйектің алдыңғы бетіне көз ұя асты тесікпен (*foramen infraorbitale*) ашылады.

Латералды қабырғасы (64-сурет) сына тәрізді сүйектің үлкен қанатының көз ұялық бетімен, бет сүйектің маңдайлық өсіндісімен, маңдайлық сүйектің бет сүйектік өсіндісімен түзілген. Көз ұяның латералды қабырғасы қиғаш орналасып, көз ұяның жоғарғы және төменгі қабырғаларынан саңылаулар арқылы бөлінген. Латералды қабырғасының төменгіге өткен жерінде көз ұяның төменгі саңылауы (*fissura orbitalis inferior*) орналасқан. Ол жоғарғы жақ сүйек денесінің көз ұялық бетінің арткы жиегімен және бір жағынан маңдай сүйектің көз ұялық өсіндісімен, басқа жағынан сына тәрізді сүйектің үлкен қанатының көз ұялық бетімен шектелген. Көз ұя саңылау арқылы самай асты және қанат-таңдай шұңқырымен байланысады.

Көз ұяның латералды және жоғарғы қабырғаларының арасында көз ұяның жоғарғы саңылауы (*fissura orbitalis superior*) орналасқан. Көз ұяның латералды қабырғасында бет сүйек-көз ұялық тесік (*foramen zygomaticoorbitale*) орналасып өзекке апарады. Өзек бет сүйектің беттік бетіне бет сүйек-беттік тесікпен және самайлық бетіне бетсүйек-самайлық тесікпен ашылады.

Мұрынның сүйектік қуысы (*cavitas nasalis ossea*) бас сүйектің бет-бөлігінің орталық орнын алып, барлық жағынан қуыстармен шектелген: жоғарыдан — бас сүйек қуысымен (бас сүйектің алдыңғы шұңқыры), төменнен — ауыз қуысымен, бүйірлерінен — көз ұясымен және жоғарғы жақ сүйек қойнауымен (65-сурет). Қуыс мұрынның сүйектік қолқасымен (*septum nasi osseum*) сагитталды жазықтықта орналасқан екі жартыға бөлінеді.

Алмұрт тәрізді апертура (*apertura piriformis*) — мұрынның сүйектік қуысының алдыңғы тесігі жоғарғы жақ сүйектің мұрындық тілігімен және мұрын сүйектерінің төменгі жиектерімен шектелген. Орталық сызықтың төменгі жағынан алға мұрынның алдыңғы қалқаны (*spina nasalis anterior*) кетеді.

Мұрынның сүйектік қуысы артынан жұтқыншақтың мұрындық бөлігімен жұп тесік — оң және сол жақ хоаналар (*ehoanae*) арқылы байланысады. Хоана латералды жағынан қанаттық өсіндісінің медиалды табақшасымен, медиалды — желбезекпен, жоғарыдан — сына тәрізді сүйек денесімен, төменнен — таңдай сүйектің горизонталды табақшасымен шектелген.

Мұрынның сүйектік қуысының жоғарғы, төменгі және екі бүйір қабырғалары, сонымен қатар қолқасы бар.

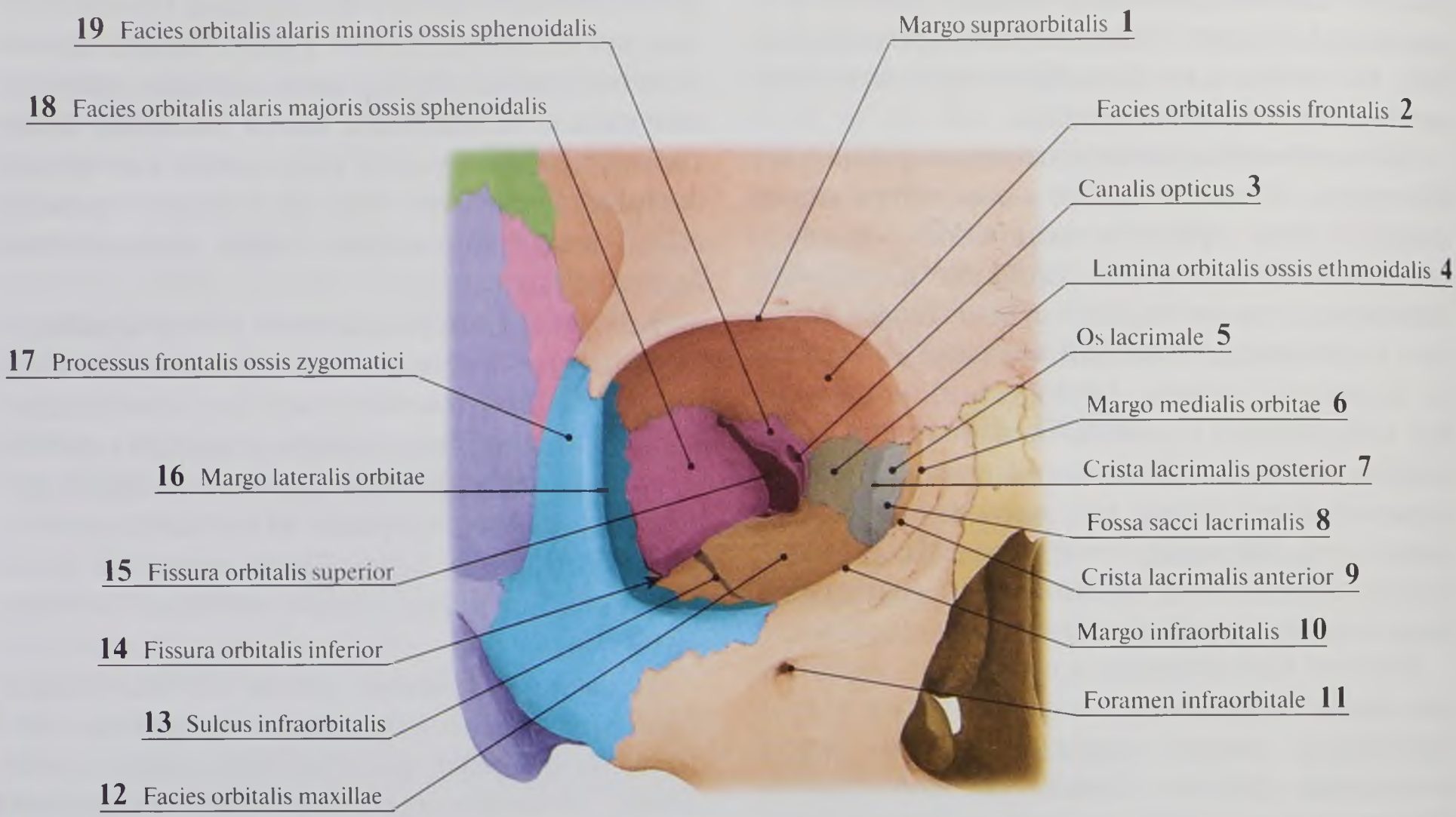

62-сурет. Көз ұя. Алдыңғы көрінісі

№	Қазақ тіліндегі атауы	Орыс тіліндегі атауы	Ағылшын тіліндегі атауы
1	Көз ұя үсті жиек	Надглазничный край	Supra-orbital margin
2	Маңдай сүйектің милық беті	Глазничная поверхность лобной кости	Orbital surface of frontal bone
3	Көру өзегі	Зрительный канал	Optic canal
4	Торлы сүйектің көз ұялық табақшасы	Глазничная пластинка решетчатой кости	Orbital plate of ethmoid bone
5	Көз жасы сүйек	Слезная кость	Lacrimal bone
6	Көз ұяның медиалды жиегі	Медиальный край глазницы	Medial margin of orbit
7	Торлы сүйектің арткы қыркасы	Задний слезный гребень	Posterior lacrimal crest
8	Көз жасы қабы шұңқыры	Ямка слезного мешка	Fossa for lacrimal sac
9	Торлы сүйектің алдыңғы қыркасы	Передний слезный гребень	Anterior lacrimal crest
10	Көз ұя асты жиек	Подглазничный край	Infra-orbital margin
11	Көз ұя асты тесік	Подглазничное отверстие	Infra-orbital foramen
12	Жоғарғы жақ сүйектің көз ұялық беті	Глазничная поверхность верхней челюсти	Orbital surface of maxilla
13	Көз ұя асты жүлгесі	Подглазничная борозда	Infra-orbital groove
14	Көз ұяның төменгі саңылауы	Нижняя глазничная щель	Inferior orbital fissure
15	Көз ұяның жоғарғы саңылауы	Верхняя глазничная щель	Superior orbital fissure
16	Көз ұяның латералды жиегі	Латеральный край глазницы	Lateral border
17	Бет сүйектің маңдайлық өсіндісі	Лобный отросток скуорврой кости	Frontal process of zygomatic bone
18	Сына тәрізді сүйектің үлкен канатының көз ұялық беті	Глазничная поверхность большого крыла клиновидной кости	Orbital surface of greater wing of sphenoid bone
19	Сына тәрізді сүйектің кіші канатының көз ұялық беті	Глазничная поверхность малого крыла клиновидной кости	Orbital surface of lesser wing of sphenoid bone

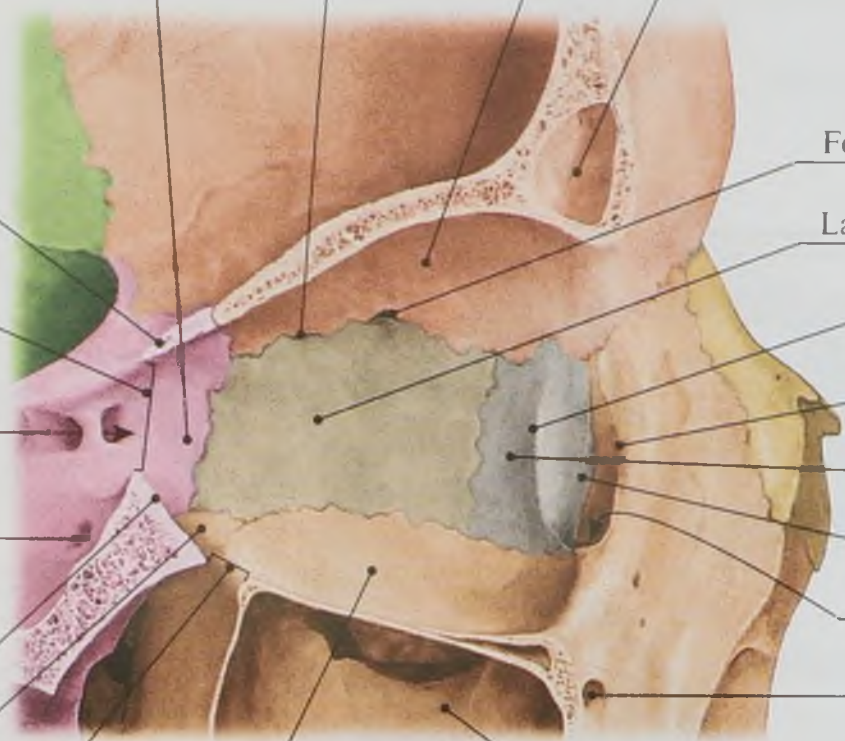

63-сурет. Көз ұясы. Медиалды қабырғасы

№	Қазақ тіліндегі атауы	Орыс тіліндегі атауы	Ағылшын тіліндегі атауы
1	Маңдай сүйектің көз ұялық беті	Глазничная поверхность лобной кости	Orbital surface of frontal bone
2	Маңдай сүйек жүлгесі	Лобная пазуха	Frontal sinus
3	Торлы сүйектің алдыңғы тесігі	Переднее решетчатое отверстие	Anterior ethmoidal foramen
4	Торлы сүйектің көз ұялық табақшасы	Глазничная пластинка решетчатой кости	Orbital plate of ethmoid bone
5	Торлы сүйектің артқы қырқасы	Задний слезный гребень	Posterior lacrimal crest
6	Торлы сүйектің алдыңғы қырқасы	Передний слезный гребень	Anterior lacrimal crest
7	Көз жасы сүйек	Слезная кость	Lacrimal bone
8	Көз жасы қабы шұңқыры	Ямка слезного мешка	Fossa for lacrimal sac
9	Мұрын-көз жасы өзегі	Носо-слезный канал	Nasolacrimal canal
10	Көз ұя асты өзегі	Подглазничный канал	Infra-orbital canal
11	Жоғарғы жақ сүйек қойнауы	Верхнечелюстная пазуха	Maxillary sinus
12	Жоғарғы жақ сүйектің көз ұялық беті	Глазничная поверхность тела верхней челюсти	Orbital surface of maxilla
13	Көз ұяның жоғарғы саңылауы	Верхняя глазничная щель	Superior orbital fissure
14	Таңдай сүйектің көз ұялық өсіндісі	Глазничный отросток небной кости	Orbital process of palatine bone
15	Сына тәрізді сүйектің үлкен канатының көз ұялық беті	Глазничный отросток небной кости	Orbital process of palatine bone
16	Дөңгелек тесік	Круглое отверстие	Foramen rotundum
17	Көру өзегі	Зрительный канал	Optic canal
18	Көз ұяның жоғарғы саңылауы	Верхняя глазничная щель	Superior orbital fissure
19	Сына тәрізді сүйектің кіші канаты	Малое крыло клиновидной кости	Lesser wing of sphenoid bone
20	Сына тәрізді сүйек денесі	Тело клиновидной кости	Body of sphenoid bone
21	Торлы сүйектің артқы тесігі	Заднее решетчатое отверстие	Posterior ethmoidal foramen

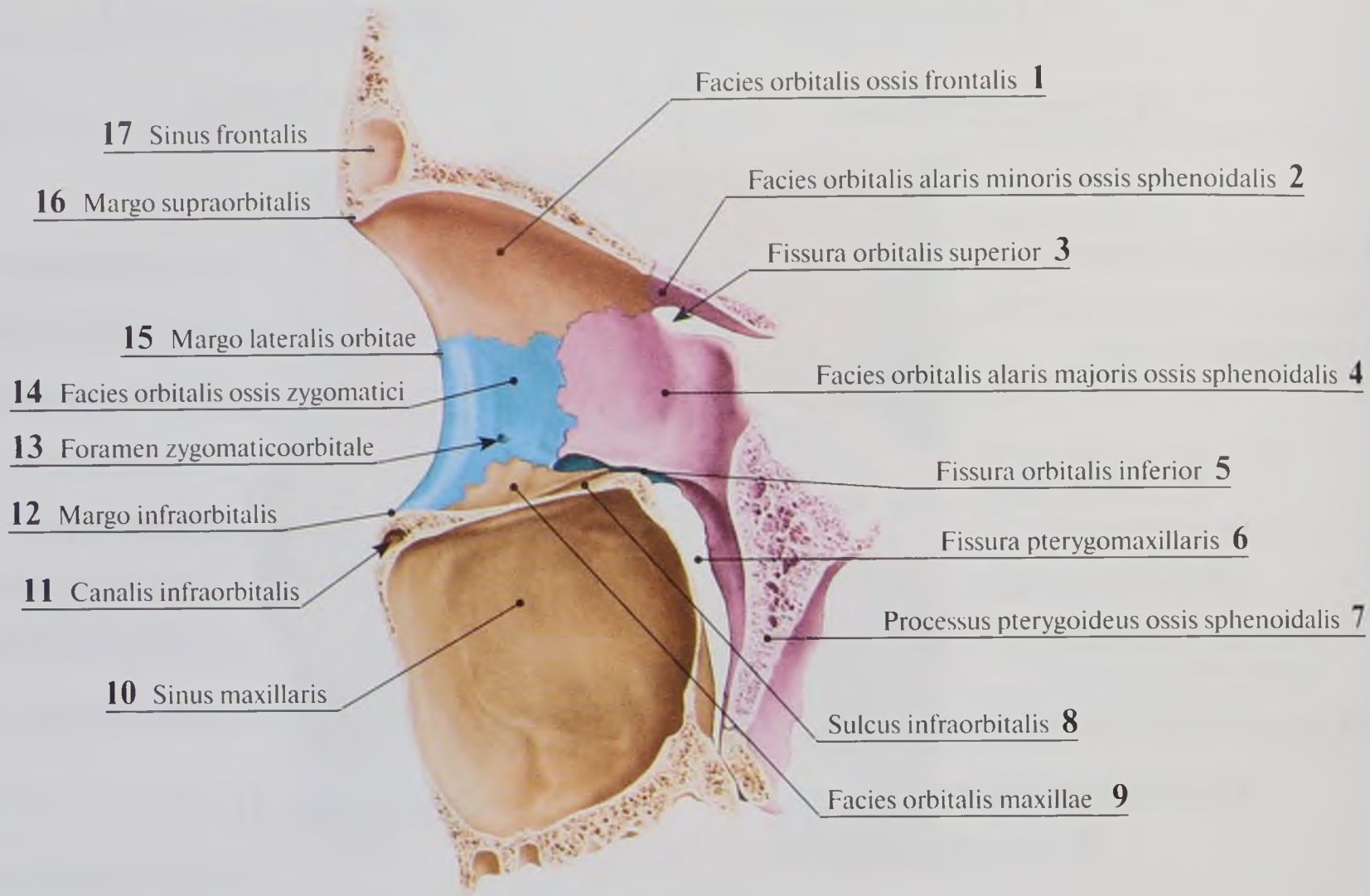

64-сурет. Көз ұясы. Латералды қабырғасы

№	Қазақ тіліндегі атауы	Орыс тіліндегі атауы	Ағылшын тіліндегі атауы
1	Маңдай сүйектің көз ұялық беті	Глазничная поверхность лобной кости	Orbital surface of maxilla
2	Сына тәрізді сүйектің кіші қанатының көз ұялық беті	Глазничная поверхность малого крыла клиновидной кости	Orbital surface of lesser wing of sphenoid bone
3	Көз ұяның жоғарғы саңылауы	Верхняя глазничная щель	Superior orbital fissure
4	Сына тәрізді сүйектің үлкен қанатының көз ұялық беті	Глазничная поверхность большого крыла клиновидной кости	Orbital surface of greater wing of sphenoid bone
5	Көз ұяның төменгі саңылауы	Нижняя глазничная щель	Inferior orbital fissure
6	Қанат-жоғарғы жақ сүйектік саңылау	Крыловидно-верхнечелюстная щель	Pterygomaxillary fissure
7	Сына тәрізді сүйектің қанаттық өсіндісі	Крыловидный отросток клиновидной кости	Pterygoid process of sphenoid bone
8	Көз ұя асты жүлге	Подглазничная борозда	Infra-orbital groove
9	Жоғарғы жақ сүйектің көз ұялық беті	Глазничная поверхность тела верхней челюсти	Orbital surface of maxilla
10	Жоғарғы жақ сүйек қойнауы	Верхнечелюстная пазуха	Maxillary sinus
11	Көз ұя асты өзек	Подглазничный канал	Infra-orbital canal
12	Көз ұя асты жиек	Подглазничный край	Infra-orbital margin
13	Бет сүйек-көз ұялық тесік	Скулоглазничное отверстие	Zygomatico-orbital foramen
14	Бет сүйектің көз ұялық беті	Глазничная поверхность скуловой кости	Orbital surface of zygomatic bone
15	Көз ұяның латералды жиегі	Латеральный край глазницы	Lateral border of orbit
16	Көз ұя үсті жиек	Надглазничный край	Supra-orbital margin
17	Маңдай жүлгесі	Лобная пазуха	Frontal sinus

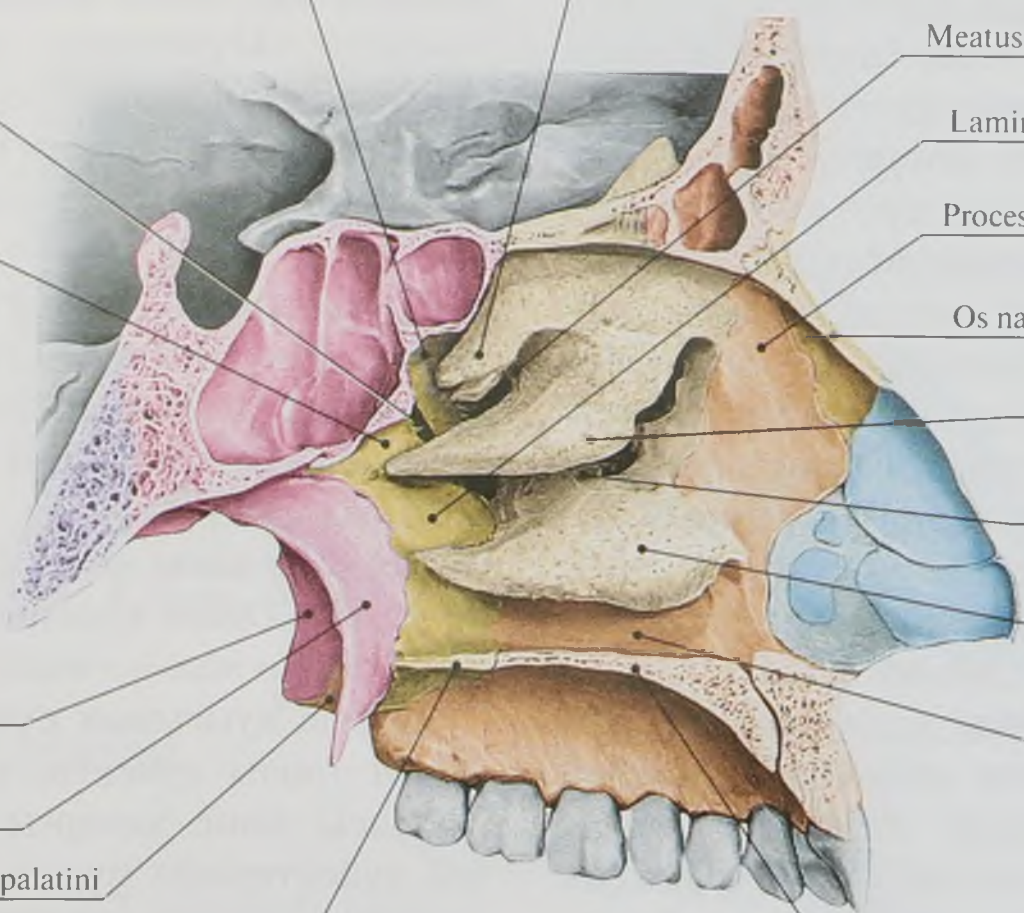

65-сурет. Мұрын қуысының сүйекті бөлігі. Латералды қабырғасы

№	Қазақ тіліндегі атауы	Орыс тіліндегі атауы	Ағылшын тіліндегі атауы
1	Мұрынның жоғарғы қалканы	Верхняя носовая раковина	Superior nasal concha
2	Мұрынның жоғарғы өтісі	Верхний носовой ход	Superior nasal meatus
3	Таңдай сүйектің перпендикулярлы табақшасы	Перпендикулярная пластинка небной кости	Perpendicular plate of palatine bone
4	Жоғарғы жақ сүйектің маңдайлық өсіндісі	Лобный отросток верхней челюсти	Frontal process of maxilla
5	Мұрын сүйегі	Носовая кость	Nasal bone
6	Мұрынның ортаңғы қалканы	Средняя носовая раковина	Middle nasal concha
7	Мұрынның ортаңғы өтісі	Средний носовой ход	Middle nasal meatus
8	Мұрынның төменгі қалканы	Нижняя носовая раковина	Inferior nasal concha
9	Мұрынның төменгі өтісі	Нижний носовой ход	Inferior nasal meatus
10	Жоғарғы жақ сүйектің таңдайлық өсіндісі	Небный отросток верхней челюсти	Palatine process of maxilla
11	Таңдай сүйектің горизонталды табақшасы	Горизонтальная пластинка небной кости	Horizontal plate of palatine bone
12	Таңдай сүйектің пирамидалды өсіндісі	Пирамидальный отросток небной кости	Pyramidal process of palatine bone
13	Сына тәрізді сүйектің қанаттық өсіндісінің медиалды табақшасы	Медиальная пластинка крыловидного отростка клиновидной кости	Medial lamina of pterygoid process of sphenoid bone
14	Сына тәрізді сүйектің қанаттық өсіндісінің латералды табақшасы	Латеральная пластинка крыловидного отростка клиновидной кости	Lateral lamina of pterygoid process of sphenoid bone
15	Таңдай сүйектің сына тәрізді өсіндісі	Клиновидный отросток небной кости	Sphenoidal process of palatine bone
16	Сына-таңдайлық тесік	Клиновидно-небное отверстие	Sphenopalatine foramen
17	Таңдай сүйектің көз ұялық өсіндісі	Глазничный отросток небной кости	Orbital process of palatine bone

Жоғарғы қабырғасын алдан-артқа қарай мұрын сүйектері, маңдай сүйектің мұрындық бөлігі, торлы сүйектің тесіктелген табақшасы және сына тәрізді сүйектің денесі құрайды.

Төменгі қабырғасын жоғарғы жақ сүйектерінің таңдайлық өсінділері және таңдай сүйектерінің горизанталды табақшасы құрайды. Аталған сүйектер орталық сызықтың бойында мұрындық қырканы (*crista nasalis*) түзеді. Мұрындық қырканың алдыңғы шетінде күректістік өзекке апаратын тесік орналасқан.

Латералды қабырғасының құрылысы — күрделі. Оның құрамына алты сүйек кіреді — жоғарғы жақ сүйек — денесінің мұрандық беті (*fasies nasalis*) және маңдайлық өсінді (*processus frontalis*); көз жасы сүйек (*os lacrimale*); торлы лабиринт (*labyrintus ethmoidalis*); таңдай сүйек: перпендикулярлы табақша (*lamina perpendicularis*); сына тәрізді сүйек: қанаттық өсіндісінің медиалды табақшасы (*lamina medialis processus pterygoidei*) және мұрынның төменгі кеуілжірі (*concha nasalis inferior*). Мұрын қуысының латералды қабырғасында мұрынның үш кеуілжірі орналасқан. Мұрынның жоғарғы кеуілжірі (*concha nasalis superior*) мен мұрынның ортаңғы кеуілжірі (*concha nasalis media*) торлы лабиринтке жатады; мұрынның төменгі кеуілжірі (*concha nasalis inferior*) жеке сүйек. Мұрын қуысының бүйір бөлімі кеуілжірлерімен мұрынның үш өтісіне: жоғарғы, ортаңғы және төменгі бөлінеді.

Мұрынның жоғарғы өтісі (*meatus nasi superior*) жоғарыдан мұрынның жоғарғы кеуілжірімен, ал төменнен мұрынның ортаңғы кеуілжірімен шектелген. Барлық өтістердің ең қысқасы, нашар дамыған, мұрын қуысының артқы бөлігінде орналасқан. Оған торлы сүйектің артқы ұяшықтары, ал оның шетінде сына тәрізді сүйек қойнауының апертурасы (*apertura sinus sphenoidalis*) ашылады.

Мұрынның ортаңғы өтісі (*meatus nasi medius*) мұрынның ортаңғы және төменгі кеуілжірлерінің арасында орналасқан. Ол мұрынның жоғарғы өтісінен ұзын және кең. Мұрынның ортаңғы өтісіне торлы сүйектің алдыңғы және ортаңғы ұяшықтары (*cellulae ethmoidales anteriores et medii*), маңдай қойнауының апертурасы (*apertura sinus frontalis*) және жоғарғы жақ сүйек қойнауы (*friatus maxillaris*) ашылады. Мұрынның ортаңғы кеуілжірінің артында орналасатын сына-таңдайлық тесік (*foramen sphenopalatinum*) мұрынның ортаңғы өтісін қанат-таңдай шұңқырымен байланыстырады.

Мұрынның төменгі өтісі (*meatus nasi inferior*) мұрынның төменгі кеуілжірі мен мұрын қуысының төменгі қабырғасындағы ең ұзын және кең кеңістік. Мұрынның төменгі өтісінің алдыңғы бөліміне көз ұясында басталатын мұрын-көз жасы өзегі (*canalis nasolacrimalis*) ашылады. Оның құрамында мұрын-көз жасы түтігі (*ductus nasolacrimalis*) бар.

Мұрын қуысының сүйектік (66-сурет) қалқасын торлы сүйектің перпендикулярлы табақшасы және жоғарғы жақ сүйек пен таңдай сүйектерінің мұрындық қыркасына (*crista nasalis*) және сына тәрізді сүйектің құстұмсығына (*costrum sphenoidale*) бекітілген желбезек құрайды. Медиалды жағынан мұрын қуысының қолқасымен және латералды жағынан мұрынның кеуілжірлері арасындағы сагитталды орналасқан жіңішке саңылау-мұрынның жоғарғы өтісін (*meatus nasi communis*) құрайды. Кеуілжірлердің артқы шеттері мен хоаналардың арасында мұрын-жұтқыншақтық өтіс (*meatus nasopharyngeus*) орналасқан.

Мұрын және ауыз қуыстарының алдыңғы бөлімдерін күректістік өзек (*canalis incisivus*) байланыстырады. Мұрынның жалпы өтісі торлы сүйектің тесіктелген табақшасындағы тесіктер арқылы бас сүйектің алдыңғы шұңқырымен байланыстырады.

Ауыз қуысының сүйектік негізі. Ауыз қуысының (*cavitas oris*) алдыңғы, бүйір және жоғарғы сүйектік қабырғалары бар. Оны алдынан және бүйірлерінен тістер, жоғарғы жақсүйектің ұяшықтық өсінділері, ұяшықтық доға және төменгі жақ сүйек денесі мен тармақтары шектейді. Жоғарғы қабырғасын сүйектік таңдай (*palatum osseum*) құрайды (67-сурет).

Сүйектік таңдай жоғарғы жақ сүйектің таңдайлық өсінділері және таңдай сүйектерінің горизонталды табақшасымен құралған. Сүйек-

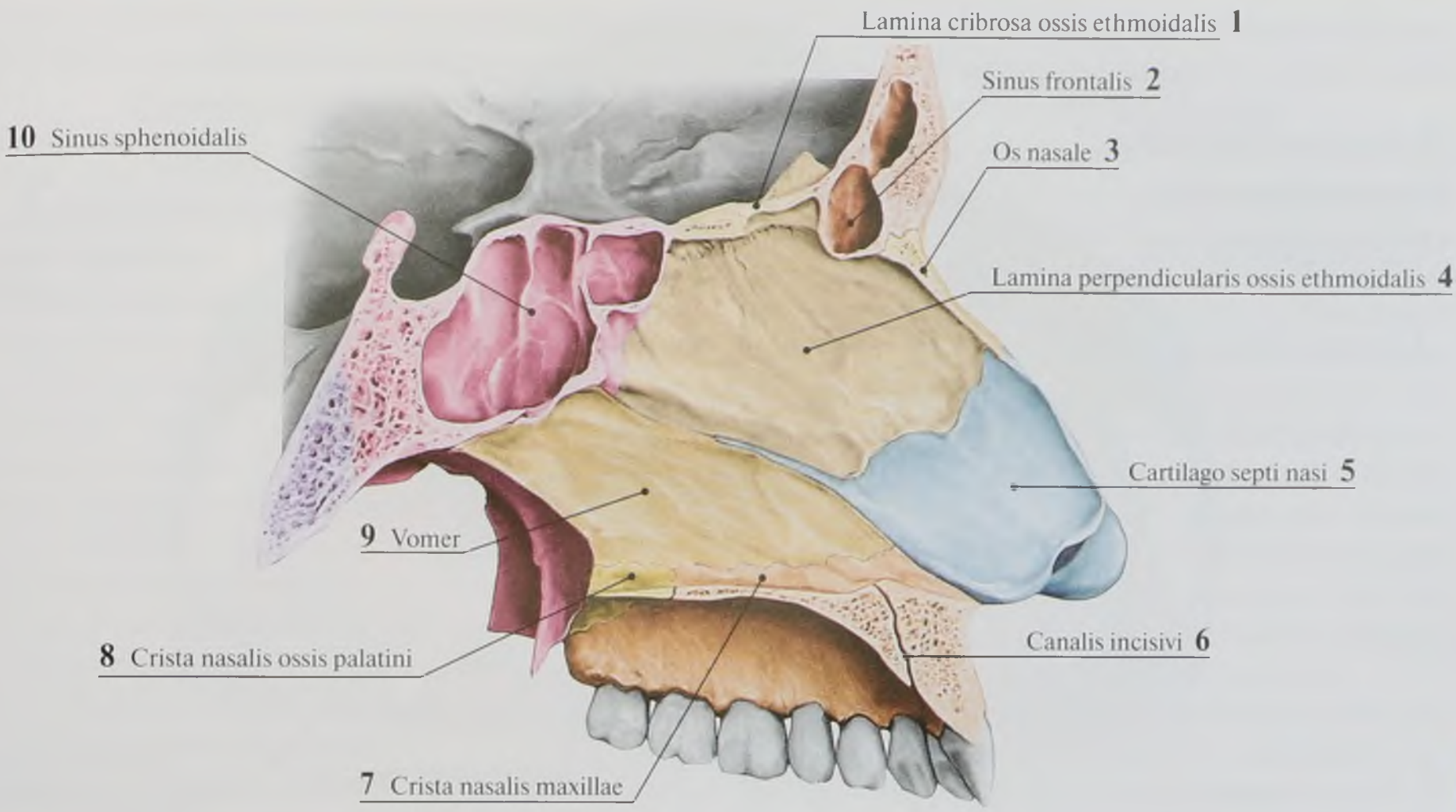

66-сурет. Мұрын қалқасы

№	Қазақ тіліндегі атауы	Орыс тіліндегі атауы	Ағылшын тіліндегі атауы
1	Торлы сүйектің тесіктелген табақшасы	Решетчатая пластинка решетчатой кости	Cribriform plate of ethmoid bone
2	Маңдай жүлгесі	Лобная пазуха	Frontal sinus
3	Мұрын сүйегі	Носовая кость	Nasal bone
4	Торлы сүйектің перпендикулярлы табақшасы	Перпендикулярная пластинка решетчатой кости	Perpendicular plate of ethmoid bone
5	Мұрын қалқасының шеміршегі	Хрящ перегородки носа	Septal nasal cartilage
6	Күректістік өзек	Резцовый канал	Incisive canals
7	Жоғарғы жақсүйектің мұрындық қырқасы	Носовой гребень верхней челюсти	Nasal crest of maxilla
8	Таңдай сүйектің мұрындық қырқасы	Носовой гребень небной кости	Nasal crest of palatine bone
9	Желбезек	Сошник	Vomer
10	Сына тәрізді сүйек қойнауы	Клиновидная пазуха	Sphenoidal sinus

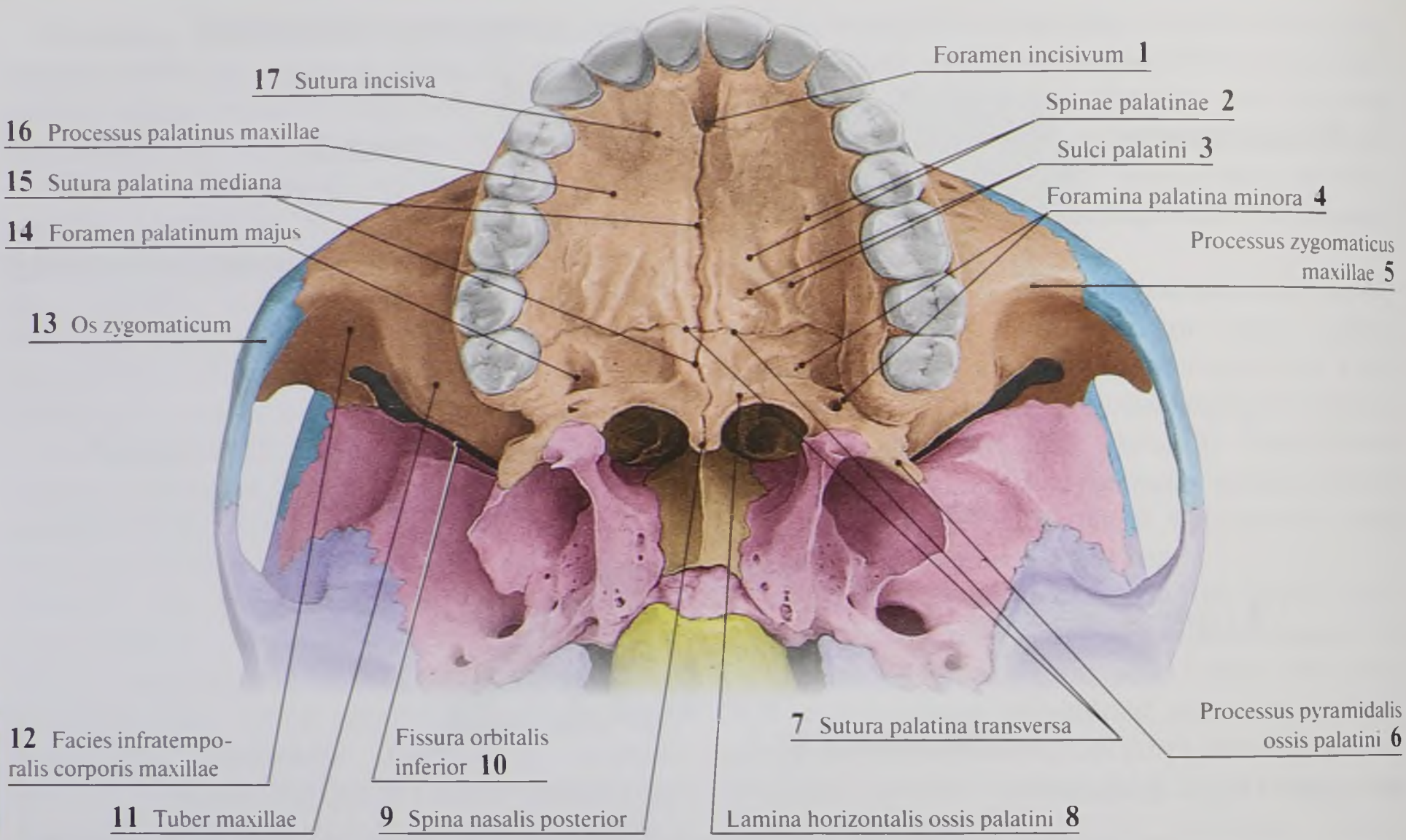

67-сурет. Сүйекті (қатты) таңдай. Төменгі көрініс

№	Қазақ тіліндегі атауы	Орыс тіліндегі атауы	Ағылшын тіліндегі атауы
1	Иттіс тесігі	Резцовые отверстия	Incisive foramina
2	Таңдай сүйек қылканы	Небные ости	Palatine spines
3	Таңдай сүйек жүлгесі	Небные борозды	Palatine grooves
4	Таңдай сүйектің кіші тесікшелері	Малые небные отверстия	Lesser palatine foramina
5	Жоғарғы жақ сүйектің бетсүйектік өсіндісі	Скуловой отросток верхней челюсти	Zygomatic process of maxilla
6	Таңдай сүйектің пирамидалды өсіндісі	Пирамидальный отросток небной кости	Pyramidal process of palatine bone
7	Таңдай сүйектің көлденең жігі	Поперечный небный шов	Transverse palatine suture
8	Таңдай сүйектің горизонталды табақшасы	Горизонтальная пластинка	Horizontal plate
9	Мұрынның арткы қылканы	Задняя носовая ость	Posterior nasal spine
10	Көз ұянын төменгі санылауы	Нижняя глазничная щель	Inferior orbital fissure
11	Жоғарғы жақ сүйек төмпесі	Бугор верхней челюсти	Maxillary tuberosity
12	Жоғарғы жақ сүйек денесінің самайасты беті	Подвисочная поверхность	Infratemporal surface
13	Бет сүйек	Скуловая кость	Zygomatic bone
14	Таңдай сүйектің үлкен тесігі	Большое небное отверстие	Greater palatine foramen
15	Таңдай сүйектің ортанғы жігі	Срединный небный шов	Median palatine suture
16	Жоғарғы жақ сүйектің таңдайлық өсіндісі	Небный отросток верхней челюсти	Palatine process of maxilla
17	Иттістік жік	Резцовый шов	Incisive suture

тік таңдай алдынан және бүйірлерінен жоғарғы жақ сүйектің ұяшықтық өсінділерімен шектелген.

Сүйектік таңдай жоғары иілген табақша түрінде, оның орталық сызығы бойымен таңдайдың орталық жігі (*sutura palatina mediana*) өтеді. Жоғарғы жақсүйектің таңдайлық өсінділері мен таңдай сүйектің горизонталды табақшасының арасында таңдайдың көлденең жігі (*sutura palatini transversa*) орналасқан.

Орталық жіктің алдыңғы шетінде күректістік өзектің (*canalis incisivus*) тақ тесік жатады. Таңдай сүйектің горизонталды табақшасының, артқы жиегінің бүйірінде таңдайдың үлкен тесігі (*foramen palatinum majus*) және таңдайдың 2–3-кіші тесіктері (*foramina palatina minura*) орналасады. Ауыз қуысы таңдайдың үлкен өзегі (*canalis palatines majus*) арқылы қанат-таңдай шұңқырымен байланысады.

Самай шұңқыры. Самай шұңқыры (*fossa temporalis*) бас сүйектің бүйір бетінде орналасады (68-сурет). Бас сүйектің бүйір бетіндегі самай шұңқыры деңгейін самай жазығы (*planum temporal*) деп атайды. Самай шұңқырдың медиалды, алдыңғы және латералды қабырғалары бар. Шұңқырдың медиалды қабырғасын төбе және маңдай сүйектері, самай сүйектің қабыршақтық бөлігі және сына тәрізді сүйектің үлкен қанаты құрайды. Латералды қабырғасы бет сүйектік доғамен түзілген. Алдыңғы қабырғасын бет сүйектің самайлық беті және маңдай сүйектің бет сүйектік өсіндісі құрайды. Самай шұңқыры төменнен самай асты шұңқырға өтеді. Олардың арасындағы шекара болып самай асты қырқа (*crista infratemporalis*) саналады.

Самай асты шұңқыр. Бас сүйектің милық және бет бөліктерінің шекарасында, жоғарғы жақ сүйектің артында самай асты шұңқыры (*fossa infratemporalis*) орналасады (69-сурет). Самай шұңқырынан сына тәрізді сүйектің үлкен қанатындағы самай асты қырқамен бөлінген. Самай асты шұңқырдың жоғарғы қабырғасы самай сүйек және сына тәрізді сүйектің үлкен қанаты. Медиалды қабырғасын сына тәрізді сүйектің қанаттық өсіндісінің латералды табақшасы, алдыңғы қабырғасын жоғарғы жақ сүйек төмпегі және бет сүйектің самайлық беті, латералды қабырғасын бет сүйек доғасы және төменгі жақ сүйек тармағы құрайды.

Самай асты шұңқыр бет сүйек доғасы мен бас сүйектің латералды бетінің сүйектері арасында самай шұңқырға, ал артынан бас сүйектің сыртқы негізіне өтеді. Самай асты шұңқыр сына тәрізді сүйектің үлкен қанатының самай асты бетіндегі сопақ және қылқанды тесіктері арқылы бас сүйектің ішкі негізіндегі бас сүйектің ортаңғы шұңқырымен байланысады.

Самай асты шұңқыр алдынан және жоғары жағынан көз ұяның төменгі саңылауы (*fissura orbitalis inferior*) арқылы көз ұямен байланысып, медиалды жағынан қажет — жоғарғы жақ сүйектік саңылау (*fissura pterygomaxillaris*) арқылы қажет — таңдай шұңқырына жалғасады.

Самай асты шұңқырды медиалды және латералды қанаттық бұлшықеттер, шелмай, қан тамырлар мен жүйкелер орналасады.

Қанат-таңдай шұңқыр. Қанат-таңдай шұңқырдың (*fossa pterygopalatina*) алдыңғы, артқы және медиалды қабырғалары бар (70-сурет). Алдыңғы қабырғасын жоғарғы жақ сүйектің төмпесі (*tuber maxillae*); артқы қабырғасын сына тәрізді сүйектің қанаттық өсіндісі (*processus pterygoideus ossis sphenoidalis*); медиалды қабырғасын таңдай сүйектің перпендикулярлық табақшасы (*lamina perpendicularis ossis palatinae*) құрайды. Қанат-таңдай шұңқырдың латералды қабырғасы жоқ, самай асты шұңқырға ашылады.

Қанат-таңдай шұңқыр төменнен біртіндеп тарылып, таңдайдың үлкен өзегіне жалғасады. Өзектің жоғарғы қабырғасы шұңқырдың қабырғасындай, төменгі қабырғасын жоғарғы жақ сүйек және таңдай сүйек құрайды. Қанат-таңдай шұңқырдың көршілес қуыстармен және шұңқырлармен 6 байланысы бар:

- ✧ көзұямен-көзұяның төменгі саңылауы (*fissura orbitalis inferior*) арқылы;
- ✧ мұрын қуысымен қына-таңдай тесігі (*foramen sphenopalatinum*) арқылы;
- ✧ ауыз қуысымен таңдайлық үлкен өзегі (*canalis palatinus major*) арқылы;
- ✧ бас сүйектің ортаңғы шұңқырымен дөңгелек тесік (*foramen rotundum*) арқылы;

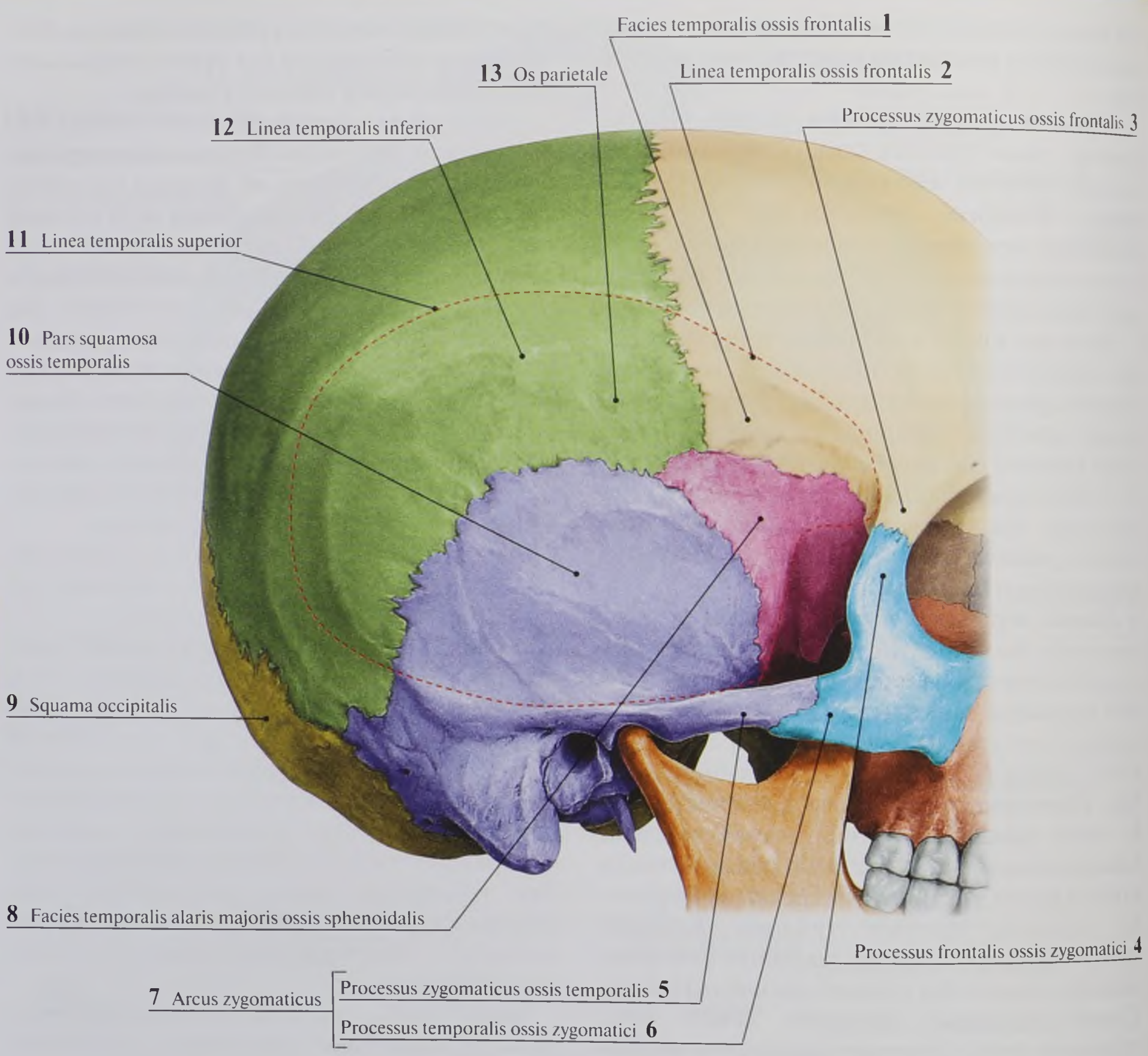
Facies temporalis ossis frontalis 1
13 Os parietale
Linea temporalis ossis frontalis 2
Processus zygomaticus ossis frontalis 3
12 Linea temporalis inferior
11 Linea temporalis superior
10 Pars squamosa ossis temporalis
9 Squama occipitalis
8 Facies temporalis alaris majoris ossis sphenoidalis
Processus frontalis ossis zygomatici 4
7 Arcus zygomaticus
Processus zygomaticus ossis temporalis 5
Processus temporalis ossis zygomatici 6

68-сурет. Самай шұңқыры

№	Қазақ тіліндегі атауы	Орыс тіліндегі атауы	Ағылшын тіліндегі атауы
1	Маңдай сүйектің самайлық беті	Височная поверхность лобной кости	Temporal surface of frontal bone
2	Маңдай сүйектің самайлық сызығы	Височная линия лобной кости	Temporal line of frontal bone
3	Маңдай сүйектің бет сүйектік өсіндісі	Скуловой отросток лобной кости	Zygomatic process of frontal bone
4	Бет сүйектің маңдайлық өсіндісі	Лобный отросток скуловой кости	Frontal process of zygomatic bone
5	Самай сүйектің бет сүйектік өсіндісі	Скуловой отросток височной кости	Zygomatic process of temporal bone
6	Бет сүйектің самайлық өсіндісі	Височный отросток скуловой кости	Temporal process of zygomatic bone
7	Бет сүйектік доға	Скуловая дуга	Zygomatic arch
8	Сына тәрізді сүйектің үлкен қанатының самайлық беті	Височная поверхность	Temporal surface
9	Шүйде қабыршағы	Затылочная чешуя	Squamous part of occipital bone
10	Самай сүйектің қабыршақты бөлігі	Чешуйчатая часть височной кости	Squamous part of temporal bone
11	Жоғарғы самайлық сызық	Верхняя височная линия	Superior temporal line
12	Төменгі самайлық сызық	Нижняя височная линия	Inferior temporal line
13	Төбе сүйек	Теменная кость	Parietal bone

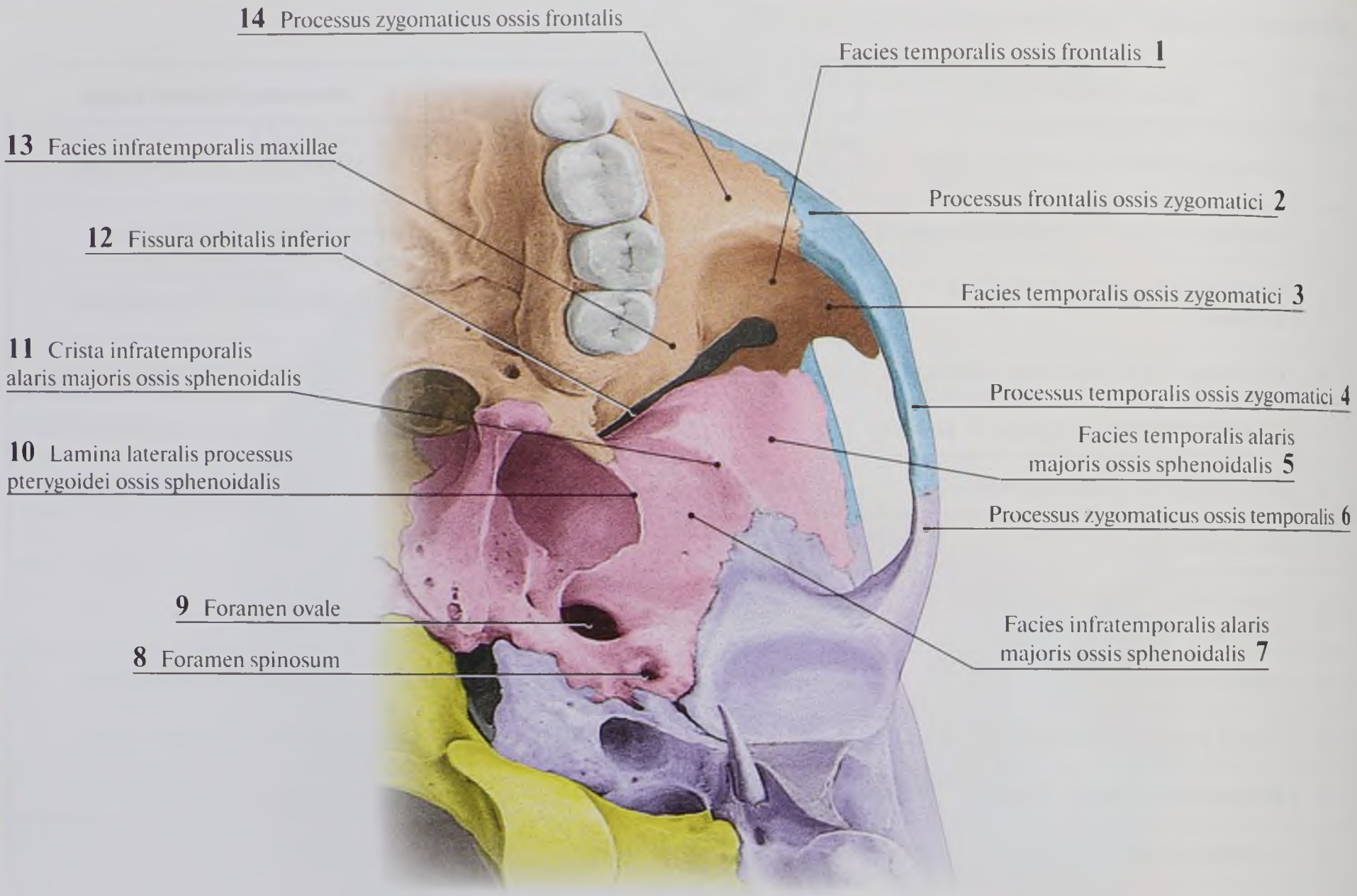
14 Processus zygomaticus ossis frontalis
Facies temporalis ossis frontalis 1
13 Facies infratemporalis maxillae
Processus frontalis ossis zygomatici 2
12 Fissura orbitalis inferior
Facies temporalis ossis zygomatici 3
11 Crista infratemporalis alaris majoris ossis sphenoidalis
Processus temporalis ossis zygomatici 4
Facies temporalis alaris majoris ossis sphenoidalis 5
10 Lamina lateralis processus pterygoidei ossis sphenoidalis
Processus zygomaticus ossis temporalis 6
9 Foramen ovale
Facies infratemporalis alaris majoris ossis sphenoidalis 7
8 Foramen spinosum

69-сурет. Самай асты шұңқыр

№	Қазақ тіліндегі атауы	Орыс тіліндегі атауы	Ағылшын тіліндегі атауы
1	Маңдай сүйектің самайлық беті	Височная поверхность лобной кости	Temporal surface of frontal bone
2	Бет сүйектің маңдайлық өсіндісі	Лобный отросток скуловой кости	Frontal process of zygomatic bone
3	Бет сүйектің самайлық беті	Височная поверхность скуловой кости	Temporal surface of zygomatic bone
4	Бет сүйектің самайлық өсіндісі	Височный отросток скуловой кости	Temporal process of zygomatic bone
5	Сына тәрізді сүйектің үлкен қанатының самайлық беті	Височная поверхность большого крыла клиновидной кости	Temporal surface of greater wing of sphenoid bone
6	Самай сүйектің бет сүйектік өсіндісі	Скуловой отросток височной кости	Zygomatic process of temporal bone
7	Сына тәрізді сүйектің үлкен қанатының самай асты беті	Подвисочная поверхность большого крыла клиновидной кости	Infratemporal surface of greater wing of sphenoid bone
8	Қылқанды тесік	Остистое отверстие	Foramen spinosum
9	Сопақ тесік	Овальное отверстие	Foramen ovale
10	Сына тәрізді сүйектің қанаттық өсіндісінің латералды табақшасы	Латеральная пластинка крыловидного отростка клиновидной кости	Lateral plate of pterygoid process of sphenoid bone
11	Сына тәрізді сүйектің үлкен қанатының самай асты қыркасы	Подвисочный гребень большого крыла клиновидной кости	Infratemporal crest of greater wing of sphenoid bone
12	Көз ұяның төменгі саңылауы	Нижняя глазничная щель	Inferior orbital fissure
13	Жоғарғы жақ сүйектің самай асты беті	Подвисочная поверхность	Infratemporal surface
14	Маңдай сүйектің бет сүйектік өсіндісі	Скуловой отросток	Zygomatic process

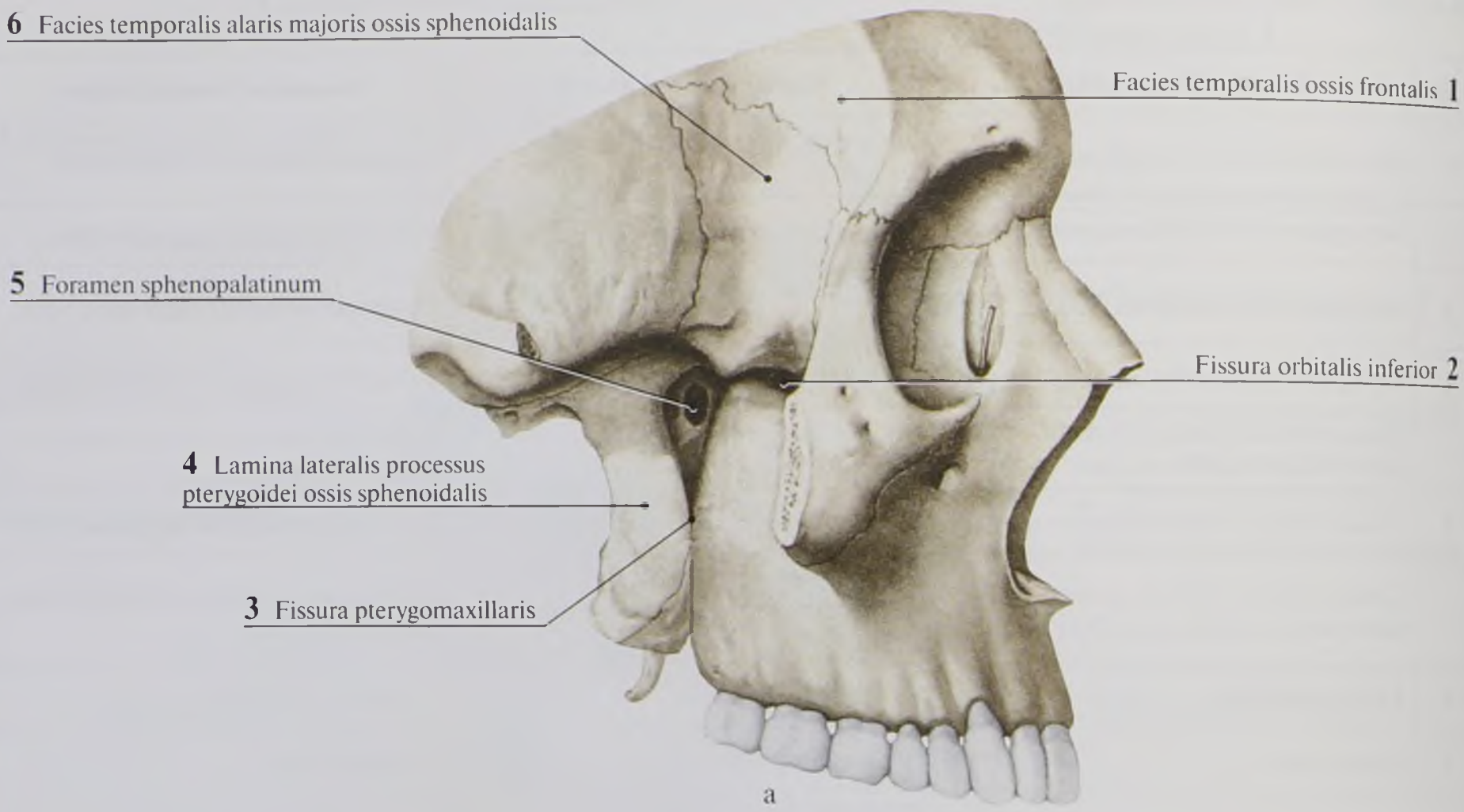
6 Facies temporalis alaris majoris ossis sphenoidalis
Facies temporalis ossis frontalis 1
5 Foramen sphenopalatinum
Fissura orbitalis inferior 2
4 Lamina lateralis processus pterygoidei ossis sphenoidalis
3 Fissura pterygomaxillaris

а

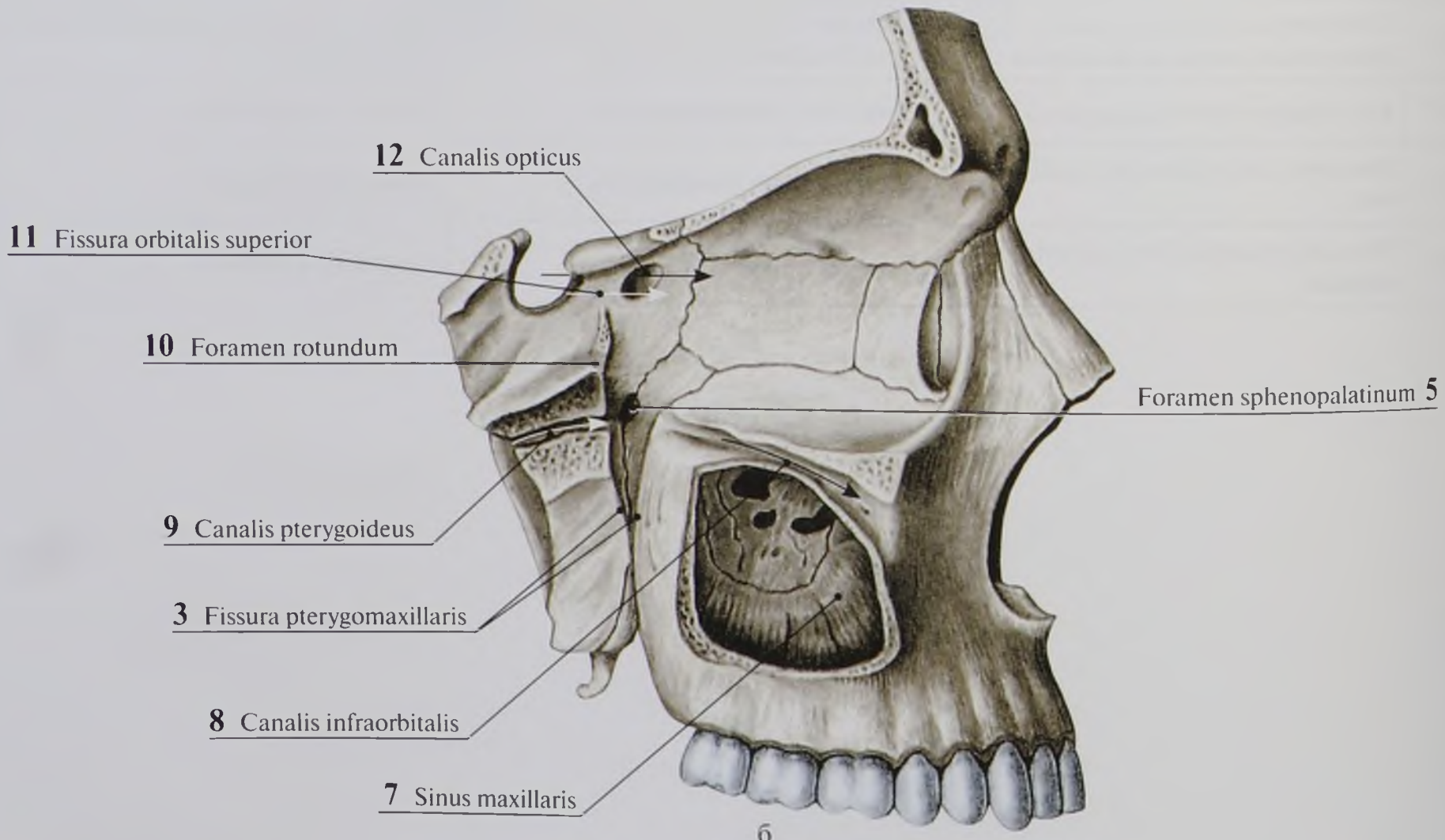
12 Canalis opticus
11 Fissura orbitalis superior
10 Foramen rotundum
Foramen sphenopalatinum 5
9 Canalis pterygoideus
3 Fissura pterygomaxillaris
8 Canalis infraorbitalis
7 Sinus maxillaris

б

70-сурет. Қанат-таңдай шұңқыр. Бет сүйектік доға (а) және бас сүйектің парасагитталды тілігінде (б) алынып тасталған

№	Қазақ тіліндегі атауы	Орыс тіліндегі атауы	Ағылшын тіліндегі атауы
1	Маңдай сүйектің самайлық беті	Височная поверхность лобной кости	Temporal surface of frontal bone
2	Көз ұяның төменгі саңылауы	Нижняя глазничная щель	Inferior orbital fissure
3	Қанат-жоғарғы жақ сүйектік саңылау	Крыловидно-верхнечелюстная щель	Pterygomaxillary fissure
4	Сына тәрізді сүйектің қанаттық өсіндінің латералды табақшасы	Латеральная пластинка крыловидного отростка клиновидной кости	Lateral plate of pterygoid process of sphenoid bone
5	Сына-таңдайлық тесік	Клиновидно-небное отверстие	Sphenopalatine foramen
6	Сына тәрізді сүйектің үлкен қанатының самайлық беті	Височная поверхность большого крыла клиновидной кости	Temporal surface of greater wing of sphenoid bone
7	Жоғарғы жақ сүйек қойнау	Верхнечелюстная пазуха	Maxillary sinus
8	Көз ұя асты өзек	Подглазничный канал	Infra-orbital canal
9	Қанаттық өзек	Крыловидный канал	Pterygoid canal
10	Дөңгелек тесік	Круглое отверстие	Foramen rotundum
11	Көз ұяның жоғарғы саңылауы	Верхняя глазничная щель	Superior orbital fissure
12	Көру өзегі	Зрительный канал	Optic canal

✧ самай асты шұнқырмен — қанат-жоғарғы жақ сүйектік саңылау (*fissura pterygomaxillaris*) арқылы.

Бас сүйектің контрфорстары

Бас сүйектің кейбір жерлерінде сүйектік қалдықтар немесе контрфорстар бар, олар арқылы бас сүйек күмбезіне шайнау қысымы жіберіледі. Осы констрфорстардың арасында әлсіз жерлер атауымен — жінішке сүйектік құрылымдар орналасады. Бұндай қалдықтар жоғарғы және төменгі жақ сүйекте кездеседі. Жоғарғы жақ сүйекте 4 контрфорс бар. ***Маңдай мұрындық контрфорс*** — иттістермен түзілетін қысым күшін төменнен жоғары тенестіреді. ***Ұяшық-бетсүйектік контрфорс*** — шайнау тістерімен түзілген күшті төменнен жоғары, алдан-артқа және сырттан ішке тенестіреді. ***Қанат-таңдайлық контрфорс*** — молярлармен түзілетін күшті төменнен жоғары және арттан алға тенестіреді. ***Таңдайлық контрфорс*** — шайнау кезінде түзілетін жүкті көлденең бағытта тенестіреді.

Төменгі жақ сүйекте ***ұяшықтық*** (ұяшықтық шұнқырларға жоғары бағытталған) және ***өрлемелі*** (төменгі жақ сүйектің тармағы бойымен мойнымен және басына жоғары баратын) контрфорстар бар. Осылардан шайнау қысымы самай сүйектің төменгі жақ сүйектік шұнқырға жіберіледі.

Бас сүйектің ішкі негізінде, бет бөліміндегідей бірнеше контрфорстар бар, олар жүктемені қабылдап, бас сүйек шұнқырларының қабырғасын түзеді.

Нәрестелерде сүйектік қалдықтардың белгілі бір бағыты және траекториясы жоқ.

Бас сүйектің пішіндері

Бас сүйек пішіндері ерекшеліктерін сипаттау үшін арнаулы критерилер — көрсеткіштер керек. Оларды есептеу үшін бас сүйектің арнайы көлемдерін өлшейді.

Бас сүйектің бойлық көлемінің ұзындығын анықтау үшін шүйде сүйектің шығыңқы бөлігі мен кеңсірік үсті арасындағы қашықтықты өлшейді. Бас сүйектің көлденең көлемін (енін) төбе төмпелерінің ең алшақ нүктелері арасындағы қашықтықта анықтайды. Бас сүйектің биіктігін үлкен тесіктің алдыңғы жиегімен және тәждік жіктің сагитталды жікпен қиылысқан нүктесі арасындағы қашықтықта анықтайды. Долихокефалдарда (тар бас сүйектерде) бас сүйек енінің ұзындығына қатынасы 75%-дан төмен, мезокефалдарда (орташа көлемді бас сүйекте) көрсеткіш 80%-дан жоғары болады. Бас сүйектің биіктік-бойлық көрсеткіші бойынша биік бас сүйек (гипсикрандар) — 75% және одан жоғары, орташа биік бас сүйек (ортокрандар) — 70–75% аралығында және қыска бас сүйекте (платикрондар) көрсеткіш 70%-дан төмен.

Бас сүйектің бет бөлімінің биіктігін анықтау үшін маңдай-мұрындық жіктен шектің төменгі жиегіне дейінгі қашықтықты өлшейді. Бас сүйектің бет бөлімінің ені бет сүйектік доғалардың ең алшақ нүктелері арасындағы қашықтық. Бет бөлімі биіктігінің еніне қатынасында жалпақ беттік (эйрипрозоптар), тар беттік (лептопрозоптар) және орташа беттік (мезопрозоптар) түрлері бар. Жалпақ беттік түрінде индекс 84%-ға, тар бетте — 88%-дан жоғары және орташа беттікте индекс 84–88% аралығында.

Нәрестенің бас сүйегі

Нәрестенің бас сүйегінің бірнеше ерекшеліктері бар, оларды клиникалық практикада ескеру қажет (71-сурет).

✧ Нәрестенің бас сүйегіндегі ең негізгі ерекшелік — еңбектердің болуы. Еңбектер (*fonticuli*) бас сүйек күмбезі сүйектері арасындағы дәнекер тінді аумақтары. Барлығы 6 еңбек бар. Алдыңғы еңбек (*fonticulus anterius*) — маңдай және төбе сүйектері арасында орналасатын ең ірі еңбек. Ол екі жасқа дейін бітеледі. Артқы еңбек (*fonticulus posterius*) шүйде және төбе сүйектерінің арасында орналасады. Ол 2 айда жабылады. Бүйір еңбектерге сына тәрізді және емізік тәрізді жұп еңбектер жатады, пальпациямен анықталмайды. Сына тәрізді еңбек (*fonticulus sphenoidalis*) төбе сүйектің сына тәрізді бұрышы аймағында орналасады. Емізік тәрізді еңбек (*fonticulus mastoideus*) төбе сүйектің

емізік тәрізді бұрышы аймағында жатады. Бүйір еңбектер туылғаннан кейін 2 аптада бітеледі.

- ✧ Нәрестенің бас сүйегі долихокран пішінді.
- ✧ Бас сүйектің кейбір сүйектерінің құрамды бөліктері бір-бірімен бітілмеуіне байланысты нәресте бас сүйегі сүйектерінің саны көп.
- ✧ Бас сүйек күмбезі сүйектері арасында жалпақ жіктер, ол туу актісі кезінде әйелдің кіші жамбас астауы өлшемдеріне ұрық басының бейімделуін қамтамасыз етеді; орталық сызық бойымен төбе сүйектері бір-біріне ығысуы байқалады, сонымен қатар шүйде және маңдай сүйектерінің қабыршақтық бөлігі төбе сүйектеріне ығысады, соның нәтижесінде бастық көлемдері кішірейеді. Туылғаннан кейін жіктердің ені біршама азаяды, ал үш жасқа келгенде тісті жіктер (*sutura serrata*) түзіледі.
- ✧ Бас сүйектің милық бөлімінің көлемі бет бөліміне қарағанда 8 есе үлкен (ересектерде 4 есе).
- ✧ Бас сүйек негізі сүйектері өзара жалпақ шеміршекті және дәнекер-тінді көмегімен байланысқан.
- ✧ Көз ұяға кіреберіс — өте жалпақ.
- ✧ Төбе және маңдай төмпелерінің жақсы жетілуінен *norma verticalis* төртбұрышты.
- ✧ Жақ сүйектері толық жетілмеген, соның әсерінен бас сүйектің бет бөлімінің биіктігі қысқа.
- ✧ Бас сүйектің сүйектерінде бұлшықеттер бекитін орындар сызықтар, төмпелер, өсінділер және т.б. айқындалмаған.
- ✧ Бас сүйектің сүйектерінде диплоялық, зат жоқ.
- ✧ Бас сүйектің сүйектерінің милық бетіндегі рельеф нашар айқындалған.
- ✧ Мұрын қуысының көлемі — кішкентай және қысқа.
- ✧ Сыртқы есту өтісі — кең және қысқа, оның төменгі қабырғасында тесіктер бар.

Бас сүйектің жас шамалық өзгерістері

Бас сүйек дамудың негізгі 3 кезеңінен өтеді. **Бірінші кезеңде** (1 жастан 7 жасқа дейін) еңбектердің бітелуімен, сүйектер бөліктерінің тұтас сүйекке бірігуімен, бас сүйек шұнқырларының батырылуымен, диплоялық зат пен тамырлардың интенсивті дамуымен, бас сүйектің бет бөлімі сүйектерінің пневматизациясымен, сүт тістердің шығуы мен өсуімен, жақсүйектердің биіктігі мен құрылысының және бет пішінінің өзгеруімен сипатталады. Бас сүйек күмбезінің жалпақ жіктері тістіге алмасады. **Екінші кезең** (7 жастан жыныстық жетілуге дейін) бас сүйек сүйектері өсуінің бәсеңдеуімен, сүт тістердің тұрақты тістермен алмасуымен, бас сүйектің милық бөлімі жамылғысы қалыңдығының ұлғаюымен сипатталады. **Үшінші кезең** (жыныстық жетілуден 20–25 жасқа дейін) бас сүйектің бет бөлімінің қарқынды өсуімен сипатталады. Мұрын маңы қойнауларының, төмпешіктердің, жүлгелердің қалыптасуы аяқталады.

Кемел шақта жіктердің сүйектенуі байқалады. Жіктер облитерациясының басталу мерзімі әр түрлі, көбінесе сагитталды және тәждік жіктер жабылады. Жіктердің сақталуы өте сирек кездеседі. Сүйек қалыңдығы біртіндеп кішірейеді. Жақсүйектер ұяшықтық өсінділерінің атрофиясы мен тістердің түсуімен бас сүйектің бет бөлімінің пішіні өзгереді.

Бас сүйектің жыныстық айырмашылықтарына

Адам бас сүйегінің жыныстық ерекшеліктерінде үлкен айырмашылық жоқ, сондықтан ер адамның бас сүйегін әйел адамның бас сүйегінен ажырату едәуір қиын болады. Бас сүйектің байқалатын жыныстық ерекшеліктері ретінде келесі белгілерді ескеру керек:

- ✧ ерлер бас сүйегіндегі сыртқы негізінің рельефі (қырқалар, сызықтар, төмпелер) жақсы айқындалған, қас үсті доғалар және шүйде сүйектің сыртқы төмпешігі жақсы дамыған;
- ✧ әйел бас сүйегіндегі көз ұяның көлемі — үлкен;
- ✧ ерлерде ауа өткізетін сүйектер қойнауларының көлемі — үлкен;
- ✧ әйел сүйектеріне қарағанда ерлер сүйектері — қалың;
- ✧ ерлердің төменгі жақ сүйегі едәуір үлкен;

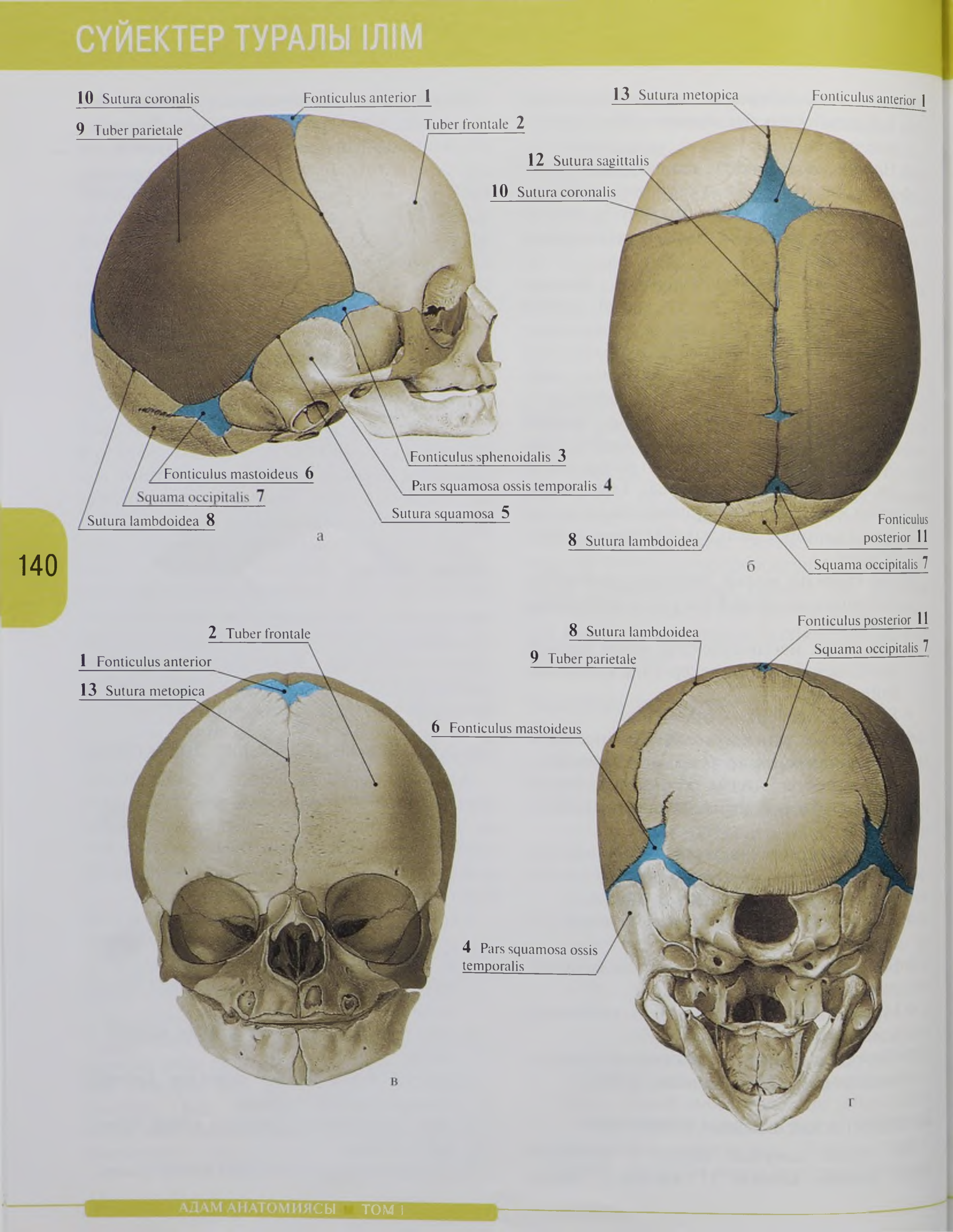
10 Sutura coronalis
Fonticulus anterior 1
9 Tuber parietale
Tuber frontale 2
Fonticulus sphenoidalis 3
Fonticulus mastoideus 6
Pars squamosa ossis temporalis 4
Squama occipitalis 7
Sutura squamosa 5
Sutura lambdoidea 8
а
13 Sutura metopica
Fonticulus anterior 1
12 Sutura sagittalis
10 Sutura coronalis
8 Sutura lambdoidea
Fonticulus posterior 11
Squama occipitalis 7
б
2 Tuber frontale
1 Fonticulus anterior
13 Sutura metopica
в
8 Sutura lambdoidea
Fonticulus posterior 11
Squama occipitalis 7
9 Tuber parietale
6 Fonticulus mastoideus
4 Pars squamosa ossis temporalis
г

71-сурет. Нәрестенің бас сүйегі: а — бүйір көрінісі; б — жоғарғы көрінісі; в — алдыңғы көрінісі; г — артқы және төменгі көрінісі

№	Қазақ тіліндегі атауы	Орыс тіліндегі атауы	Ағылшын тіліндегі атауы
1	Алдыңғы еңбек	Передний родничок	Anterior fontanelle
2	Маңдай төмпесі	Лобный бугор	Frontal tuber
3	Сына тәрізді еңбек	Клиновидный родничок	Sphenoidal fontanelle
4	Самай сүйектің қабыршақты бөлігі	Чешуйчатая часть височной кости	Squamous part of temporal bone
5	Қабыршақтық жік	Чешуйчатый шов	Squamous suture
6	Емізік тәрізді еңбек	Сосцевидный родничок	Mastoid fontanelle
7	Шүйде қабыршағы	Затылочная чешуя	Squamous part of occipital bone
8	Ламбда тәрізді жік	Ламбдовидный шов	Lambdoid suture
9	Төбе төмпесі	Теменной бугор	Parietal tuber
10	Тәждік жік	Венечный шов	Coronal suture
11	Тәждік жік	Задний родничок	Posterior fontanelle
12	Сагитталды жік	Сагиттальный шов	Sagittal suture
13	Метопикалы жік	Метопический шов	Metopic suture

- ✧ ерлерде төменгі жақ сүйек тармағының бұрышы көбінесе тік, әйелдерде мұқыл.
- ✧ ерлерде бас сүйектің беткі бөлімі, әйелдерде бас сүйектің милық бөлімі жақсы дамыған.

Бас сүйектің рентгенанатомиясы

Бастың алдыңғы-артқы проекциясындағы рентгенограммада сагитталды жікпен қосылған төбе сүйектері, маңдай және шүйде сүйектерінің қабыршақтық бөлімдері жақсы көрсетілген (72-сурет). Мұрын маңы қойнауларының: сына тәрізді, жоғарғы жақ сүйектік, маңдайлық, торлы, сонымен бірге емізік тәрізді өсінді ұяшықтарының жарықтануы; төменгі жақ сүйектің тармағы және бұрышы көрінеді.

Бастың бүйір проекциясындағы рентгенограммада бас сүйектің бет және ми бөлімдерінің пішіні туралы түсінік береді. Орталық жазықтықта орналасқан сүйектер құрылыстарының бөлшектері көрінеді. Жоғарғы жақ сүйектің ұяшықтық өсінділері және төменгі жақ сүйектің ұяшықтық бөлігі, периодонттық саңылауларымен тіс түбірлері, мұрын маңы қойнаулары көрінеді және сүйектік таңдай жіңішке ақ сызық түрінде анықталады. Ортасында түрік ертоқымы, гипофиз шұңқыры көрінеді. Самай сүйектің пирамидасы үшбұрышты көленке түрінде, оның ұшы алға бағытталып, гипофиз шұңқырына дейін жетеді; негізі артқа қараған; оның артында емізік тәрізді өсіндінің ауалы ұяшықтары көрінеді. Пирамиданың артында сигма тәрізді қойнау жүлгесі анықталады.

Шықшыт буынының рентгенографиясын жеке әр түрлі проекцияда жасайды. Бүйір проекциясының көрінісін алу үшін науқасты аузын ашып, бетінің бүйір бетімен жатқызады. Көрініс төменгі жақ сүйек мойнының, буындық шұңқырдың, төмпенің және буындық саңылаудың пішінін, басының құрылымы мен қозғалмалығын көрсетеді. Ауыздың ашылу деңгейіне байланысты төменгі жақ сүйектің басы буындық төмпешіктің ұшында немесе ылдида көрінеді. Буындық шұңқыр иілген сызық түрінде көрінеді.

Буындық диск көрінбейді, оның көлемі буындық саңылаудың еніне тәуелді. Шықшыт

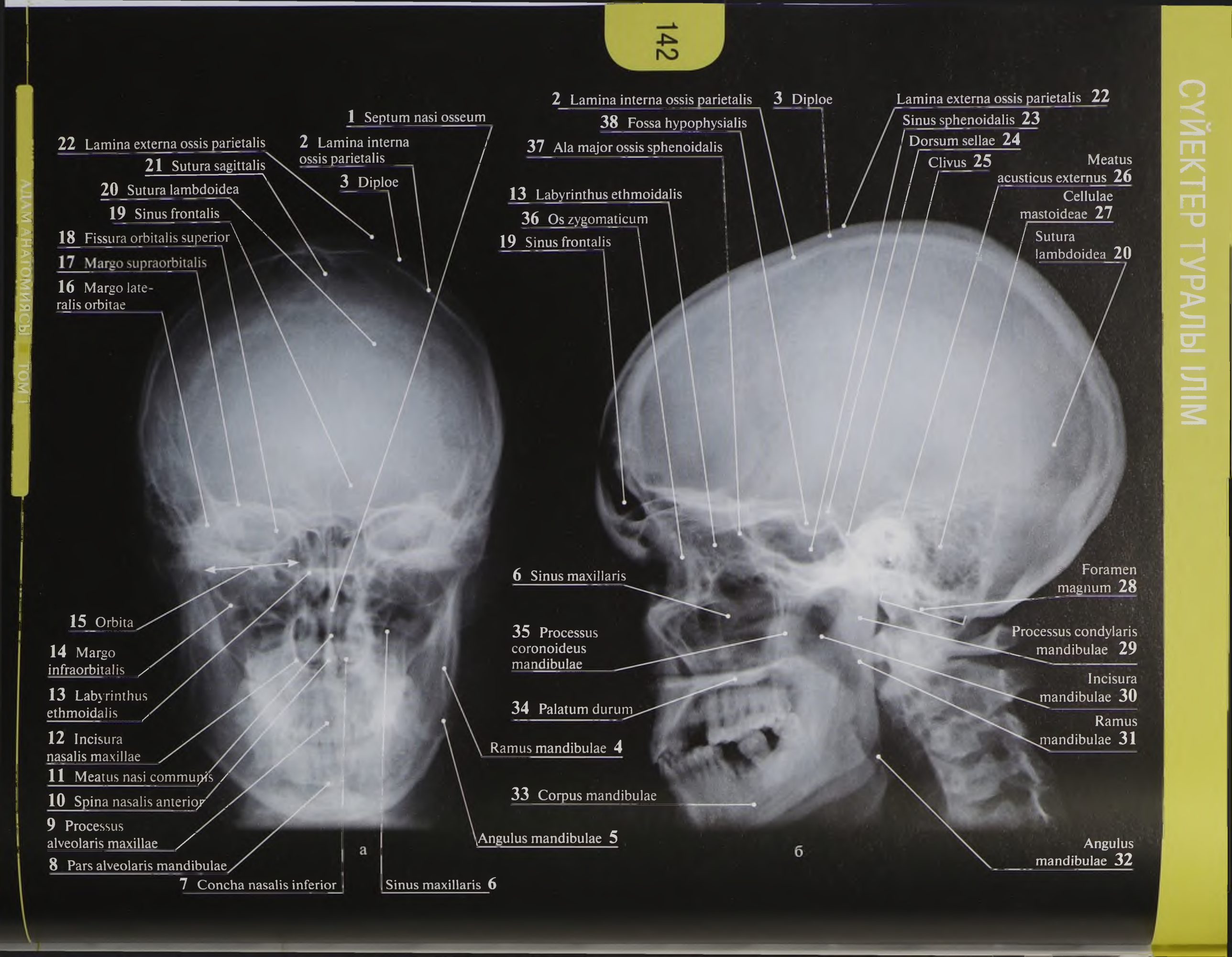
1 Septum nasi osseum
2 Lamina interna ossis parietalis
3 Diploe
22 Lamina externa ossis parietalis
21 Sutura sagittalis
20 Sutura lambdoidea
19 Sinus frontalis
18 Fissura orbitalis superior
17 Margo supraorbitalis
16 Margo lateralis orbitae
15 Orbita
14 Margo infraorbitalis
13 Labyrinthus ethmoidalis
12 Incisura nasalis maxillae
11 Meatus nasi communis
10 Spina nasalis anterior
9 Processus alveolaris maxillae
8 Pars alveolaris mandibulae
7 Concha nasalis inferior
Sinus maxillaris 6
Angulus mandibulae 5
Ramus mandibulae 4
а
2 Lamina interna ossis parietalis
38 Fossa hypophysialis
37 Ala major ossis sphenoidalis
13 Labyrinthus ethmoidalis
36 Os zygomaticum
19 Sinus frontalis
3 Diploe
Lamina externa ossis parietalis 22
Sinus sphenoidalis 23
Dorsum sellae 24
Clivus 25
Meatus acusticus externus 26
Cellulae mastoideae 27
Sutura lambdoidea 20
6 Sinus maxillaris
35 Processus coronoideus mandibulae
34 Palatum durum
33 Corpus mandibulae
Foramen magnum 28
Processus condylaris mandibulae 29
Incisura mandibulae 30
Ramus mandibulae 31
Angulus mandibulae 32
б

72-сурет. Бастың рентген көрінісі: а — алдыңғы-артқы проекциясы; б — бүйір проекция

№	Қазақ тіліндегі атауы	Орыс тіліндегі атауы	Ағылшын тіліндегі атауы
1	Мұрын қалқасы	Костная перегородка носа	Bony nasal septum
2	Төбе сүйектің ішкі табақшасы	Внутренняя пластинка теменной кости	Internal table of parietal bone
3	Диплое	Диплоэ	Diploe
4	Төменгі жақ сүйек тармағы	Ветвь нижней челюсти	Ramus of mandible
5	Төменгі жақ сүйек бұрышы	Угол нижней челюсти	Angle of mandible
6	Жоғарғы жақ сүйек қойнауы	Верхнечелюстная пазуха	Maxillary sinus
7	Мұрынның төменгі қалқаны	Нижняя носовая раковина	Inferior nasal concha
8	Төменгі жақ сүйектің ұяшықтық бөлігі	Альвеолярная часть нижней челюсти	Alveolar part of mandible
9	Жоғарғы жақ сүйектің ұяшықтық өсіндісі	Альвеолярный отросток верхней челюсти	Alveolar process of maxilla
10	Мұрынның алдынғы қылқаны	Передняя носовая ость	Anterior nasal spine
11	Мұрынның жалпы өтісі	Общий носовой ход	Common nasal meatus
12	Жоғарғы жақ сүйектің мұрындық тілігі	Носовая вырезка верхней челюсти	Nasal notch of maxilla
13	Торлы сүйек лабиринті	Решетчатый лабиринт	Ethmoidal labyrinth
14	Көз ұя асты жиек	Подглазничный край	Infra-orbital margin
15	Көз ұя	Глазница	Orbit
16	Көз ұяның латералды жиегі	Латеральный край глазницы	Lateral margin of orbit
17	Көз ұя үсті жиек	Надглазничный край	Supra-orbital margin
18	Көз ұяның жоғарғы санылауы	Верхняя глазничная щель	Superior orbital fissure
19	Маңдай қойнауы	Лобная пазуха	Frontal sinus
20	Ламбда тәрізді жік	Ламбдовидный шов	Lambdoid suture
21	Сагитталды жік	Сагиттальный шов	Sagittal suture
22	Төбе сүйектің сырткы табақшасы	Наружная пластинка теменной кости	External table of parietal bone
23	Сына тәрізді қойнау	Клиновидная пазуха	Sphenoidal sinus
24	Ер-тоқым аркашығы	Спинка седла	Dorsum sellae
25	Ылди	Скат	Clivus
26	Сырткы есту өтісі	Наружный слуховой проход	External acoustic meatus
27	Емізік тәрізді ұяшықтар	Сосцевидные ячейки	Mastoid cells
28	Үлкен тесік	Большое отверстие	Foramen magnum
29	Төменгі жақ сүйектің айдаршықтық өсіндісі	Мыщелковый отросток нижней челюсти	Condylar process of mandible
30	Төменгі жақ сүйектің тілігі	Вырезка нижней челюсти	Mandibular notch
31	Төменгі жақ сүйектің тармағы	Ветвь нижней челюсти	Ramus of mandible
32	Төменгі жақ сүйектің бұрышы	Угол нижней челюсти	Angle of mandible
33	Төменгі жақ сүйектің денесі	Тело нижней челюсти	Body of mandible
34	Қатты таңдай	Твердое небо	Hard palate
35	Төменгі жақ сүйектің тәждік өсіндісі	Венечный отросток нижней челюсти	Coronoid process of mandible
36	Бет сүйек	Скуловая кость	Zygomatic bone
37	Сына тәрізді сүйектің үлкен канаты	Большое крыло клиновидной кости	Greater wing of sphenoid bone
38	Гипофиз шұнкыры	Гипофизарная ямка	Hypophysial fossa

буыны құрылысы жөнінде толық мәліметтерді компьютерлік томограмма береді.

БАҚЫЛАУҒА АРНАЛҒАН СҰРАҚТАР

1. Ми сауытының қандай сүйектерін білесіз? Олар қандай сүйектермен байланысады?
2. Сына тәрізді сүйектің милық бетінде қандай анатомиялық құрылымдар орналасады?
3. Бет бөлімінің қандай сүйектерін білесіз? Олар қандай сүйектермен байланысады?
4. Самай сүйектің өзектерін атаңыз, олардың кіру және шығу тесіктері қай жерде орналасқан?
5. Жоғарғы жақ сүйек қойнауының қабырғаларын атаңыз. Тағы қандай қойнауларды білесіз?
6. Жоғарғы және төменгі жақ сүйектерінің қандай тесіктері және өзектері бар?
7. Көз ұяның қабырғалары қандай сүйектермен түзілген?
8. Қанат-таңдай шұңқыры қандай сүйектермен шектелген? Ол қандай қуыстармен байланысады?
9. Жоғарғы жақ сүйектің қандай контрфорстарын білесіз? Олардың қызметі қандай?
10. Нәрестенің бас сүйегінде қандай еңбектер бар? Олардың бітілу мерзімдерін атаңыз?

АРТРОСИНДЕСМОЛОГИЯ (СҮЙЕКТЕРДІҢ БАЙЛАНЫСТАРЫ ТУРАЛЫ ІЛІМ)

ЖАЛПЫ АРТРОСИНДЕСМОЛОГИЯ

Адам организмінде көптеген сүйек байланыстары (230-ден астам буын, 1000 жуық жалғама, шеміршекті байланыстар және т.б.) бар.

СҮЙЕК БАЙЛАНЫСТАРЫНЫҢ ДАМУЫ

Филогенез үдерісінде канка сүйектері дамудың дәнекер тінді, шеміршекті және сүйекті үш сатысынан өтеді (73-сурет). Бас сүйек төбесі сүйектері мен бет сүйектері дамудың екі сатысынан өтеді: дәнекер тінді және сүйекті. Сондықтан олардың арасында шеміршекті байланыстар жоқ, олар дәнекер тін негізінде дамиды.

Құрсақтық дамудың 1–2-айында канка бастамалары бір-бірімен мезенхимамен байланыскан, кейін дәнекер тінге немесе шеміршекті тінге алмасады. Сондықтан функциялық маныызына байланысты сүйек байланыстары дәнекер тінмен, шеміршекпен және сүйекті тінмен көрсетілген немесе үзілісті (синовиалды) байланыстар — буындар түзіледі.

Буындардың дамуы ерекше. Құрсақтық дамудың екінші айында мезенхиманың шеміршек алды концентрациясы сатысында, канканың шеміршекті моделінде мезенхиманың қалыңдаған бөліктері байқалады. Түтік сүйектердің шеміршекті диафиздердің қалыптасу сатысында, әлі эпифиздер мезенхималы, болашақ буындар аймағында мезенхиманың қалыңдаған бөліктерінің жұмсаруы жүріп, буындық санылау пайда болады. Ол алғашында мезенхима жиынтығының орталық бөлігінде болады, бірақ 3–4-айда эпифиздер шеміршекті болады, ал мезенхиманың айналасынан синовиалды қабаты бар буынның фиброзды капсуласы түзіліп, буын қуысы кенейеді.

Ұрықтың буын беті — жалпақ немесе шар тәрізді, буын қуысы — үлкен. Буынның қосалқы аппараттарының (буын ішілік жалғамалар, дискілер, менискілер, қатпарлар) түпкілікті қалыптасуы туылу кезеніне сәйкес. Буын капсуласы қызметіне байланысты жалғамалар және айналасындағы бұлшықеттер сінірмен қатаяды, буын беті біртіндеп қажетті конруентті пішін түзеді.

Сүйек байланыстарының екі негізгі түрі белгілі: үзіліссіз және үзілісті және олардың әрбіреуі бірнеше топқа бөлінеді.

СҮЙЕКТІҢ ҮЗІЛІССІЗ БАЙЛАНЫСТАРЫ

Үзіліссіз байланыстардың үш тобын — фиброзды, шеміршекті және сүйекті деп ажыратады.

Фиброзды байланыстар

Фиброзды байланыстар — *синдесмоз*, (*junctura fibrosa seu syndesmosis*) сүйектердің меншікті дәнекер тіндер арқылы байланысы. Синдесмоздарға жалғамалар, сүйек аралық

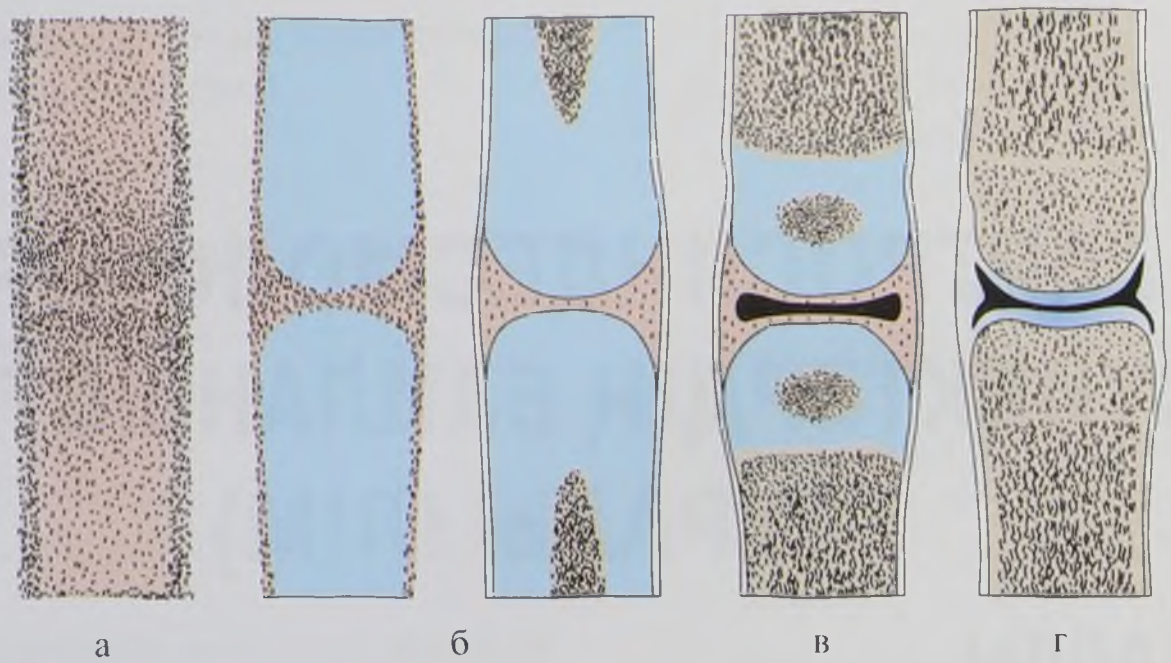

73-сурет. Сүйектер арасындағы байланыстардың дамуы: а — мезенхималық кезең; б — сүйектердің шеміршектік модельдері арасындағы мезенхималық қабат; в — эпифиздердің сүйектену кезеңінде мезенхимада қуыстың пайда болуы; г — сүйектер арасында қалыптасқан буын

жарғақтар, еңбектер, жіктер және қағулар жатады.

Жалғамалар (*ligamentum*) — коллаген немесе эластикалы талшықтардан тұратын тығыз дәнекер-тіндерден құралған анатомиялық құрылым. Коллаген талшықтарынан түзілген жалғамалар созылу күшін тежейді, ал иілгіш талшықтар созылмалы, олар жүктемелер аяқталған соң қысқарып, өз қалпына келеді. Талшықтардың ұзындығына байланысты жалғамалар ұзын және қысқа болады.

Сүйек байланыстарының өзіндік түрі ретінде жалғамалар келесі қызметтерді атқарады:

- ✧ фиксациялық рөлі (сегізкөз-төмпелік, сегізкөз-қылқандық, қылқан аралық, көлденең аралық және т.б.);
- ✧ бұлшықеттердің басталу және беку жерлері түрінде жұмсақ қаңқа рөлі (қолаяқ, омыртқа бағанының жалғамалары және т.б.);
- ✧ пішін түзуші рөлі, олар сүйектермен бірігіп, күмбездер мен қан тамырлар мен жүйкелер өтетін тесіктер түзеді (жауырынның жоғарғы көлденең жалғамасы, жамбас сүйектері жалғамалары және т.б.).

Жарғақтар (*membranae*) — сүйектер арасындағы ірі кеністіктерді толтыратын сүйек аралық қосылыстар. Жарғақтың құрамындағы дәнекер-тінді талшықтар көбінесе — коллагенді. Олар сүйектерді қалыпты жағдайда ұстауға көмектеседі және бұлшықеттердің басталу жерлері, қан тамырлар және жүйкелер өтетін тесіктер түзеді.

Еңбектер (*fonticuli*) — ұрықтың, нәрестенің және 1 жасқа дейінгі баланың бас сүйек сүйектері арасындағы дәнекер тінді құрылымдар. Еңбектер туу актісі кезінде сүйектердің бір-біріне ығысуын және туылғаннан кейін сүйектердің қарқынды өсуін қамтамасыз етеді.

Жіктер (*suturae*) — бас сүйек сүйектері арасында орналасатын жінішке дәнекер-тіндер. Жіктер пішіндеріне қарай: тісті, қабыршақты және жалпақ болады. Жіктер бас сүйек сүйектерінің өсу зонасы және қозғалыс кезінде амортизатор қызметін (миды, көру ағзасын, тепе-теңдік және есту ағзасын зақымданудан сақтау) атқарады.

Қағу, тіс-ұяшықтық синдесмоз (*gomphosis, syndesmosis dentoalveolaris*) — тістердің тіс ұяшықтары қабырғасымен байланысы (74-сурет). Бұл өте берік байланыс, оны периодонт деп атайды, амортизатор қасиетіне ие. Периодонт коллаген және иілгіш талшықтардан тұрады, олардың бағыты жақ сүйектердің ұяшықтары қабырғасынан тіс түбіріне дейін перпендикуляр жатады. Талшықтардың арасында қан тамырлар мен жүйкелерге бай қоймалжың дәнекер тін болады. Жақ сүйектерді қатты қысқанда антагонист-тіс қысымының нәтижесінде

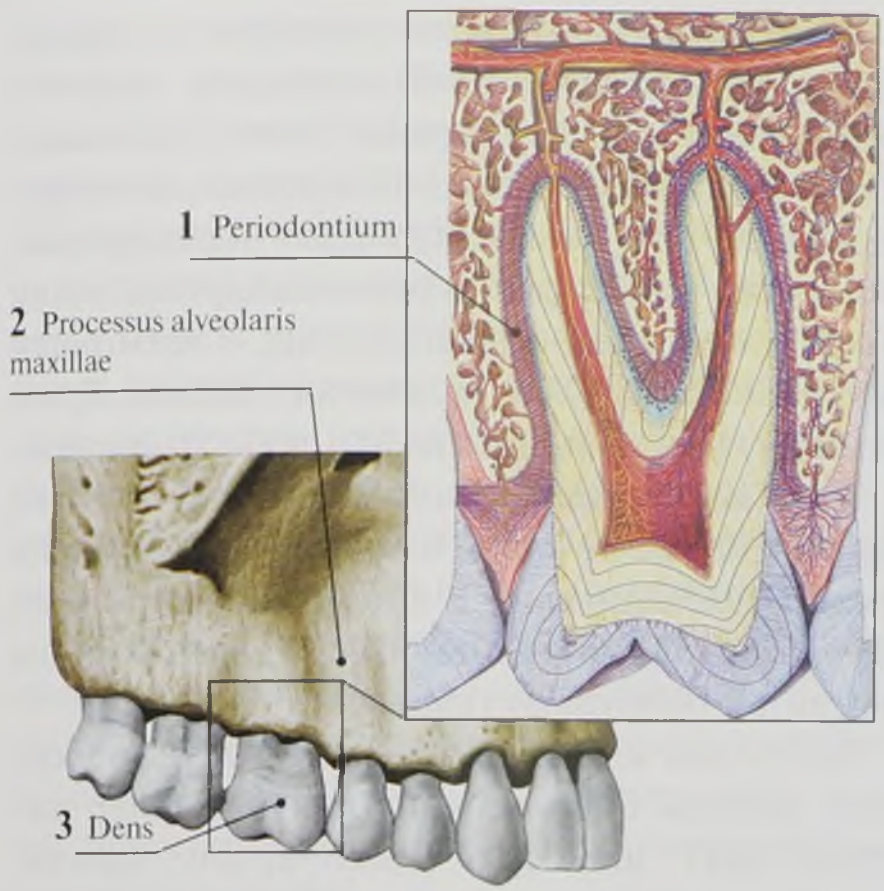

74-сурет. Оң жоғарғы жақ сүйектің тіс альвеолярлық байланыстары

№	Қазақ тіліндегі атауы	Орыс тіліндегі атауы	Ағылшын тіліндегі атауы
1	Перидонт	Периодонт	Periodontium; Periodontal membrane
2	Жоғарғы жақсүйектің ұяшықтық өсіндісі	Альвеолярный отросток верхней челюсти	Alveolar process of maxilla
3	Тіс	Зуб	Dens

периодонт катты езіледі және тіс ұяшыққа 0,2 мм-ге дейін кіреді.

Жас ұлғайған сайын иілгіш талшықтар саны азаяды, жүктеме (күш) түскенде периодонт закымдалады, оның канмен камтамасыз етілуі мен жүйкеленуі бұзылады, тістер козғалмалы келеді және түсіп калады.

Шеміршекті байланыстар

Шеміршекті байланыстар (*juncture cartilaginea seusyn chondrosis*) — гиалинді және фиброзды шеміршектермен көрсетілген. Гиалинді шеміршектер өзінің серпімділігімен және аз беріктілігімен, яғни әлсіздігімен сипатталады. Гиалинді шеміршектердің көмегімен түтік сүйектердің метафизі мен эпифиздері, сонымен бірге жамбас сүйектерінің кейбір сүйектері байланысады. Фиброзды шеміршек негізінен коллаген талшықтарынан тұрғандықтан, үлкен беріктілігімен және аз серпімділігімен сипатталады. Бұндай шеміршекпен омыртка денелері байланысады. Синхондроз сакталу мерзіміне байланысты тұракты және уакытша болып екі топка бөлінеді. Қалыпты физиологиялық жағдайдағы уакытша шеміршектерге метаэпифиздік шеміршектер, жалпак сүйектердің кейбір бөліктері арасындағы шеміршектер, шүйде сүйектің базилярлы бөлігі мен сына тәрізді сүйек денесінің арасындағы шеміршек жатады. Бұндай байланыстар көбінесе гиалинді шеміршекпен көрсетілген. Тұракты шеміршектер — омыртка аралык дискілерді түзетін шеміршектер; бас сүйек негізі сүйектерінің арасында орналасатын шеміршектер (сына-тасты және тасты-шүйде). Аталмыш байланыстар негізінен фиброзды шеміршекпен көрсетілген.

Синхондроздардың негізгі кызметі — сүйекке үлкен жүктеме түсуінің салдарынан түзілген соккылар мен кернеудің жұмсартылуын (амортизатор) және сүйектердің байланыстарын камтамасыз етеді. Шеміршекті байланыстар үлкен козғалғыштығымен ерекшелінеді. Козғалыс көлемі шеміршек калындығына тәуелді — шеміршек көп болған жағдайда, козғалыста және оның көлемі де неғұрлым үлкен болады. Мысал ретінде омыртка бағанының әр түрлі кимылын атауға болады: алға, артка, жан-жағына иілуі, бұралуы, жүзушілер мен акробаттарда серпімді кимылдар жаксы дамыған.

Шеміршекті байланыстардың бір түріне симфиздер жатады. ***Симфиздер*** (*symphysis*) үзілісті және үзіліссіз косылыстардың арасындағы аралык түр. Олар екі сүйектің арасында орналасатын кішкене куысы бар шеміршектер, бірак буындык куыска тән синовиалды төсенділері жок. Осындай косылыстарға касаға симфизі (*symphysis pubica*), сонымен бірге сегізкөз бен құйымшак арасындағы байланыс жатады.

Сүйекті тіні арқылы байланыстар

Синостоз (*junctura ossea seu synostosis*) — үзіліссіз байланыстардың ішіндегі серпімділігі мен амортизатор касиеті жоқ, ең берік байланыстар. Қалыпты жағдайда уакытша синхондроздар, сонымен бірге жіктер және еңбектер сүйектенеді. Кейбір аурулар (Бехтерев ауруы, остеохондроз) кезінде барлық синхондроздармен қатар синдесмоздар да сүйектенуі мүмкін.

ҮЗІЛІСТІ БАЙЛАНЫСТАР

Үзілісті байланыстарға буындар жатады.

Буындар (*articulatio*) — шеміршекпен жабылған буын беттерімен косылып, буын капсуласына енгізілген және куысында синовиалды сұйықтық бар үзілісті куысты байланыстар.

Буындардың негізгі элементтеріне: шеміршекпен жабылған буын беті, синовиалды қабыкпен көмкерілген буын капсуласы және синовиалды сұйықтығы бар буын куысы жатады.

Буын беті (*facies articularis*) — буын шеміршегімен жабылған. Олар ұзын түтік сүйектердің эпифиздерінде, кыска сүйектер басы мен негізінде, ал калғандарында денесі мен өсінділерінде орналасады. Буын беттерінің пішіндері әр түрлі, олар бір-біріне сәйкес, яғни конгруэнтті болып келуі керек.

Буын шеміршегі (*cartilago articularis*) — екі қабаттан тұрады. Шеміршектің терең қабаты сүйекпен тығыз байланыскан және кальций тұздарымен сінірілген. Бұл қабатта хондроциттер (шеміршекті жасушалар) дәнекер-тінді талшыктармен коршалған, олар қатар немесе баған түрінде беткейге карай карай перпендикуляр орналаскан. Шеміршектің беткей қабатында доға түріндегі дәнекер-тінді талшыктар көп, олар терең қабатта басталып, сонда аякталады. Бұл талшыктар шеміршектің бетіне карай параллель бағытталады. Сонымен бірге бұл қабатта көптеген аралық заттар орналаскан, соған байланысты шеміршектің буын беті тегіс, жылтыр. Шеміршектің беткей қабаты буын беттерінің бір-біріне сырғанауын камтамасыз етеді.

Буын шеміршектерінің маңызы — сүйектердің буын беттерінің бұдырларын тегістеп, конгруэнттілігін арттырады және үйкелісін тежейді. Өзінің серпімділік күшінің әсерінен соккылар мен шайкалуларды жұмсартады, сондыктан буындардағы буын шеміршектеріне үлкен жүктеме түсетіндіктен, шеміршек калың болады. Жас ұлғайған сайын буын шеміршегінің калындығы мен тегістігі азаяды.

Буын капсуласы (*capsula articularis*) — буын куысын коршап, буын беттерінің жиектеріне бекиді. Ол сыртқы — фиброзды жарғақтан (*membrana fibrosa*) және ішкі — синовиалды жарғактан (*synovialis*) тұрады.

Фиброзды жарғактың өзі екі тығыз дәнекертінді: сыртқы бойлық және кан тамырлар жататын ішкі шеңберлі қабаттардан тұрады. Капсуланы буын ішілік капсулалық жалғамалар бекітіп, буылтыктар түзеді және олар үлкен жүктеме түсетін жерлерде орналасады. Қимылы шектеулі буындарда фиброзды жарғак калындаған, ал кимылы үлкен буындарда — жұка.

Синовиалды жарғак буын куысының ішкі бетін көмкеріп, сүйектер мен буын ішілік жалғамаларға ұласады. Синовиалды жарғак тегіс, жылтыр, бүрлер, катпарлар және жастыктар түзуі мүмкін.

Синовиалды сұйықтық құрамы мен түзілу сипаты бойынша кан плазмасынан және лимфа капиллярларынан түзілетін транссудат, синовиалды жарғакка жанасады.

Бұл сұйықтық буын куысында синовиоциттермен, желінген шеміршектермен ажыратылған жасушалардағы детриттермен араласады. Сонымен бірге синовиалды сұйыктык құрамына муцин, мукополисахаридтер және гиалурон кышкылы кіреді. Буын куысындағы сұйыктык көлемі буыннын көлеміне байланысты және 5 мм^3 5 см^3 дейін. Синовиалды сұйыктыктын кызметі: кимыл кезінде үйкелісті тежейді; жүктемені жеңілдетеді; буын шеміршегін камтамасыз етеді; буын беттерінін беттесуін реттейді; зат алмасуға катысады.

Буын куысы (*cavitas articularis*) — буын беттерімен және капсуламен шектелген кеңістік. Буын куысы синовиалды сұйыктыкпен тол-

тырылуына байланысты буын беттері мен капсула арасында бос жер жоқ, сондықтан зақымдалмаған буында буын қуысын шартты түрде ғана анықтайды. Буын қуысының пішіні мен көлемі буын беттерінің пішініне және капсула құрылысына тәуелді. Шектеулі буындарда буын қуысы кішкентай, қимылы үлкен буындарда өте үлкен және сүйектерге, бұлшықеттер мен сінірлерге таралатын кеңейген жерлері бар. Буын қуысында қысым — теріс. Капсула зақымданғанда буын қуысына ауа кіреді, соның әсерінен буын беттері алшақтайды.

Буынның міндетті аппаратымен қоса **қосалқы элементтері** бар, олар буынның, жалғамалардың, буын ішілік шеміршектердің, буын еріндерінің, буын қатпарларының, сесама сүйектерінің және буын қапшықтарының қызметін реттейді.

Буын капсуласына қатысты капсулалық және капсула сыртылық жалғамалар бар.

Капсула ішілік жалғамалар буын қуысында орналасып, буын беттерінің бір-біріне қатынасын реттейді (тізе буыны, қабырға басының буыны, ұршық буыны).

Капсулалық жалғамалар капсула қалыңдығында орналасып, оны бекітеді.

Буын сыртылық жалғамалар — буын капсуласынан тысқары орналасып, буын қимылын шектейтін құрылым. Кейбір жалғамалар мүлдем буындарға қатысы жоқ, меншікті жалғамалар атауын алады (жауырынның, жамбас астауының).

Буын шеміршектері (*cartilagines intraarticulares*) — табақшалар түрінде буын беттерінің арасында орналасатын фиброзды шеміршектер. Буын қуысын екі қабатқа бөлетін табақшаларды — *буын дискілері* (*discus articularis*) деп атайды. Соның әсерінен екі буын қуысы түзіледі, яғни шыкшыт буыны сияқты. Егер буын қуысы табақшамен түгел бөлінбесе, онда табақшалар пішіні жартыай тәрізді және жиектерімен буын капсуласына бекиді, оларды менискілер деп атайды. *Менискілер* (*meniscus*) тізе буынында орналасады.

Буын шеміршектері — буын беттерінің конгруэнттілігін қамтамасыз етіп, қимыл көлемін азайтады, сонымен бірге соккыларды жұмсартады, буын беттеріне түсетін қысымды азайтады.

Буын еріндері (*labrum articulare*) — буын шұнқырының жиегін толтыратын білезік пішінді фиброзды шеміршек. Ерін бір жиегімен буын капсуласымен бітіседі, екінші жиегімен буын бетіне ұласады. Буын еріндері иық буынында — буын ерін (*labrum glenoidale*) және ұршық буынында — ұршықтық ерін (*labrum acetabuli*) кездеседі. Ол бетінің ауданын және олардың конгруэнттілігін ұлғайтып, қимыл көлемін азайтады.

Синовиалды бүрлер (*villi synoviales*) және ***синовиалды қатпарлар*** (*plicae synoviales*) — синовиалды қабықпен жабылған, қан тамырларға бай дәнекер-тінді құрылым. Олар синовиалды сұйықты өндіріп, синовиалды қабық ауданын бірнеше есе ұлғайтады. Қатпарлар буын қуысындағы кең көлемді бос кеністіктерді толтырады. Егер олардың ішінде майлы клетчатка жиналса, майлы қатпарлар мен жастықтар түзіледі. Қатпарлар буын қуысының көлемін азайтып, буындасатын буын беттерін үлкейтіп, қимыл көлемін ұлғайтады.

Сесама сүйектері (*ossa sesamoidea*) — сүйек қабы жоқ кеуекті сүйектер. Буын қуысына қараған бір беті гиалинді шеміршекпен жабылған, екінші беті буын капсуласымен және бұлшықет сінірімен бітіседі. Сесама сүйектері буынға әсер ететін бұлшықет сінірлерінің шығыры. Ең үлкен тұрақты сесама сүйектеріне тобық, бұршақ тәрізді сүйек жатады.

Синовиалды қапшықтар (*bursae synoviales*) — көбіне буын қуысымен байланысатын, синовиалды жарғақпен көмкерілген кішкене қуыстар. Олардың мөлшері 0,5-тен 5 см^3 дейін. Олар көбінесе бұлшықет сінірлері мен буындар арасында кездесіп, шығыр қызметін атқарып, синовиалды сұйықтыкка резервуарлық қуыс болады.

Буындардағы қимыл сипаттамасы

Буындардағы қимыл үш біліктің айналасында ғана болады:

✧ фронталды білік (денені алдыңғы және артқы беткейлерге бөлетін фронталді жазықтыққа сәйкес);
✧ сагитталды білік (денені оң және сол жаққа бөлетін сагитталды жазықтыққа сәйкес);
✧ вертикалды немесе өзінің меншікті білігі.

Буындасатын сүйектердің бір буын бетінің басы шар тәрізді, эллипс тәрізді, ертоқым тәрізді, цилиндр тәрізді немесе шығыр тәрізді түрде болуы мүмкін. Бұл буын беттеріне буын шұңқырлары сәйкес келеді.

Буындардағы қимыл — буын беттерінің пішініне тәуелді. Мысалы, цилиндр тәрізді және шығыр тәрізді буын беттері бір білік айналасында, эллипс тәрізді, сопакша, ертоқым тәрізділер екі білік айналасында, шар тәрізді немесе жалпақ буын беттері үш білік айналасында қимылдайды.

Фронталды білік айналасында екі қимыл көлемі — бүгілу және жазылу (*flexio*, *extensio*); сагитталды білік айналасында екі қимыл көлемі — әкелу және әкету (*adductio*, *abductio*); бір біліктен екінші білікке өткен кезде тағы бір қимыл — айнала қимыл (*circumductio*); вертикалды білік айналасындағы қимыл — айналдыру (*rotatio*), оның ішке айналдыру және сыртқа айналдыру (*pronatio*, *supinatio*) түрлері (қәрі жілік-шынтақ проксималды және дисталды буындарда) болады.

Сонымен, қимылдың 6 түрі белгілі. Қосымша — таю, серпімді (қысқанда және созғанда буын беттерінің жақындасуы және алшақтауы) және бұралу қимылдары болуы мүмкін. Бұл қимылдар жеке құрама буындарда, мысалы, омыртқа аралық буындарда кездеседі.

Буындардың жіктелу принциптері

Буындардың қимыл біліктері мен буын беттерінің пішіндеріне байланысты жіктелуі

Буындардағы қимыл біліктерінің санына байланысты бір білікті, екі білікті және көп білікті болып бөлінеді.

Бір білікті буындар, буындарда қимыл бір білік айналасында жүреді. Оған фронталды немесе вертикалды біліктер жатады. Фронталды білік айналасында **бүгілу және жазылу**, егер вертикалды білік айналасында болса, бір қимыл — **айналдыру** қимылдары болады.

Бір білікті буындар буын беттерінің пішіні бойынша (75-сурет):

✧ цилиндр тәрізді буын (*articulatio cylindrica*) — айналдыру буыны (*articulatio trochoidea*);
✧ шығыр тәрізді буын (*ginglimus*).

Айналдыру буындарында қимыл вертикалды білік айналасында жүреді. Бұндай буындарға ауыз-білік буыны, қәрі жілік-шынтақ проксималды және дисталды буындары жатады.

Шығыр тәрізді буынның буын басында қырқасы бар, ал буындық шұңқырда ойпаңы бар. Қырқасы мен ойпаңының болуына байланысты буын беттері жан-жаққа таймайды. Бұндай буындардың капсуласы алдынан және артынан бос, ол қимылды тежемейтін бүйір жалғамалармен бекітіледі. Шығыр тәрізді буындар тек фронталды білік айналасында қимылдайды. Мысалы, бунақ аралық буындар.

Шығыр тәрізді буындардың бір түріне винт тәрізді буынды (*articulatio trochlearis*) жатқызады, оның қырқасы мен ойпаңы тегістелген және оның винт тәрізді жолы бар.

Екі білікті буындар — буындар екі білік айналасында, көбінесе фронталды және сагитталды біліктер айналасында және бес қимыл — бүгілу, жазылу, әкелу, әкету және айнала қимыл кезінде қимылдайды.

Екі білікті буындарға:

✧ эллипс тәрізді буын (*articulatio ellipsoidea*);
✧ ертоқым тәрізді (*articulatio sellaris*) буын жатады.

Эллипс тәрізді буындарға ауыз-шүйде, қәрі жілік-білезік буындары; ертоқым тәрізді буындарға бас бармақтың білезік-алақан, төсбұғана буындары жатады. Бұл буындар қимыл көлемдері бойынша көп білікті шар тәрізді буындарға жақындайды.

Көп білікті буындар — буындардағы қимыл үш біліктің айналасында жүреді, алты қимыл көлемі бар.

Көп білікті буындарға:

✧ шар тәрізді буын (*articulatio spheriodea*);
✧ жалпақ буын (*articulatio plana*) жатады.

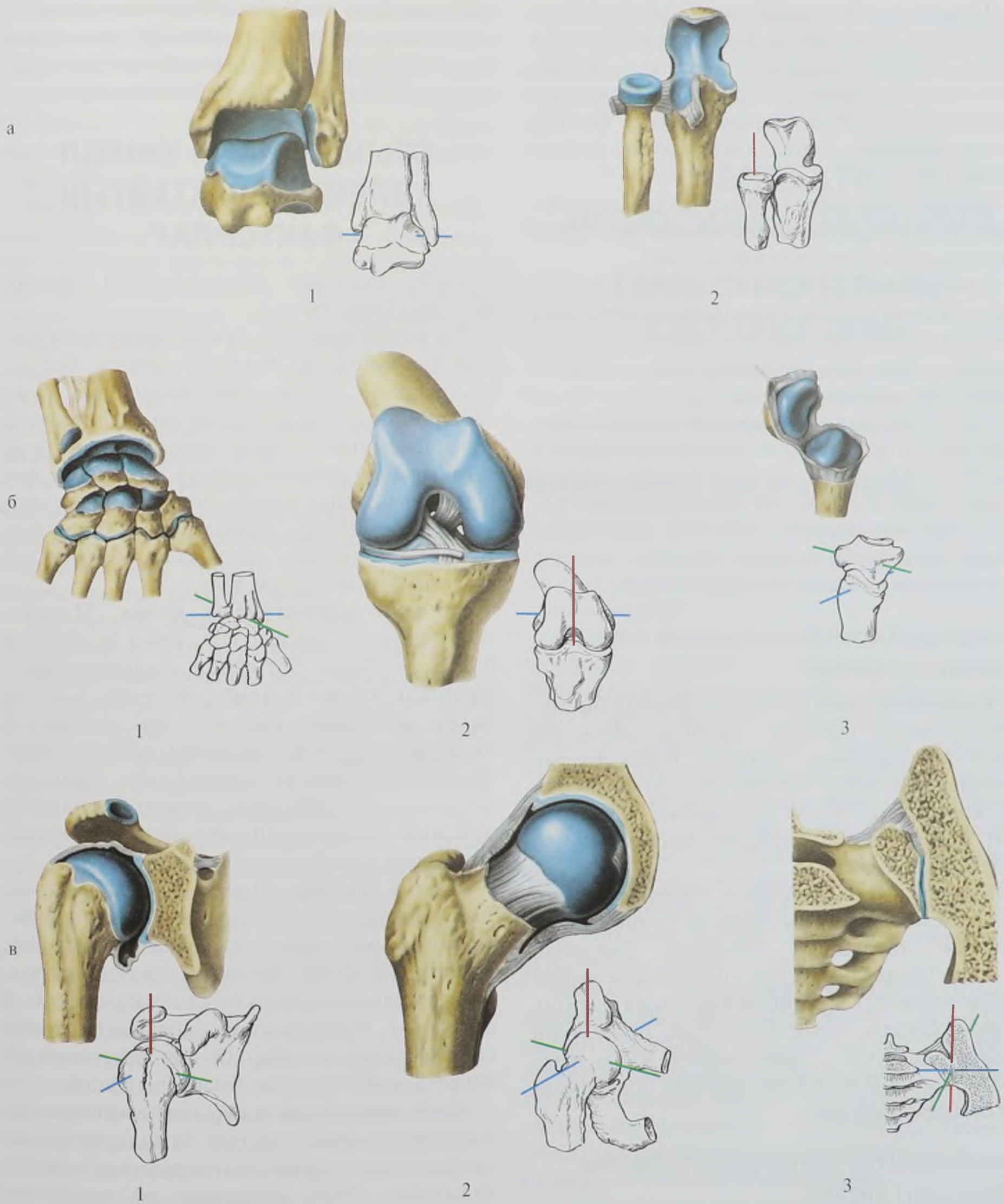

75-сурет. Айналу бірлекті және буын беткейлерінің формасына байланысты буын түрлері: а — бір бірлекті: 1 — блок тәрізді; 2 — цилиндрлі; б — екі бірлекті: 1 — эллипстік; 2 — айдаршықтық; 3 — ер тоқым тәрізді; в — үш бірлекті: 1 — шар тәрізді; 2 — тостаған тәрізді; 3 — жазық

Шар тәрізді буындарға иық буыны жатады. Шар тәрізді буындардың бір түріне тостағанша тәрізді буын (*articulatio cotylica*) жатады, оған мысал — ұршық буыны. Ол терең буын шұңқырымен, берік капсуласымен, бекіген жалғамаларымен сипатталады және қимыл көлемі шектеулі.

Жалпақ буындарға — буын беттері ауданының сәйкестігі, капсуласының жалғамалармен бекуі және таю түріндегі қимыл тән.

Буын пішіні мен білік санына тәуелсіз, қимыл көлемі шектеулі буындарды аз қимылды немесе қатаң буындар (*amphiarthrosis*) деп атайды. Оған аяқ ұшы буындары және сегізкөзмықын буынын жатқызады.

Буындардың ішінде ерекше топты айдаршық тәрізді буындар (*articulationes bicondylares*) құрайды. Олардың ерекше белгісі: эллипс тәрізді пішіндері бар екі айдаршығының болуы, оған құрама шықшыт, тізе және ауыз-шүйде буындары жатады. Аталған буындар өздеріне тән қимылымен ерекшелінеді.

Буындардың буын беттері санына байланысты жіктелуі

Қарапайым буын (*articulatio simplex*) бір немесе бірнеше сүйекпен түзілген, бірақ екі буын беті бар буын. Мысалы, бунақ аралық буындардың буын беттері тек екі сүйектен, ал кәрі жілік-білезік буынының бір буын беті білезіктің проксималды қатарының үш сүйегімен құралған.

Күрделі буын (*articulatio composita*), буын капсуласында бірнеше буын беттерінің, яғни бірнеше қарапайым буынның болуынан түзіледі. Олардың қимылы бірге немесе дербес болуы мүмкін. Қарапайым буындарға шынтақ буыны жатады, оның алты буын бетінен үш қарапайым буын — иық-шынтақ-жілік, иық-кәрі жілік және кәрі жілік-шынтақ проксималды буындар құралады.

Буындардың бір сәттік құрама қызметіне байланысты жіктелуі

Құрама буындар (*articulations combinatoriae*) — әр түрлі буын капсуласында жататын дербес анатомиялық, бірақ қимылы бір буындар. Мысалы, шықшыт және кәрі жілік-шынтақ проксималды және дисталды буындар. Әр түрлі пішінді буын беттері бар құрама буындардағы қимыл айналдыру білігінің саны аз буындарға тәуелді.

БУЫНДАРДАҒЫ ҚИМЫЛ КӨЛЕМІН АНЫҚТАЙТЫН ФАКТОРЛАР

Әрбір буынның қимыл көлемі бірнеше факторға байланысты.

Ең негізгі факторға **буындасатын буын беттері ауданының әр түрлілігі** жатады. Барлық буындардың ішінде иық буынының буын беттерінің ауданы неғұрлым әр түрлі (тоқпан жілік басының ауданы жауырынның буын шұңқырынан алты рет артық), сондықтан иық буынында қимыл көлемі өте үлкен. Сегізкөзмықын буынының буындасатын буын беттерінің ауданы тең, сондықтан практикалық тұрғыда қимыл мүлдем жоқ.

Қосалқы элементтерінің болуы. Мысалы, менискілердің, дискілердің, буын еріндерінің болуы — буын беттерінің конгруэнттілігін ұлғайтып, қимыл көлемін шектейді. Капсула ішілік жалғамалар қимылды тек бір бағытта ғана шектейді (тізе буынының айқыш тәрізді жалғамалары бүгілуге кедергі емес, бірақ шамадан тыс жазылуға қарсы, жанама жалғамалар кәрі жілік-білезік буынында әкелу мен әкетуді, айналдыру қимылдарын шектейді).

Құрама буындар. Құрама буындардағы қимыл айналдыру білігінің саны аз буындарына байланысты. Мысалы, латералды ауыз-білік буындардың буын беттері пішіндері жалпақ, бірақ орталық ауыз-білік буынмен құрама қимыл атқаратын болғандықтан, айналдыру буыны сияқты қызмет жасайды. Оларға қабырғалар буындары, кейбір аяқ ұшы буындары жатады.

Буын капсуласының құрылыс ерекшеліктері. Капсуласы нәзік, серпімді буындарда қимыл көлемі үлкен. Буын капсуласының әркелкі қалыңдығы буын қимылына әр түрлі әсер етеді. Мысалы, шықшыт буынының капсуласы арты мен бүйіріне қарағанда алдынан жіңішке, сондықтан қимыл да алдынан кең көлемде.

Капсулалық жалғамалардың айқындылығы. Капсулалық жалғамалар құрамындағы коллаген талшықтары өте берік, бірақ аз созылуына байланысты буын қимылын бағыттап, бәсендетеді. Ең берік жалғамалар сегізкөзмықын буынында орналасады, сондықтан оның қимыл амплитудасы 7° аспайды.

Буынды қоршайтын бұлшықеттер. Бұлшықеттер тонусы тұрақтылығымен буындасатын сүйектерді жақындатып, фиксациялайды (бекітеді). 1 см^2 бұлшықет көлденеңіне 10 кг бұлшықет күші келеді. Егер бұлшықетті алып тастап, буында тек жалғамалар мен капсуланы қалдырсақ, қимыл көлемі тез ұлғаяды. Сонымен қатар бұлшықеттерден жалғамалар басталады. Бұлшықеттер жиырылғанда жалғамалар серпімді қасиетке ие.

Синовиалды сұйықтық. Ол буын беттерін майлайды. Буынның айрықша жұмысында немесе патологиясында синовиалды сұйықтықтың өнімі мен сіңірілуі бұзылады, соның әсерінен қимыл көлемі азаяды.

Атмосферлік қысым. Ол буын беттерінің беттесуін ұлғайтады және қимылды шектейді.

Жамылғының (терінің) және тері асты майлы клетчатканың жағдайы. Тері асты майлы клетчатканың шамадан көп болуына байланысты толық адамдарда қимыл шектеулі. Спортшылар мен арық адамдарда қимыл көлемі үлкен. Тері ауруларында серпімділіктің азаюынан қимыл көлемі нашарлайды, ал күйік жағдайында контрактуралардың пайда болуынан қимылдар мүлдем шектеулі болады.

Буындардағы қимыл көлемдерін анықтау үшін бірнеше әдіс бар. Травматологияда бұрыштық өлшем көмегімен анықтайды. Әрбір буынға өзіне тән қалыпты жағдайы анықталады. Иық буынына қалыпты жағдай — қолдары тұлғаның бойында (параллель) орналасады. Шынтақ буынына — толық жазылу (180°). Пронация мен супинацияны шынтақ буынын тік бұрыш жасап бүккен кезде және қол ұшын сагитталды жазықтыкта орналастырғанда анықтайды.

Анатомиялық тексерістер кезінде қимыл бұрышы мөлшерін әрбір буындасатын буын беттерінің айналдыру доғасының айырмашылығымен есептеуге болады. Қимыл бұрышының мөлшері жынысына, жасына, спортпен шұғылдауына және жеке ерекшеліктеріне тәуелді.

МЕНШІКТІ АРТРОСИНДЕСМОЛОГИЯ

ТҰЛҒА СҮЙЕКТЕРІНІҢ БАЙЛАНЫСТАРЫ

Тұлға сүйектерінің байланыстарына омыртқалар байланыстары, қабырғалар байланыстары және төс байланыстары кіреді.

Омыртқалар байланыстары

Көршілес **омыртқа денелері**, бесінші бел омыртқа мен сегізкөздің бірінші омыртқасы омыртқа аралық дискілер көмегімен байланысады (76-сурет).

Омыртқа аралық дискілер (*discus intervertebralis*) талшықты шеміршектен тұрады. Дискілердің периферияcында фиброзды сақина (*anulus fibrosus*) орналасады. Дискінің ортасын серпілмелі ядро (*nucleus pulposus*) құрайды. Ол шеміршектің аморфты жасуша аралық затынан тұрады және оның пішіні шар тәрізді. Дискінің серпілмелі ядросы артқа ығысып, амортизатор рөлін атқарады. Төменгі бел омыртқалары арасындағы, 5-бел және сегізкөздің 1-омыртқаларының арасындағы омыртқа аралық дискілерде симфизге ұқсаған санылаулар кездеседі.

Көршілес омыртқалар денесінің ауданына қарағанда дискілер ауданы үлкен, сондықтан қалыпты жағдайда омыртқа аралық дискілер омыртқа денелері жиектерінен шығып тұрады. Омыртқа бағаны деңгейінде дискілер қалыңдығы (биіктігі) — әр түрлі. Мойын бөлімінде кейбір дискілердің биіктігі 5–6 мм, кеудеде — 3–4 мм, бел бөлімінде — 10–12 мм құрайды. Барлық омыртқа аралық дискілердің жалпы биіктігі омыртқа бағаны ұзындығының төрттен бірін құрайды.

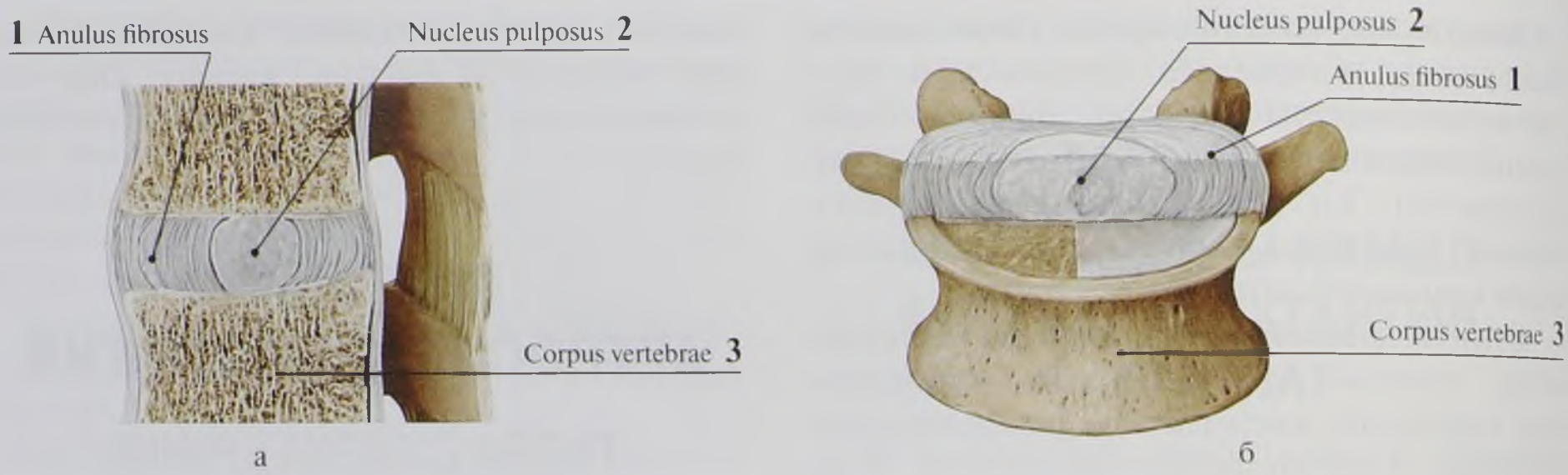

76-сурет. Омыртқа бөліктері арасындағы синхондроз — омыртқа аралық дискінің сагитталды (а) және фронталды (б) кесіндісінің құрылымы

№	Қазақ тіліндегі атауы	Орыс тіліндегі атауы	Ағылшын тіліндегі атауы
1	Фиброзды сақина	Фиброзное кольцо	Anulus fibrosus
2	Қоймалжын ядро	Студенистое ядро	Nucleus pulposus
3	Омыртқа денесі	Тело позвонка	Vertebral body

Омыртқа денелері алдынан және артынан бойлық жалғамалармен қосылған (77-сурет).

Алдыңғы бойлық жалғама (*ligamentum longitudinale anterius*) омыртқа денесі мен дискінің алдында орналасып, ауыз омыртқаның алдыңғы төмпешігінен сегізкөздің бірінші омыртқасына дейін тартылған. Жалғама омыртқа сүйек қабымен және дискілермен тығыз байланысқан. Оның қызметі омыртқа бағанын тым шектен тыс жазылудан сақтау.

Артқы бойлық жалғама (*ligamentum longitudinale posterius*), омыртқа денесінің артқы бетінде орналасқан. Ол білік омыртқа денесінің артқы бетінен сегізкөзге дейін орналасып, омыртқа аралық дискілер аймағында кеңейеді. Жалғама — омыртқа денелерімен қоймалжын байланысып, омыртқа аралық дискілермен берік бітіседі. Ол омыртқа бағанын тым алға қарай иілуден сақтайды.

Омыртқа доғалары — сары түсті жалғама (*ligamentum flavum*) арқылы байланысқан. Сары түсті жалғама деп аталу себебі, иілгіш дәнекер-тіндерден тұратындықтан. Жалғамалар доғалар арасындағы кеңістіктерді толтырып, омыртқалардың жоғарғы және төменгі тіліктерімен шектелген омыртқа аралық тесіктерді (*foramina intervertebralia*) бос қалдырады (78-сурет; 21–23-суретті қараңыз). Жалғамалар омыртқа денелері мен доғалары және дискілермен бірігіп, омыртқалық өзек (*canalis vertebralis*) түзеді. Оның ішінен жұлын өтеді.

Көршілес омыртқалардың **қылқанды өсінділері** өзара қылқан аралық жалғамалар (*ligamentum interspinale*) арқылы байланысқан. Бұл жалғама артынан қылқан үсті жалғамаға (*ligamentum supraspinale*) ұласады. Бұл жалғама мойын бөлімінде желкелік жалғама (*ligamentum nuchae*) атауын алады, ол VII мойын омыртқаның қылқанды өсіндісінен басталып, шүйденің сыртқы шығыңқысына дейін тартылады. Ол үшбұрышты табақша түрінде сагитталды жазықтықта орналасып, басты вертикалды қалыпта ұстайды.

Көршілес омыртқалардың **көлденең өсіндісі** көлденең аралық жалғамалар (*ligamentum intertransversarium*) арқылы байланысқан. Жалғамалар тұлғаның жан-жаққа иілуін шектейді. Бұл жалғама мойын омыртқаларынын тұсында нашар дамыған.

Омыртқа аралық буындар

Доға-өсінділі буындар (*articulatio zygapophysiales*) немесе омыртқа аралық буындар — жоғары орналасқан омыртқалардың төменгі буындық өсінділері мен төмен орналасқан омыртқалардың жоғарғы буындық өсінділері арасында түзіледі.

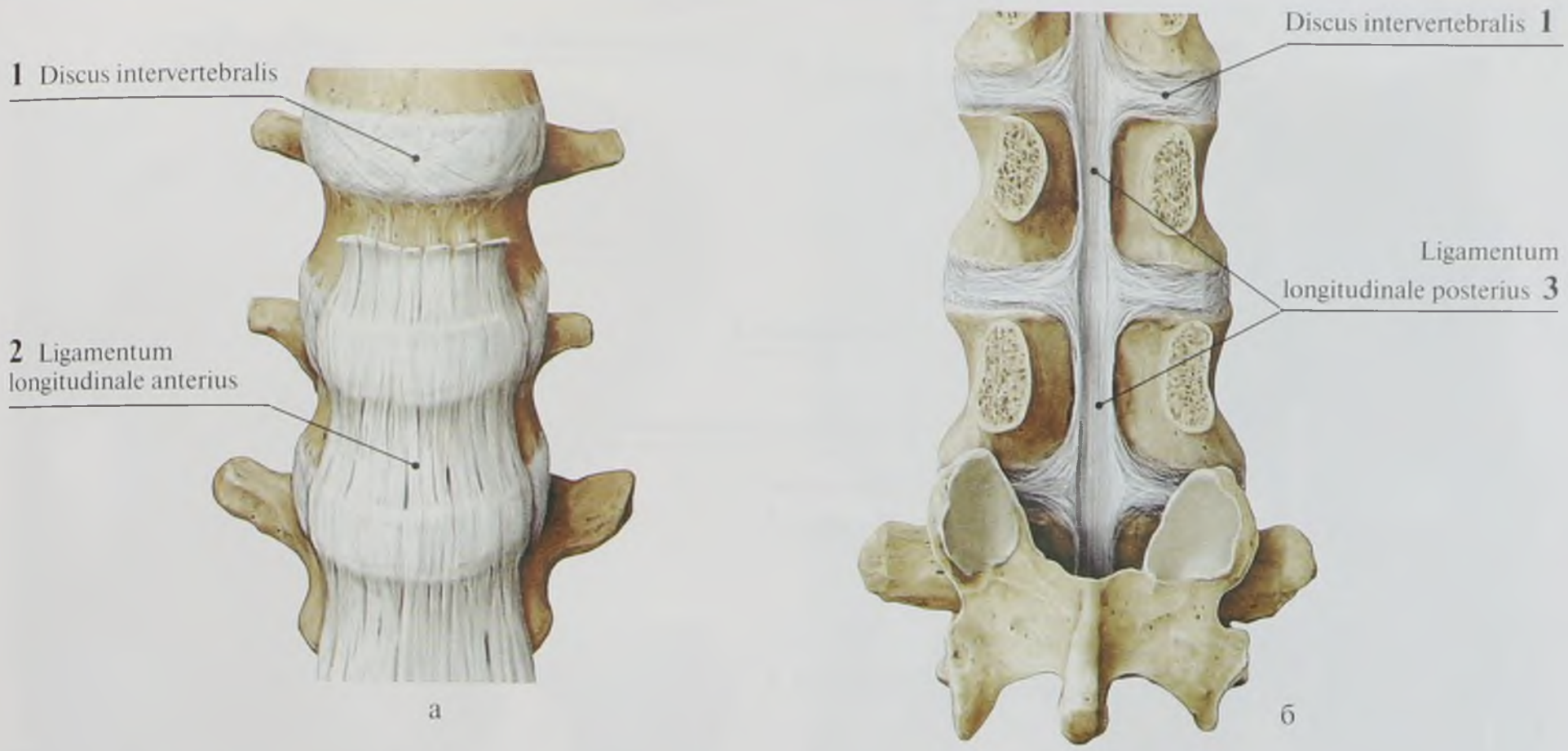

77-сурет. Омыртқа денешіктері арасындағы синдесмоздар: а — алдыңғы ұзына байланысы; б — артқы ұзына байланысы

№	Қазақ тіліндегі атауы	Орыс тіліндегі атауы	Ағылшын тіліндегі атауы
1	Омыртқа аралық диск	Межпозвоночный диск	Intervertebral disc
2	Алдыңғы бойлық жалғама	Передняя продольная связка	Anterior longitudinal ligament
3	Артқы бойлық жалғама	Задняя продольная связка	Posterior longitudinal ligament

Мойын және кеуде омыртқаларының буындық өсінділерінің буындық беттері — жалпақ, бел бөлімінде — цилиндр тәрізді. Буындар капсуласы берік, қимылды шектейді. Бірақ омыртқа бағанының деңгейінде тірегіш қызметін атқаратын аймақтарды ажыратады. Оған бас сүйекпен шекаралық аймақ және төменгі кеуде және жоғарғы бел омыртқалары кіретін аймақ жатады.

Омыртқа аралық дискілер құрылысы бойынша құрама буындар. Оларда тұлғаның алға және артқа иілуі, тұлғаның жан-жаққа иілуі, айнала қимыл, бұрылу және серіппелік қимылдар іске асырылады.

Сегізкөз бен құйымшақтың байланыстары

Сегізкөз-құйымшақ буыны омыртқа аралық дискінің көмегімен сегізкөздің V омыртқа денесі мен I құйымшақ омыртқаның арасында орналасқан және жалғамалармен нығайтылған байланыс (79-сурет). Әйелдерде сегізкөз бен құйымшақтың арасындағы шеміршекте саңылау бар, оны сегізкөз-құйымшақ симфизі деп атайды.

Сегізкөз-құйымшақтық латералды жалғама (*ligamentum sacrococcygeum laterale*), ол V сегізкөз омыртқаның көлденең өсіндісімен I құйымшақ омыртқаның көлденең өсіндісі аралығында орналасқан. Бұл — жалғама омыртқа аралық жалғаманың аналогы.

Сегізкөз-құйымшақтық алдыңғы жалғама (*ligamentum sacrococcygeum anterius*), сегізкөз-құйымшақ буынының алдыңғы бетінде орналасқан, омыртқа бағанының алдыңғы бойлық жалғамасының тікелей жалғасы.

Сегізкөз-құйымшақтық артқы беткей жалғама (*ligamentum sacrococcygeum posterior superficiale*), сегізкөз өзегінің саңылауынан басталып, құйымшақтың артқы бетінде аяқталады. Ол сегізкөз саңылауының тесігін түгел жауып, қылқын үсті, қылқан аралық және сары жалғамаға сәйкес келеді.

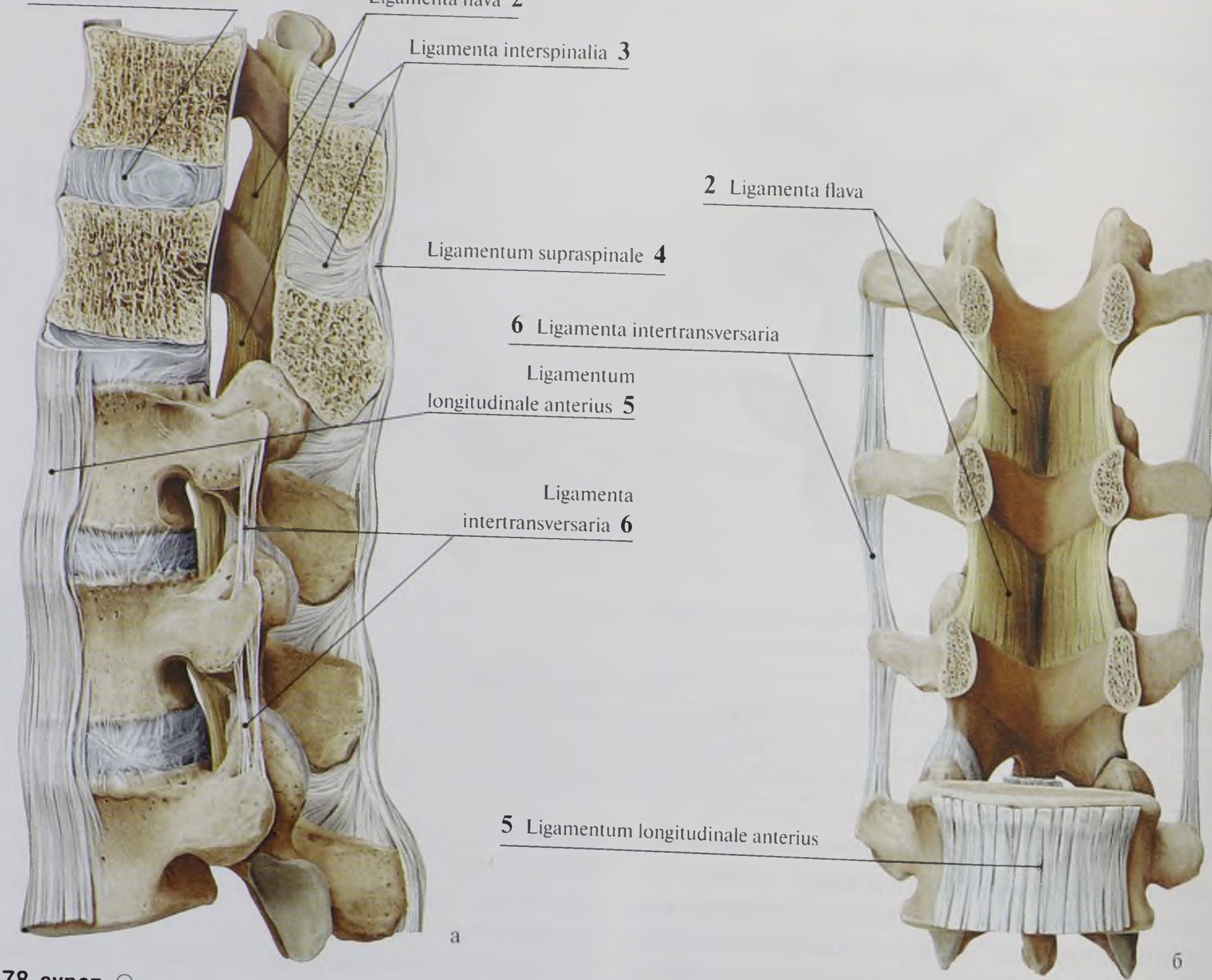

78-сурет. Омыртқа доғалары мен өскіндері арасындағы синдесмоздар: а — жанынан көрінісі; б — омыртқа денешіктерін алып тастағаннан кейінгі алдыңғы көрінісі

№	Қазақ тіліндегі атауы	Орыс тіліндегі атауы	Ағылшын тіліндегі атауы
1	Омыртқа аралық диск	Межпозвоночный диск	Intervertebral disc
2	Сары жалғамалар	Желтые связки	Ligamenta flava
3	Қылқан аралық жалғамалар	Межостистые связки	Interspinous ligaments
4	Қылқан үсті жалғама	Надостистая связка	Supraspinous ligament
5	Алдыңғы бойлық жалғама	Передняя продольная связка	Anterior longitudinal ligament
6	Көлденең аралық жалғамалар	Межпоперечные связки	Intertransverse ligaments

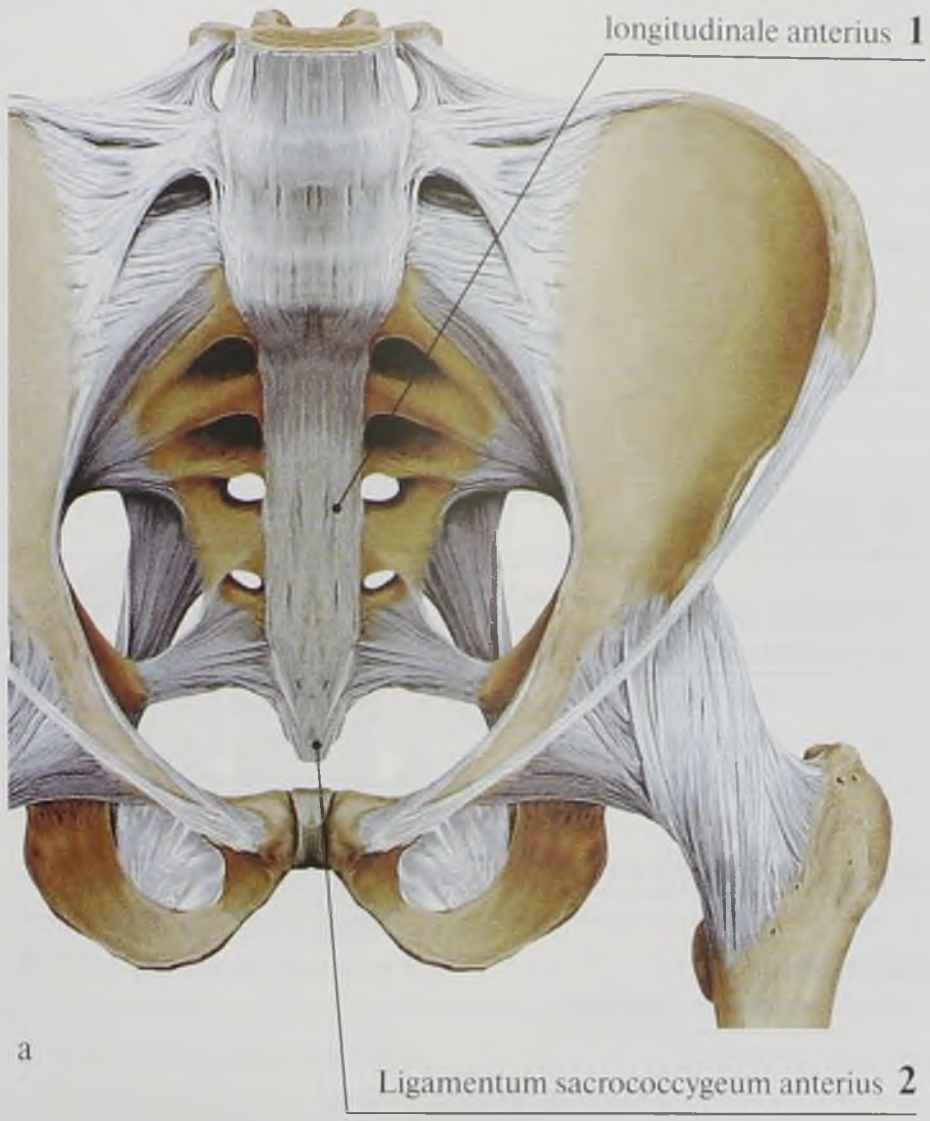

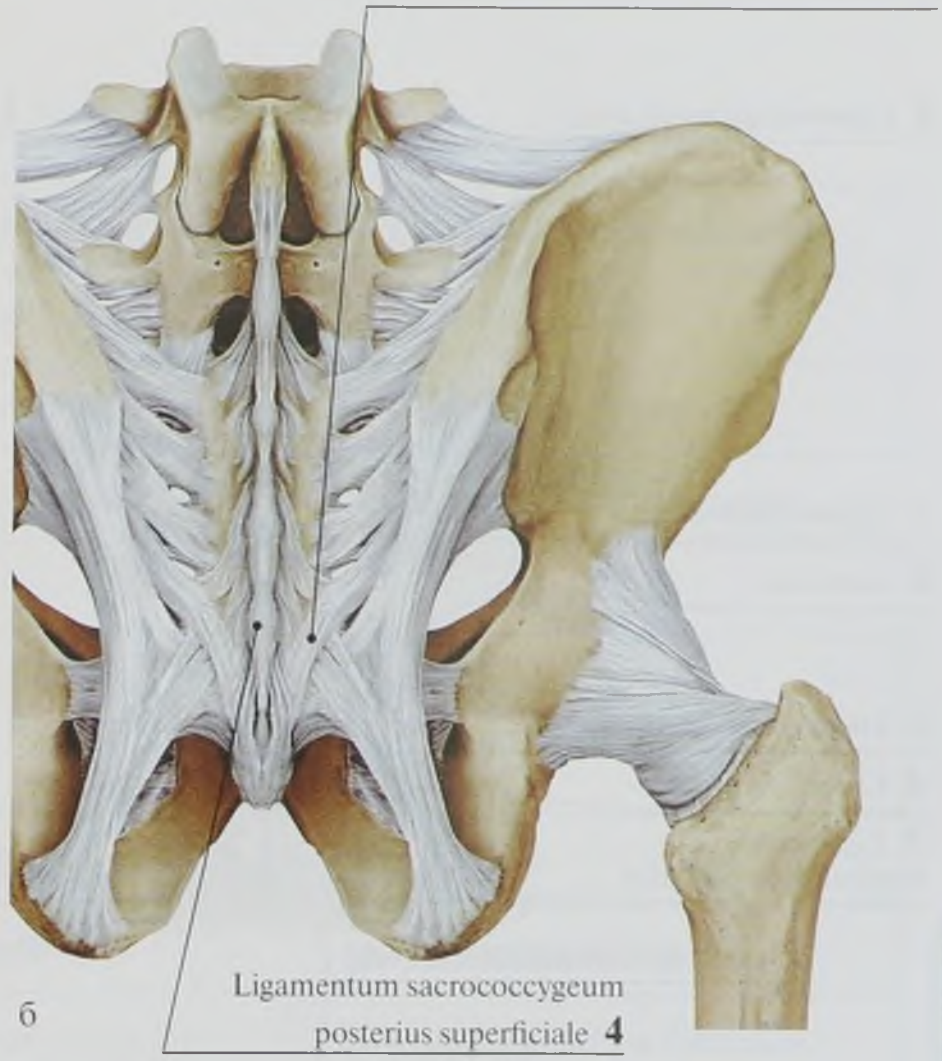

79-сурет. Айқыштың құйымшақпен байланыстары: а — артынан көрінісі; б — алдынан көрінісі

№	Қазақ тіліндегі атауы	Орыс тіліндегі атауы	Ағылшын тіліндегі атауы
1	Алдынғы бойлық жалғама	Передняя продольная связка	Anterior longitudinal ligament
2	Алдынғы сегізкөз-құйымшақ жалғамасы	Передняя крестцово-копчиковая связка	Anterior sacrococcygeal ligament
3	Латералды сегізкөз-құйымшақ жалғамасы	Латеральная крестцово-копчиковая связка	Lateral sacrococcygeal ligament
4	Беткей артқы сегізкөз-құйымшақ жалғамасы	Поверхностная задняя крестцово-копчиковая связка	Superficial posterior sacrococcygeal ligament

Сегізкөз-құйымшақты артқы терең жалғама (*ligamentum sacrococcygeum dorsale profundum*), V сегізкөз омыртқаның денесі мен I құйымшақ омыртқаның арасында орналасқан, ол омыртқа бағанының артқы бойлық жалғамасының тікелей жалғасы.

Омыртқа бағанының бас сүйекпен байланысы

Омыртқа бағанының бас сүйекпен байланысына бірнеше буын, жалғама және жарғақ кіреді (80-сурет).

Атлант-шүйделік буын (*articulatio atlanto-occipitalis*), шүйде сүйегінің айдаршығы мен ауыз омыртқаның бүйір массасының жоғарғы буын бетінің арасында орналасқан айдаршық тәрізді құрама буын.

Атлант-біліктік орталық буын (*articulatio atlantoaxialis mediana*) — ол білік омыртқаның тісі, ауыз омыртқаның алдынғы доғасы және атланттың көлденең жалғамасы арасындағы цилиндр тәрізді құрама буын. Білік омыртқаның тісі шүйде сүйектің қанаттық (*ligamentum alaria*) және тіс ұшының жалғамаларымен (*ligamentum apicis dentis*) бекіген (81-сурет).

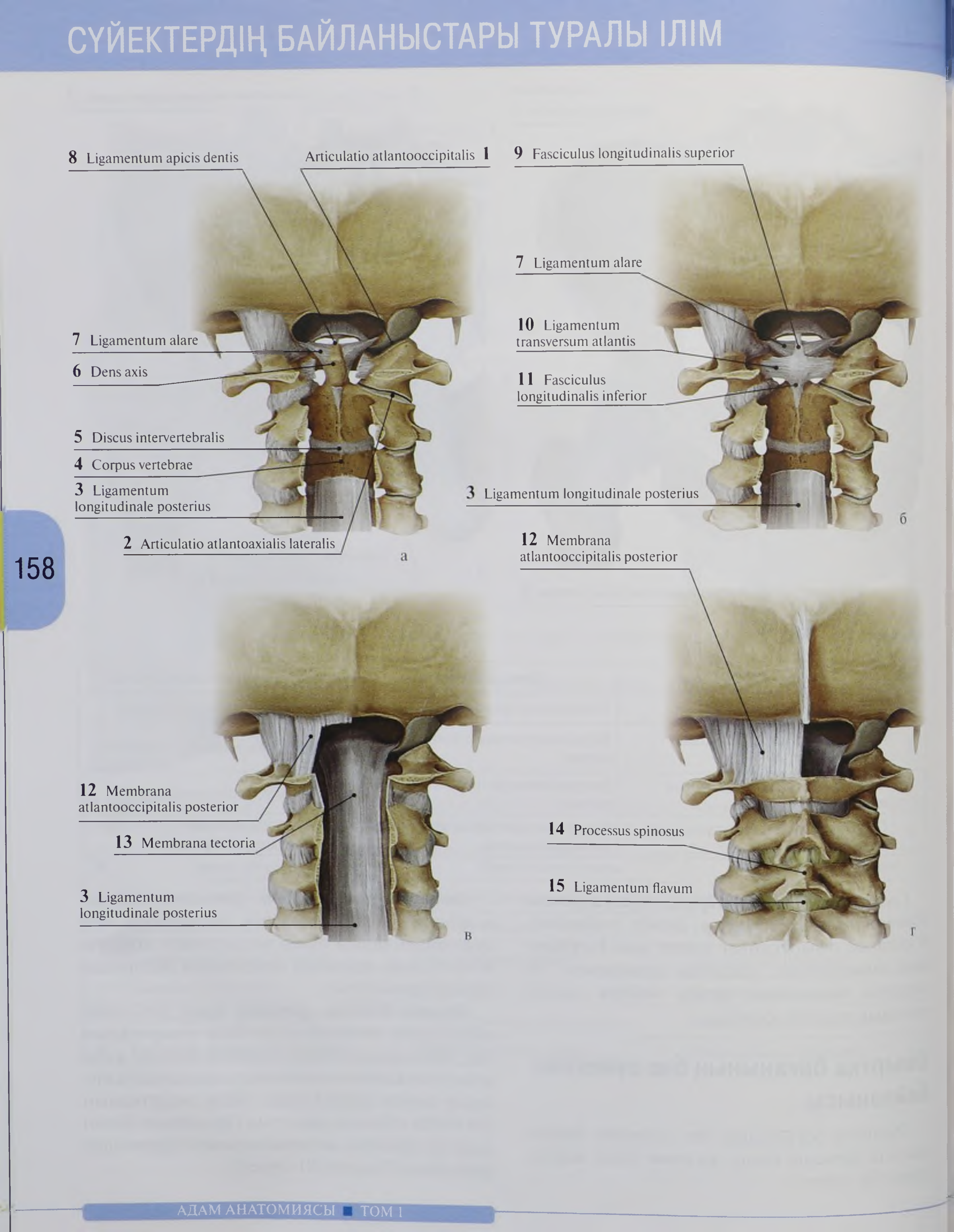
8 Ligamentum apicis dentis
Articulatio atlantooccipitalis 1
7 Ligamentum alare
6 Dens axis
5 Discus intervertebralis
4 Corpus vertebrae
3 Ligamentum longitudinale posterius
2 Articulatio atlantoaxialis lateralis
а
9 Fasciculus longitudinalis superior
7 Ligamentum alare
10 Ligamentum transversum atlantis
11 Fasciculus longitudinalis inferior
3 Ligamentum longitudinale posterius
б
12 Membrana atlantooccipitalis posterior
12 Membrana atlantooccipitalis posterior
13 Membrana tectoria
3 Ligamentum longitudinale posterius
в
14 Processus spinosus
15 Ligamentum flavum
г

80-сурет. Бас сүйектің омыртқа бағанымен байланысы: алдынан көрінісі. Қабаттық орналасуы (а–г)

№	Қазақ тіліндегі атауы	Орыс тіліндегі атауы	Ағылшын тіліндегі атауы
1	Ауыз-шүйде буыны	Атлантозатылочный сустав	Atlanto-occipital joint
2	Латералды ауыз-білік буыны	Латеральный атлантоосевой сустав	Lateral atlanto-axial joint
3	Арткы бойлық жалғама	Задняя продольная связка	Posterior longitudinal ligament
4	Омыртқа денесі	Тело позвонка	Vertebral body
5	Омыртқа аралық диск	Межпозвоночный диск	Intervertebral disc
6	Тіс ұшы	Верхушка зуба	Apex of dens
7	Қанаттық жалғама	Крыловидные связки	Alar ligaments
8	Тіс ұшының жалғамасы	Связка верхушки зуба	Apical ligament of dens
9	Жоғарғы бойлық буда	Верхний продольный пучок	Superior longitudinal fasciculus
10	Ауыз омыртқаның көлденен жалғамасы	Поперечная связка атланта	Transverse ligament of atlas
11	Төменгі бойлық буда	Нижний продольный пучок	Inferior longitudinal fasciculus
12	Арткы ауыз-шүйде жарғағы	Задняя атлантозатылочная мембрана	Posterior atlanto-occipital membrane
13	Жамылғы жарғақ	Покровная мембрана	Tectorial membrane
14	Қылканды өсінді	Остистый отросток	Spinous process
15	Сары жалғама	Желтые связки	Ligamenta flava

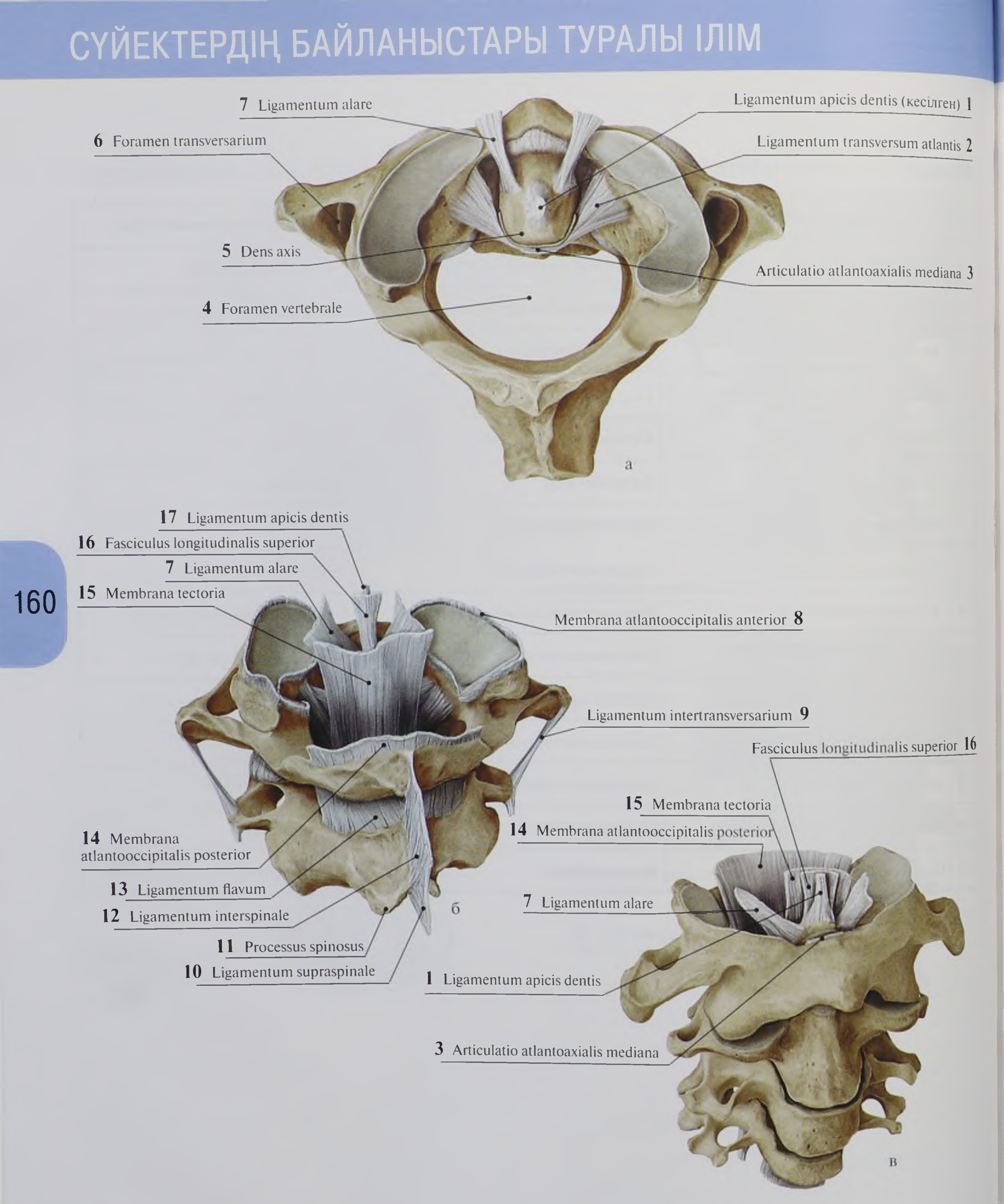
7 Ligamentum alare
6 Foramen transversarium
5 Dens axis
4 Foramen vertebrale
Ligamentum apicis dentis (кесілген) 1
Ligamentum transversum atlantis 2
Articulatio atlantoaxialis mediana 3
а
17 Ligamentum apicis dentis
16 Fasciculus longitudinalis superior
7 Ligamentum alare
15 Membrana tectoria
Membrana atlantooccipitalis anterior 8
Ligamentum intertransversarium 9
14 Membrana atlantooccipitalis posterior
13 Ligamentum flavum
12 Ligamentum interspinale
11 Processus spinosus
10 Ligamentum supraspinale
б
Fasciculus longitudinalis superior 16
15 Membrana tectoria
14 Membrana atlantooccipitalis posterior
7 Ligamentum alare
1 Ligamentum apicis dentis
3 Articulatio atlantoaxialis mediana
в

81-сурет. Орталық атлант осьтік буын: а — төбесінен көрінісі; б — артынан көрінісі; в — алдынан көрінісі

№	Қазақ тіліндегі атауы	Орыс тіліндегі атауы	Ағылшын тіліндегі атауы
1	Тіс ұшының жалғамасы	Связка верхушки зуба	Apical ligament of dens
2	Ауыз омыртқаның көлденең жалғамасы	Поперечная связка атланта	Transverse ligament of atlas
3	Ортаңғы ауыз-білік буыны	Срединный атлантоосевой сустав	Median atlanto-axial joint
4	Омыртқалық тесік	Позвоночное отверстие	Vertebral foramen
5	Тіс ұшы	Верхушка зуба	Apex
6	Көлденең тесік	Поперечное отверстие	Foramen transversarium
7	Қанаттық жалғама	Крыловидные связки	Alar ligaments
8	Алдыңғы ауыз-шүйде жарғағы	Передняя атлантозатылочная мембрана	Anterior atlanto-occipital membrane
9	Көлденең аралық жалғама	Межпоперечные связки	Intertransverse ligaments
10	Қылқан үсті жалғама	Надостистая связка	Supraspinous ligament
11	Қылқанды өсінді	Остистый отросток	Spinous process
12	Қылқан аралық жалғама	Межостистые связки	Interspinous ligaments
13	Сары жалғама	Желтые связки	Ligamenta flava
14	Артқы ауыз-шүйде жарғағы	Задняя атлантозатылочная мембрана	Posterior atlanto-occipital membrane
15	Жамылғы жарғақ	Покровная мембрана	Tectorial membrane
16	Жоғарғы бойлық буда	Верхний продольный пучок; дугообразный пучок	Superior longitudinal fasciculus

Буынның артқа иілуіне бойлық будалар (*fasciculi longitulinales*) және білік омыртқаның тісінен денесіне және шүйде сүйекке баратын атланттың көлденең жалғамасы (*ligamentum transversum atlantis*), сонымен бірге артқы бойлық жалғаманың жалғасы — жамылғылық жарғақ (*membrana tertoria*) әсер етеді. Бойлық будалар атланттың көлденең жалғамасымен бірге атланттың айшық тәрізді жалғамын (*ligamentum cruciforme atlantis*) түзеді.

Атлант-біліктік латералды буын (*articulatio atlantoaxialis lateralis*), ол ауыз омыртқаның бүйір массасының төменгі буын бетімен және білік омыртқаның жоғарғы буын бетінің беттесуі нәтижесінде құралған жалпақ құрама буын.

Атлант-шүйделік буында бастың алға-артқа, жан-жаққа иілуі және перифериялық айналдыру қимылдары жасалады; атлант-біліктік орталық және латералды буындарда басты айналдыру іске асырылады.

Сонымен бірге шүйде сүйектің базилярлы бөлігімен және атланттың алдыңғы доғасының жоғарғы жиегінің арасында атлант-шүйделік алдыңғы жарғақ (*membrana atlantooccipitalis anterior*), ал шүйде сүйегі үлкен тесігінің артқы жиегімен және ауыз омыртқасы артқы доғасының арасында атлант-шүйделік артқы жарғақ (*membrana atlantooccipitalis posterior*) тартылған.

Омыртқа бағаны

Омыртқа бағаны омыртқалар мен олардың байланыстарынан (*columna vertebralis*) құралған. Омыртқа бағанының функциялық маңызы: басты ұстауға, кеуде, құрсақ және жамбас астау қабырғаларын құрауға қатысады, тұлғаның тірегіші, ағзаларды қорғау қызметін атқарады.

Омыртқа бағанының жалпы ұзындығы — ересек ер адамдарда 73 см, соның ішінде: мойын омыртқаларының ұзындығы — 13 см, кеуде омыртқаларының ұзындығы — 30 см, бел омыртқаларының ұзындығы — 18 см болса, сегізкөз сүйегі мен құйымшақ омыртқаның ұзындығы — 12 см шамасында. Әйел адамдарда омыртқа бағанының орташа ұзындығы — 68–69 см. Қартайған кезеңде омыртқа бағанының ұзындығы орташа есеппен 5–7 см қысқарады.

Омыртқа бағанының сагитталды жазықта иілімдері бар. Омыртқа бағанының төмпешігімен артқа иілуін кифоз (*kyphosis*), шығыңқысымен алдына қарай иілуін лордоз (*lordosis*) деп атайды. Физиологиялық лордоз — мойын және бел бөлімдерінде; физиологиялық кифоз — кеуде және сегізкөз бөлімдерінде (82-сурет). V бел омыртқа мен сегізкөздің I омыртқасының аралығындағы алға қарай иілген шығыңқы мүйісі (*promontorium*) бар. Адам омыртқа бағанының лордозы мен кифозы дененің вертикалды орын алуымен қалыптасқан.

Физиологиялық лордоз бен кифоз тұрақты құрылымдар. Әйелдерде кеуде кифозы мен бел лордозы жақсы айқындалған. Омыртқа бағанының иілімдері горизонталды орында азаяды, вертикалды орында айқын көрінеді, ал жүктеме түскенде біршама ұлғаяды.

Иілулердің түзілуі туғаннан кейін қалыптасады. Нәрестенің омыртқа бағаны төмпешігімен артқа қараған доға түрінде. Бала 2–3 айда басын ұстай бастайды, соның нәтижесінде мойын лордозы түзіледі. Бала 5–6 айда отыра бастауына сәйкес кеуде кифозы қалыптасады. Бала 9–12-айларда жүре бастауына байланысты бел лордозы түзіліп, денесі вертикалды орынды алады. Соған орай бір мезетте кеуде және сегізкөз кифоздары айқындала түседі.

Қалыпты жағдайда фронталды жазықтықта омыртқа бағанында иілімдер жоқ. Онын орталық жазықтықтан иілуін сколиоз (*skoliosis*) деп атайды (83-сурет).

Омыртқа бағанының қимылы омыртқалар арасындағы көптеген байланыстардың функциясына тәуелді. Омыртқа бағанына қаңқалық бұлшықеттердің әсерінен келесі қимыл түрлері орындалады: алға және артқа, жан-жаққа иілуі, торзионды қимылдар, яғни бұралу, айнала қимыл және серіппелік қимыл. Тұлғаның алға және артқа иілуі фронталды білік бойында жүріп, оның амплитудасы 170–245° құрайды. Омыртқа бағанының сол жаққа және оң жаққа

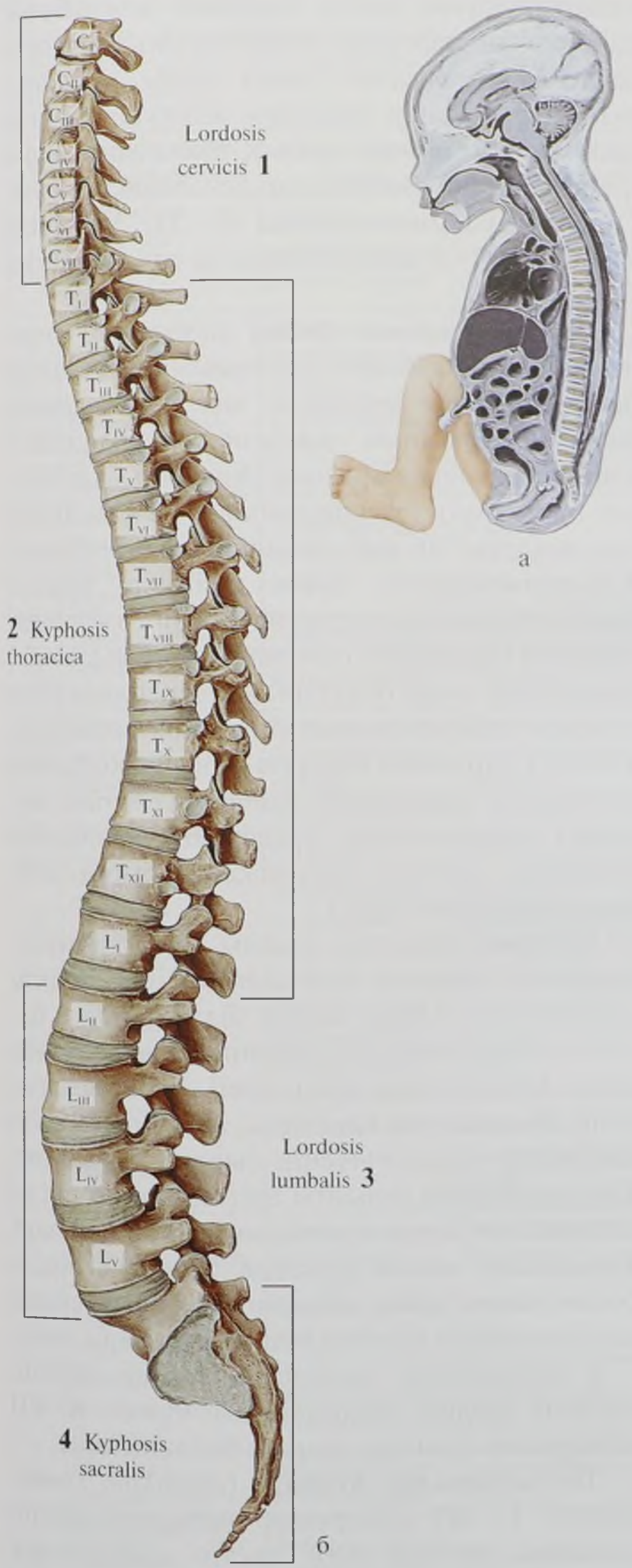

82-сурет. Жатырдағы бала (а) және ересек адам (б) омыртқа бағанының физиологиялық ерекшелігі. Жанынан көрінісі

№	Қазақ тіліндегі атауы	Орыс тіліндегі атауы	Ағылшын тіліндегі атауы
1	Мойын лордозы	Шейный лордоз	Cervical lordosis
2	Кеуде кифозы	Грудной кифоз	Thoracic kyphosis
3	Бел лордозы	Поясничный лордоз	Lumbar lordosis
4	Сегізкөз кифозы	Крестцовый кифоз	Sacral kyphosis

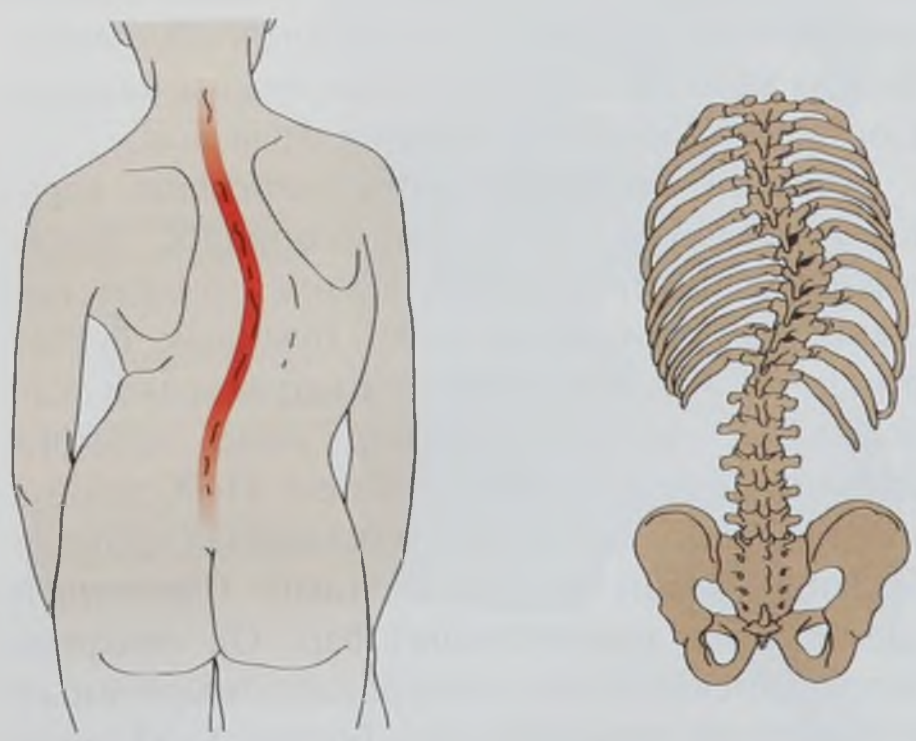

83-сурет. Сколиоз

иілуі сагитталды білік айналасында жүріп, қимыл көлемі 165° градусты құрайды. Омыртқа бағанының бұралуы вертикалды білік айналасында жүріп, қимыл көлемі 120° құрайды.

Омыртқа бағанының айнала қимылы сагитталды білік пен фронталды білік айналасында кезекпен жүріп, конусты сипаттайды. Серіппелік қимылдар (жүргенде, секіргенде) көршілес омырткалардың алшақтауы мен жақындауынан қалыптасады, омыртқа аралық дискілер соккыларды азайтады.

Омыртқа бағанының әрбір бөлімінде қимыл көлемдері мен түрлері әр түрлі. Омыртқа аралық дискілердің үлкен биіктігінен мойын және бел бөлімдері өте қозғалмалы. Омыртқа аралық буындардағы буын беттерінің фронталды орналасуымен және омырткалардың қылканды өсінділерінің төмен бағытталуымен, сонымен бірге омыртқа аралық дискілердің аз биіктігінен омыртқа бағанының кеуде бөлімінде қимыл шектеулі.

Қабырғалардың байланыстары

Қабырғалар кеуде омырткаларымен, төспен, бұғанамен және бір-бірімен буындар мен үзіліссіз байланыстар арқылы байланысқан.

Қабырғалар омырткалармен қабырға-омыртқа буындары (*articulationes costovertebrales*) арқылы байланысады. Оған қабырға басының буыны және қабырға-көлденең буыны жатады. Соңғысы XI және XII қабырғаларда жоқ.

Қабырға басының буыны (*articulatio capitis costae*), ол II–X екі көршілес кеуде омырткаларының жоғарғы және төменгі қабырғалық шұңқырларының буындық беттерімен, I, XI, XII кеуде омырткалардың қабырғалық шұңқырларымен және қабырға басының буын бетімен түзілген. II–X дейінгі қабырға басының әрбір буындарында қабырға басының буын ішілік жалғамы (*ligamentum capitis costae interarticulare*) бар. Ол омыртқа аралық дискіге бекіп, екі көршілес омыртқаның қабырғалық шұңқырларын бөледі. I, XI және XII қабырғалар басында қыркасы жоқ, олар толық қабырғалық шұңқырлармен буындасады, сондықтан бұл қабырғаларда қабырға басының буын ішілік жалғамы жоқ. Буын капсуласын сыртынан буын басының сәулелі жалғамы (*ligamentum capitis costae radiatum*) нығайтады. Оның будалары желпуіш түрінде шашырап, омыртқа аралық дискілерге және іргелес жаткан омырткалар денелеріне бекиді. Омыртқа басының буыны (I, XI, XII) шар тәрізді, ал II–X қабырғаларда ер тоқым тәрізді болады.

Қабырға-көлденең буыны (*articulatio costotransversaria*), қабырға төмпешігінің буындық бетімен (*facies articularis tuberculum costae*) және омыртқаның көлденең өсіндісіндегі қабырғалық шұңқырының (*fovea costalis processus transversus*) буындасуынан түзіледі. Буын тек жоғарғы 10 жұп қабырғаларда кездеседі. Қабырға-көлденең буын цилиндр тәрізді. Буын капсуласын латералды қабырға-көлденең жалғамы (*ligamentum costotransversarium laterale*) нығайтады, оның будалары көлденең өсіндінің ұшынан қабырға төмпешігіне дейін тартылады. Капсула сыртылық жоғарғы қабырға-көлденен жалғамасы (*ligamentum costotransversarium superius*) омыртқаның көлденең өсіндісінен басталып, төменде орналасқан қабырға мойнына бекиді (84-сурет).

Қабырға басының буыны мен қабырға-көлденең буындар функциялық бір білікті, құрама буын. Оның қимыл білігі қабырға басына сәйкес келіп, екі буынның орталығымен өтеді. Қабырғаның арткы шеті — көрсетілген білік айналасында айналады, ал алдыңғы шеті көтеріледі немесе түсіп, сыртқа бұрылады. Қабырғалардың алдыңғы шеттерінің көтерілуі нәтижесінде кеуде қуысының көлемі ұлғаяды. Қабырғалар төмен түскенде бұлшықеттердің босаңсуымен және қабырға шеміршектерінің серпімділігінің нәтижесінде дем шығарылады.

I қабырғаның шеміршегі төспен бітісіп, тұрақты гиалин синхондрозын түзеді. II–VII қабырғалар буындар арқылы байланысады.

Төс-қабырғалық буындар (*articulatio sternocostalis*) II–VII қабырғалар шеміршектерінің алдыңғы шеттері мен төстің қабырғалық тіліктерінің бірігуінен түзіледі (85-сурет). Бұл буындардың буын капсуласы шеміршек үсті қабықтың төс сүйек қабына өткен жалғасы.

84-сурет. Қабырғалардың омыртқалармен байланыстары: а — қабырға-омыртқа буындарының көлденең кесіндісі; б — қабырға басы буыны, сол жағынан көрінісі

№	Қазақ тіліндегі атауы	Орыс тіліндегі атауы	Ағылшын тіліндегі атауы
1	Латералды қабырға-көлденең жалғамасы	Латеральная реберно-поперечная связка	Lateral costotransverse ligament
2	Қабырға-көлденең буын	Реберно-поперечный сустав	Costotransverse joint
3	Қабырға басы буыны	Сустав головки ребра	Joint of head of rib
4	Омыртқа денесі	Тело позвонка	Vertebral body
5	Қабырға басының тарамдалған жалғамасы	Лучистая связка головки ребра	Radiate ligament of head of rib
6	Қабырға басы	Головка ребра	Head
7	Қабырға төмпешігі	Бугорок ребра	Tubercle
8	Жоғарғы көлденең жалғама	Верхняя реберно-поперечная связка	Superior costotransverse ligament
9	Көлденең өсінді	Поперечный отросток	Transverse process
10	Қабырға басының тарамдалған жалғамасы	Лучистая связка головки ребра	Radiate ligament of head of rib
11	Қабырға басының буын ішілік жалғамасы	Внутрисуставная связка головки ребра	Intra articular ligament of head of rib
12	Қабырға басының тарамдалған жалғамасы	Лучистая связка головки ребра	Radiate ligament of head of rib
13	Көлденең-аралық жалғама	Межпоперечные связки	Intertransverse ligaments
14	Төменгі қабырғалық шұңқыр	Нижняя реберная ямка	Inferior costal facet
15	Жоғарғы қабырғалық шұңқыр	Верхняя реберная ямка	Superior costal facet
16	Омыртқа аралық тесік	Межпозвоночное отверстие	Intervertebral foramen
17	Көлденең өсіндінің қабырғалық шұңқыры	Реберная ямка поперечного отростка	Transverse costal facet

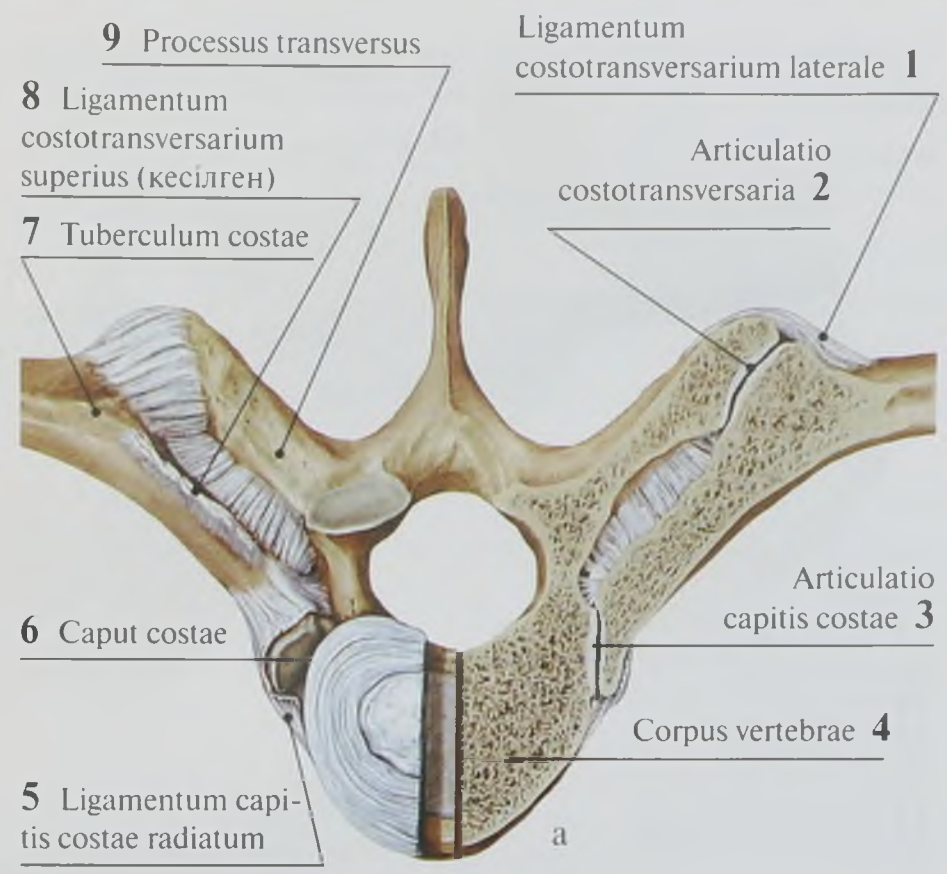

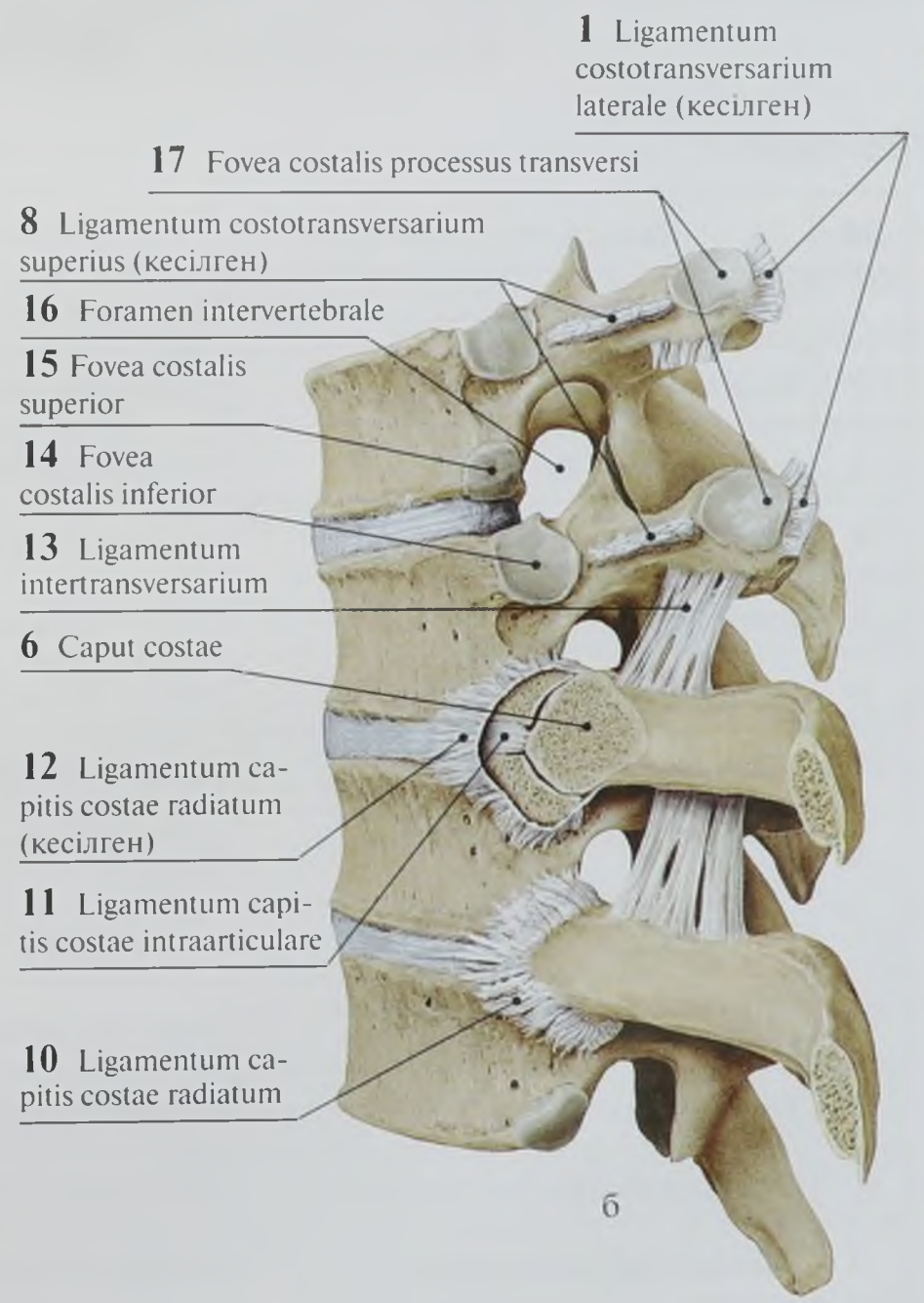

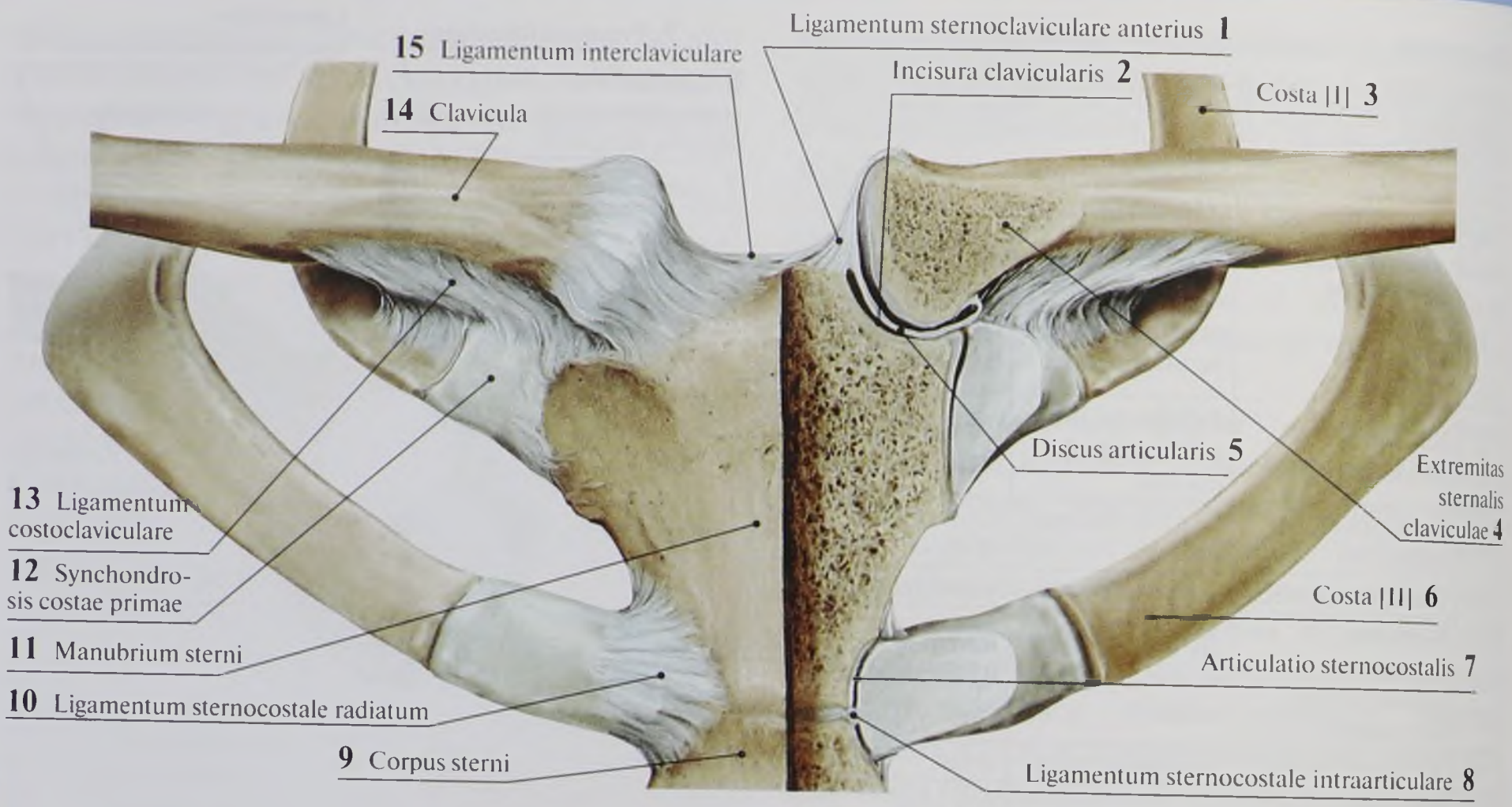

85-сурет. Қабырғалардың кеудемен байланысы. Кеуде-бұғана буыны

№	Қазақ тіліндегі атауы	Орыс тіліндегі атауы	Ағылшын тіліндегі атауы
1	Төс-бұғана жалғамасы	Грудино-ключичная связка	Sternoclavicular ligament
2	Бұғаналық тілік	Ключичная вырезка	Clavicular notch
3	Бірінші қабырға (I)	Первое [I] ребро	First rib [I]
4	Бұғананың төстік шеті	Грудинный конец ключицы	Sternal end of clavicle
5	Буын дискісі	Суставной диск	Articular disc
6	Екінші қабырға (II)	Второе [II] ребро	Second rib [II]
7	Төс-қабырғалық буын	Грудино-реберные суставы	Sternocostal joints
8	Төс-қабырғалық буынішілік жалғама	Внутрисуставная грудино-реберная связка	Intra-articular sternocostal ligament
9	Төс денесі	Тело грудины	Body of sternum
10	Төс-қабырғалық тарамдалған жалғама	Лучистые грудино-реберные связки	Radiate sternocostal ligaments
11	Төс жарғағы	Рукоятка грудины	Manubrium of sternum
12	Бірінші қабырға синхондрозы	Синхондроз первого ребра	Synchondrosis of first rib
13	Қабырға-бұғана жалғамасы	Реберно-ключичная связка	Costoclavicular ligament
14	Бұғана	Ключица	Clavicle
15	Бұғанаар алық жалғама	Межключичная связка	Interclavicular ligament

Сәулелі төс-қабырға жалғамы (*ligamentum sternocostalis radiata*) буын капсуласының алдыңғы және артқы беттерін нығайтады. Сәулелі төс-қабырға жалғама алдынан төстің сүйеккабымен бітісіп, төс жарғағын (*membrana sterni*) түзеді. II қабырғаның буынында буын ішілік төс-қабырғалық жалғама (*ligamentum sternocostalis interarticulare*) бар.

Жалған қабырғалардың (VIII, IX және X) алдыңғы шеттері төспен тікелей байланыспайды. Олардың шеміршектері өзара байланысады және кейде олардың арасында симфизге ұқсаған шеміршек аралық қуыстар бар. Бұл шеміршектер оң және сол жақтан қабырғалық доға (*arcus costalis*) құрайды. Сонымен бірге қабырғалардың алдыңғы шеттері бір-бірімен сыртқы қабырға аралық жарғақ (*membrana intercostalis externa*) арқылы байланысады. Сыртқы жарғақтың талшықтары қабырға аралық кеністіктерді толтырып, төмен және алға қиғаш жүреді. Ішкі қабырға аралық жарғақ (*membrana intercostalis interna*) талшықтарының қарама-қарсы жолы қабырға аралық кеністіктердің (*spatia intercostalia*) артқы бөлімінде жақсы айқындалған (86-сурет).

XI және XII қабырғалардың қыска шеміршектік шеттері құрсақ қабырғасы бұлшықеттерінде бос аяқталады. I қабырға — бұғанамен қабырға-бұғаналық жалғама (*ligamentum costoclaviculare*) арқылы байланысады.

Кеуде қуысы тұтас

Кеуде қуысы (*cavea thoracis*, *thorax*) 12 кеуде омыртқасынан, 12 жұп қабырғадан, төстен және олардың байланыстарынан тұратын сүйекті-шеміршектік құрылым (87-сурет). Кеуде қуысы жүрек, өкпелер, кеңірдек, өңеш және т.б. ішкі ағзалар орналасатын кеуде қуысын құрайды.

Кеуде қуысының алдыңғы-артқы көлемі көлдененге қарағанда кішкентай. Кеуде қуысының алдыңғы қабырғасы ең қыска және төс пен қабырға шеміршектерімен құралған. Бүйір қабырғалары неғұрлым ұзын, 12 қабырға денелерімен түзілген. Артқы қабырғасын қабырғалар мен омыртқа бағанының кеуде бөлімі түзеді. Омыртқа денелері кеуде қуысына карай шығыңқы, сондықтан омыртқа бағаны денесінің бүйірінде өкпенің артқы жиегі орналасатын өкпелік жүлге (*sulci pulmonales*) жатады.

Кеуде қуысы жоғарыдан кеуде қуысының жоғарғы апертурасымен (*apertura thoracis superior*) ашылып, төс тұтқасымен, I қабырғамен және I-кеуде омыртқа денесімен шектелген. Жоғарғы апертураның жазықтығы қиғаш жатады, оның алдыңғы жиегі төмен жатады және төстің мойындырық тілігі II–III кеуде омыртқалары деңгейіне проекцияланады. Кеуде қуысының төменгі апертурасы (*apertura thoracis inferior*) кең, оны XII кеуде омыртқаның денесі, XII қабырға, XI қабырғалар шеттері, қабырғалық доға және семсер тәрізді өсінді шектейді.

Іргелес қабырғалар арасындағы, ал алдынан қабырғалар шеміршектерінің арасындағы кеністіктерді қабырға аралық кеністіктер (*spatium intercostalis*) деп атайды. Олар қабырға аралық бұлшықеттермен, жалғамалармен және жарғақтармен толтырылған. Кеуде қуысының жоғарғы апертурасы арқылы қан тамырлар, жүйкелер, кеңірдек және өңеш өтеді. Апертурадан мойынға өкпе ұшы мен плевра күмбезі шығып тұрады.

Кеуде қуысының төменгі апертурасын көкет жабады, ол кеуде қуысын құрсақ қуысынан бөледі.

Кеуде қуысының пішінін қиылған конуспен салыстырады, оның негізі төмен қараған. Дене бітімінің типтеріне байланысты кеуде қуысының үш пішінін ажыратады: конус тәрізді, цилиндр тәрізді және жалпақ. Кеуде қуысының конус тәрізді пішіні дене бітімінің мезоморфты типіне, цилиндр тәрізді — долихоморфты типіне және жалпақ — брахиморфты типіне сәйкес келеді.

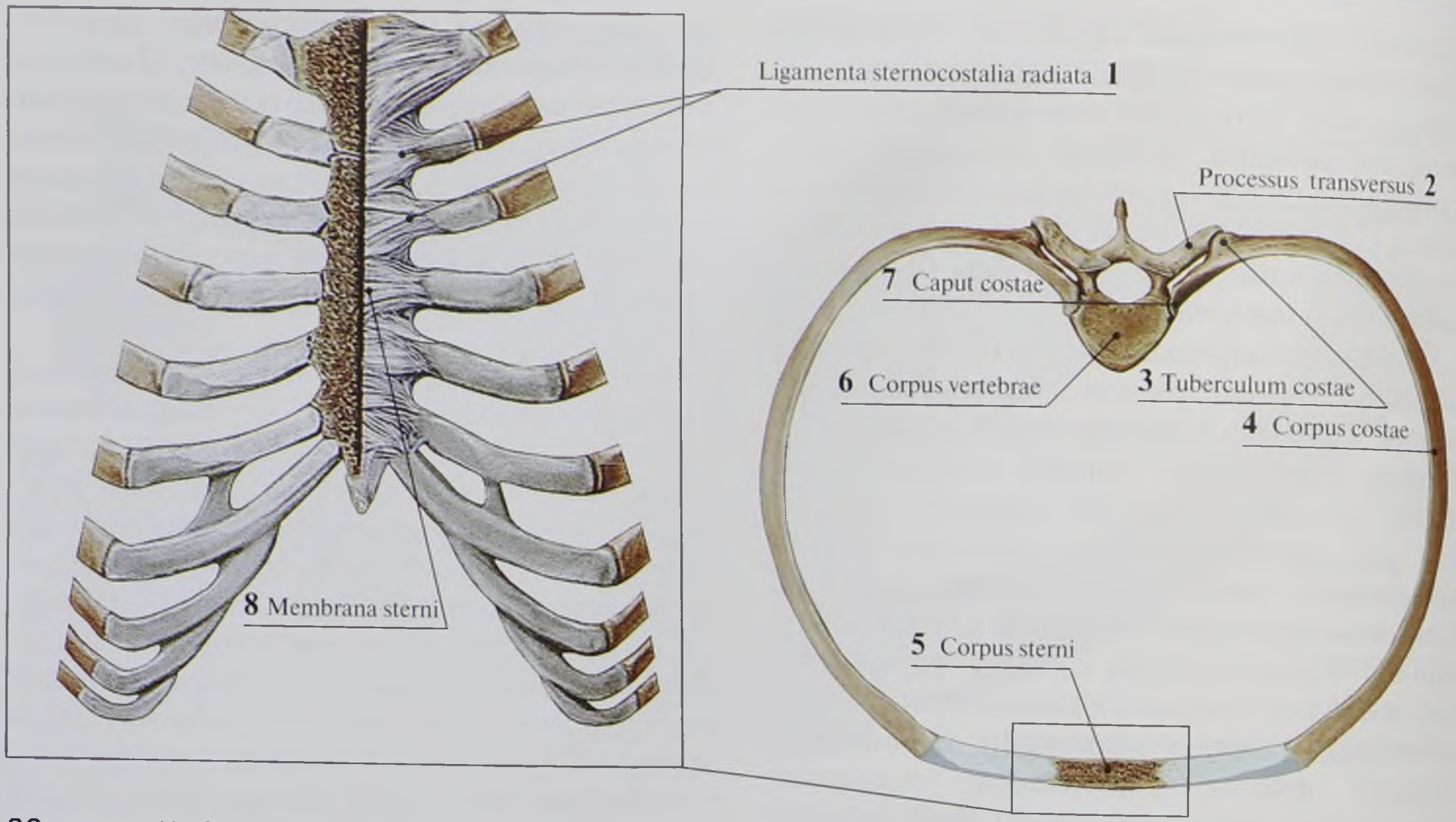

86-сурет. Қабырғалардың байланысы

№	Қазақ тіліндегі атауы	Орыс тіліндегі атауы	Ағылшын тіліндегі атауы
1	Төс-бұғаналық жалғама	Лучистые грудино-реберные связки	Radiate sternocostal ligaments
2	Көлденең өсінді	Поперечный отросток	Transverse process
3	Қабырға төмпешігі	Бугорок ребра	Tubercle
4	Қабырға басы	Тело ребра	Body; Shaft of rib
5	Төс денесі	Тело грудины	Body of sternum
6	Омыртқа денесі	Тело позвонка	Vertebral body
7	Қабырға басы	Головка ребра	Head of rib
8	Төс жарғағы	Мембрана грудины	Sternal membrane

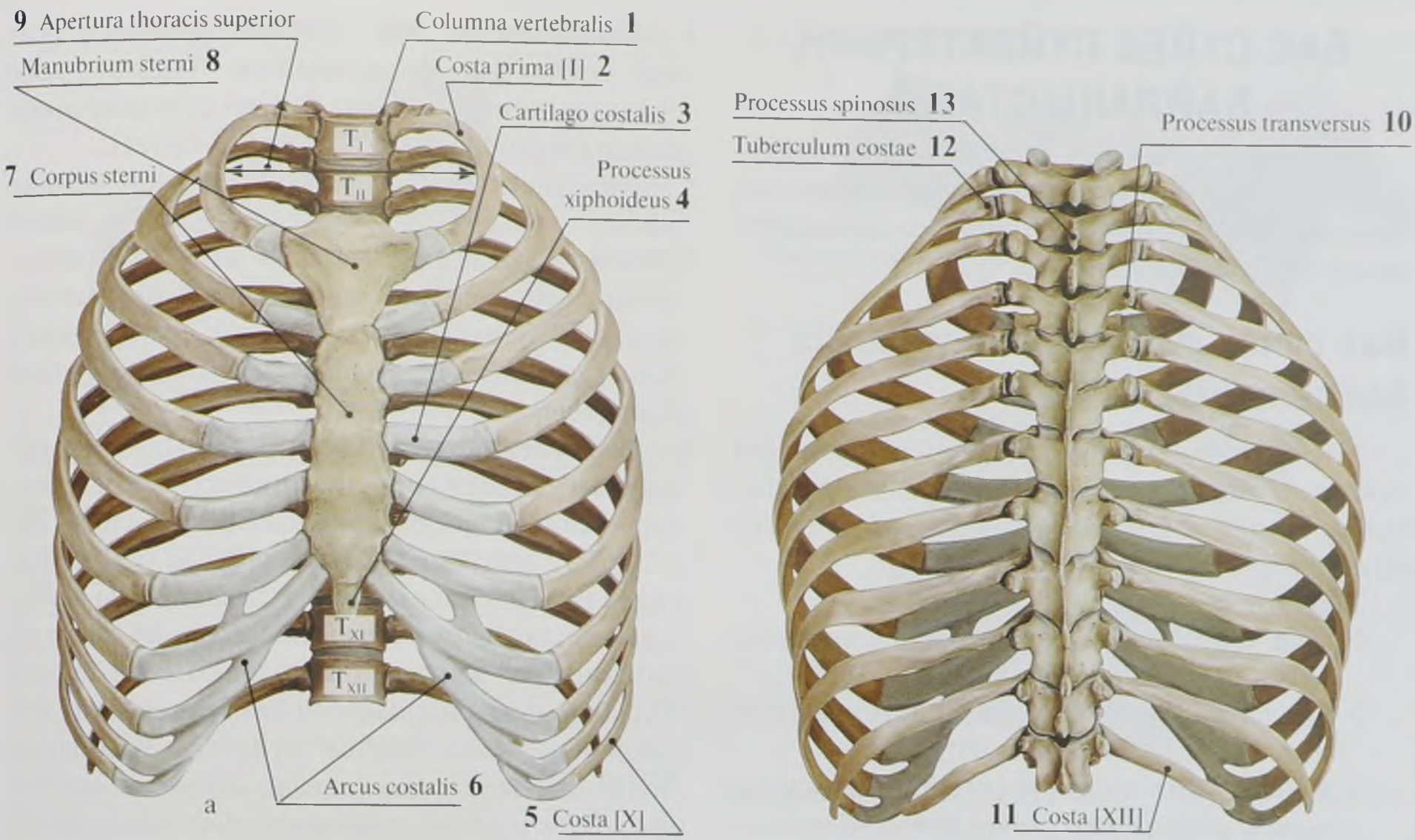

87-сурет. Кеуде қуысы: а — алдынан көрінісі; б — артынан көрінісі

№	Қазақ тіліндегі атауы	Орыс тіліндегі атауы	Ағылшын тіліндегі атауы
1	Омыртқа бағаны	Позвоночный столб	Vertebral column
2	Бірінші қабырға	Первое [I] ребро	First rib [I]
3	Қабырға шеміршегі	Реберный хрящ	Costal cartilage
4	Төстің семсер тәрізді өсіндісі	Мечевидный отросток грудины	Xiphoid process of sternum
5	Қабырға (X)	Ребро (X)	Rib (X)
6	Қабырға доғасы	Реберная дуга	Costal margin; Costal arch
7	Төс денесі	Тело грудины	Body of sternum
8	Төс тұтқасы	Рукоятка грудины	Manubrium of sternum
9	Кеуде торының жоғарғы апертурасы	Верхняя апертура грудной клетки	Superior thoracic aperture; Thoracic inlet
10	Көлденең өсінді	Поперечный отросток	Transverse process
11	Қабырға (XII)	Ребро (XII)	Rib (XII)
12	Қабырға төмпешігі	Бугорок ребра	Tubercle
13	Қылканды өсінді	Остистый отросток	Spinous process

БАС СҮЙЕК СҮЙЕКТЕРІНІҢ БАЙЛАНЫСТАРЫ

Бас сүйек сүйектері өзара үзіліссіз байланыстар — синдесмоздар мен синхондроздар арқылы байланысады. Үзілісті қосылыстарға шықшыт буыны жатады.

Бас сүйек сүйектерінің үзіліссіз байланыстары

Ми сауыты күмбезі сүйектері мен бет сүйектері **жіктер** арқылы байланысады. Күмбез сүйектерінің арасында тісті және қабыршақты жіктер бар.

Тісті жік (*sutura serrata*) (88-сурет):

- ✧ төбе сүйектерінің арасында *сагиттелді жік* (*sutura sagittalis*);
- ✧ маңдай және төбе сүйектерінің арасында *тәжді жік* (*sutura coronalis*);
- ✧ шүйде және төбе сүйектерінің арасында *ламбда тәрізді жік* (*sutura lambdoidea*).

Қабыршақты жік (*sutura sqamosa*), самай сүйектің қабыршақтық бөлігін төбе сүйектерімен және сына тәрізді сүйектің үлкен қанатымен байланыстырады (89-сурет).

Бас сүйектің бет бөлімінің сүйектері жалпақ жіктер арқылы байланысады (*sutura plana*) (90-сурет). Жіктердің нақты атауы байланысатын сүйектердің атауларына байланысты, мысалы: *маңдай-бет сүйектік жік* (*sutura frontozygomaticus*); *маңдай-торлы жік* (*sutura frontoethmoidalis*) және т.б.

Бас сүйек негізі сүйектері талшықты шеміршекпен көрсетілген шеміршектік қосылыстар — **синхондроздар** арқылы байланысады. Балаларда сына тәрізді сүйек денесі мен шүйде сүйектің базилярлы бөлігі арасындағы *сына-шүйделік* (*synchondrosis shenooccipitalis*) уақытша синхондроз жақсы айқындалған (91-сурет). Тұрақты синхондроздарға самай сүйектің пирамидасы және шүйде сүйектің базилярлы бөлігі арасындағы — *тасты-шүйделік синхондроз* (*synchondrosis petrooccipitalis*) сына тәрізді

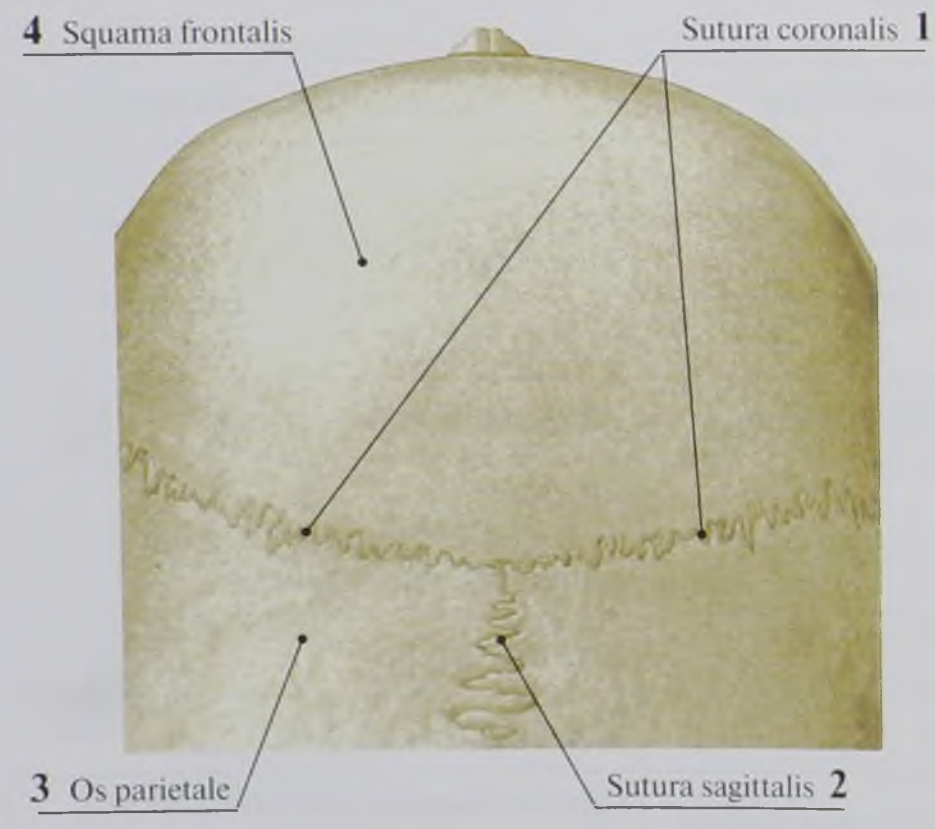

88-сурет. Тісшелі тігістер

№	Қазақ тіліндегі атауы	Орыс тіліндегі атауы	Ағылшын тіліндегі атауы
1	Тәждік жік	Венечный шов	Coronal suture
2	Сагитталды жік	Сагиттальный шов	Sagittal suture
3	Төбе сүйек	Теменная кость	Parietal bone
4	Маңдай қабыршағы	Лобная чешуя	Squamous part

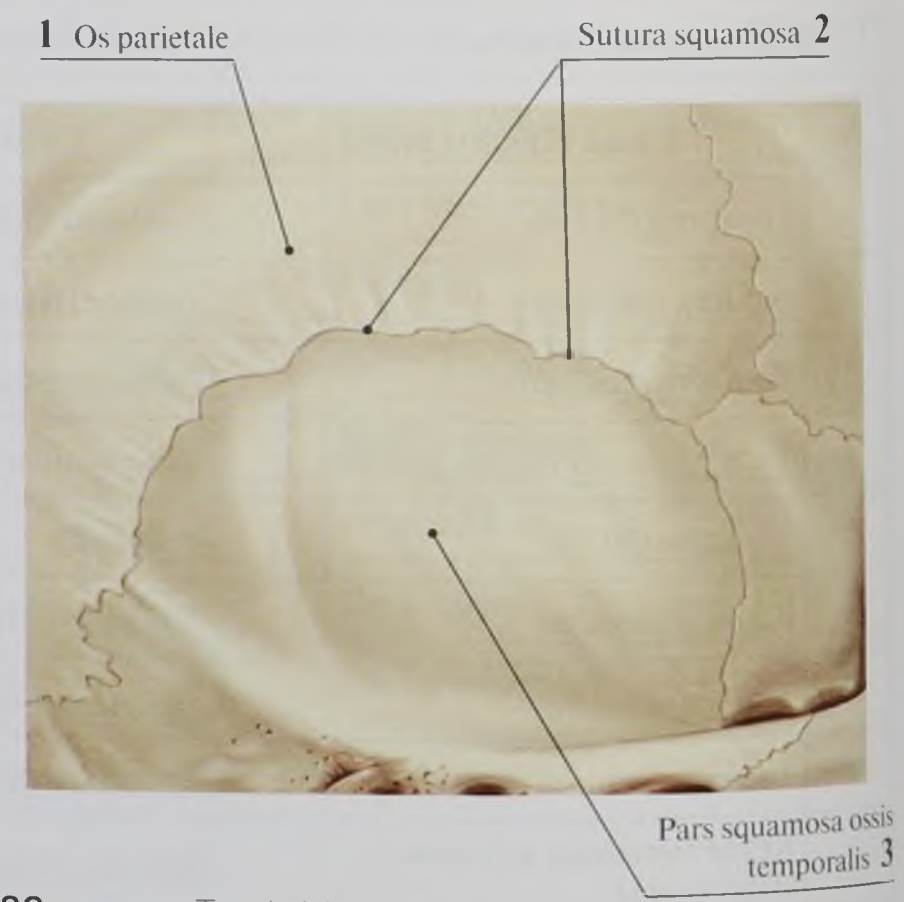

89-сурет. Түкті тігіс

№	Қазақ тіліндегі атауы	Орыс тіліндегі атауы	Ағылшын тіліндегі атауы
1	Төбе сүйек	Теменная кость	Parietal bone
2	Қабыршақты жігі	Чешуйчатый шов	Squamous suture
3	Самай сүйектін қабыршақты аймағы	Чешуйчатая часть височной кости	Squamous part of the temporal bone

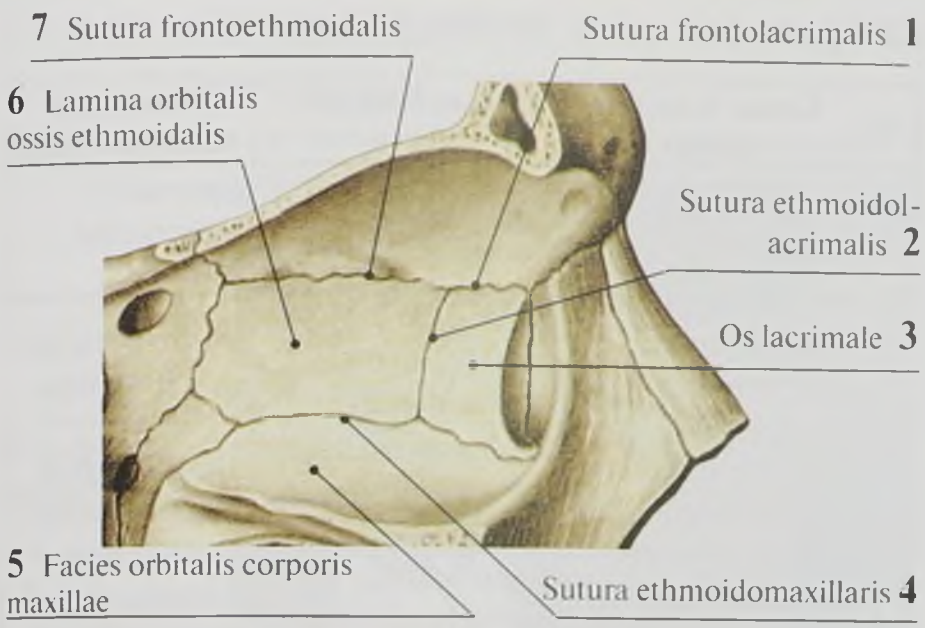

90-сурет. Жазық тігістер

№	Қазақ тіліндегі атауы	Орыс тіліндегі атауы	Ағылшын тіліндегі атауы
1	Мандай-көз жасы жігі	Лобно-слезный шов	Frontolacrimal suture
2	Торлы-көз жасы жігі	Решетчато-слезный шов	Ethmoidola-crimal suture
3	Көз жасы сүйек	Слезная кость	Lacrimal bone
4	Торлы-жоғарғы жақ сүйек жігі	Решетчато-верхнечелюст-ной шов	Ethmoido-maxillary suture
5	Жоғарғы жақ сүйек денесінің көз ұялық беті	Глазничная поверхность тела верхней челюсти	Orbital surface of body of maxilla
6	Торлы сүйектің көз ұялық беті	Глазничная пластинка решетчатой кости	Orbital plate of ethmoid bone
7	Мандай-торлы жік	Лобно-решет-чатый шов	Fronto-ethmoidal suture

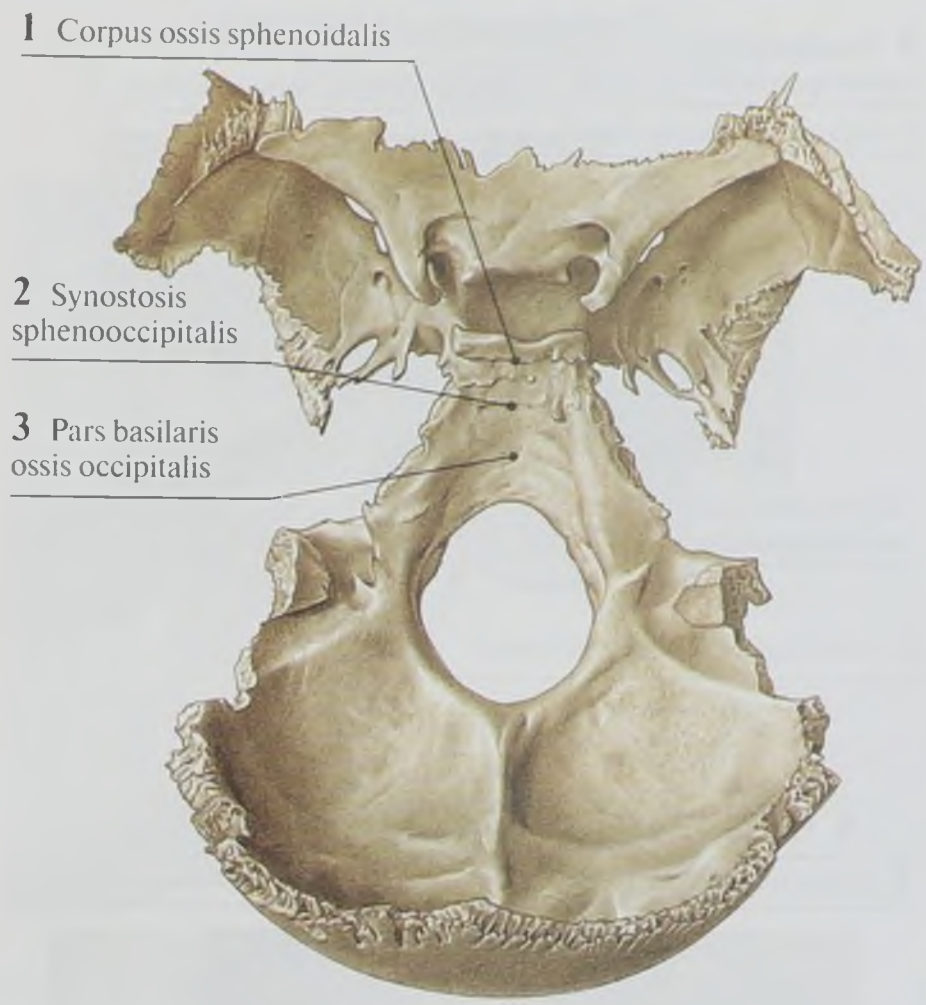

91-сурет. Сына тәрізді және шүйделік сүйектер синостозы

№	Қазақ тіліндегі атауы	Орыс тіліндегі атауы	Ағылшын тіліндегі атауы
1	Сына тәрізді сүйек денесі	Тело клиновид-ной кости	Body of sphenoid bone
2	Сына-шүйде синостоз	Клиновидно-затылочный си-ностоз	Spheno-occipital Synostosis
3	Шүйде сүйектің негізгі бөлігі	Базилярная часть затылочной кости	Basilar part of occipital bone

сүйектің үлкен қанаты және самай сүйектің пирамидасы арасында — *сына-тасты синхондроз* (*synchondrosis sphenopetrosa*) және жыртық тесікті жабатын шеміршек жатады (92-сурет).

Шықшыт буыны

Шықшыт буыны (*articulation temporomandibularis*) айдаршық пішінді құрама буын (93, 94-сурет). Ол төменгі *жақсүйек басы* (*caput mandibulae*) мен *самай сүйектің төменгі жақсүйектік шұңқыры* (*fossa mandibularis*) және *буындық төмпешігімен* (*tuberculum articulare*) түзілген. Төменгі жақсүйек басы айдаршыққа ұқсаған, шеміршекпен тек алдынан жабылған. Төменгі жақ сүйектік шұңқырды талшықты шеміршек тасты-дабыл саңылау алдынан және буындық төмпешікті түгел жабады.

Буын капсуласы самай сүйекке буындық төмпешіктің алдынан, ал артынан тасты-дабыл саңылауы деңгейінде бекиді. Капсула төменгі жақ сүйекке мойын аймағындағы айдаршықтық өсіндіге бекиді. Капсула өзінің алдыңғы бөлімінде өте жіңішке.

Шықшыт буынының ерекшелігіне буындық бетінің конгруэнттілігін қамтамасыз ететін буын дискінің (*discus articularis*) болуы жатады. Дискінің пішіні екі жағы қысыңқы линза түрінде. Диск шеткері буын капсуласы-

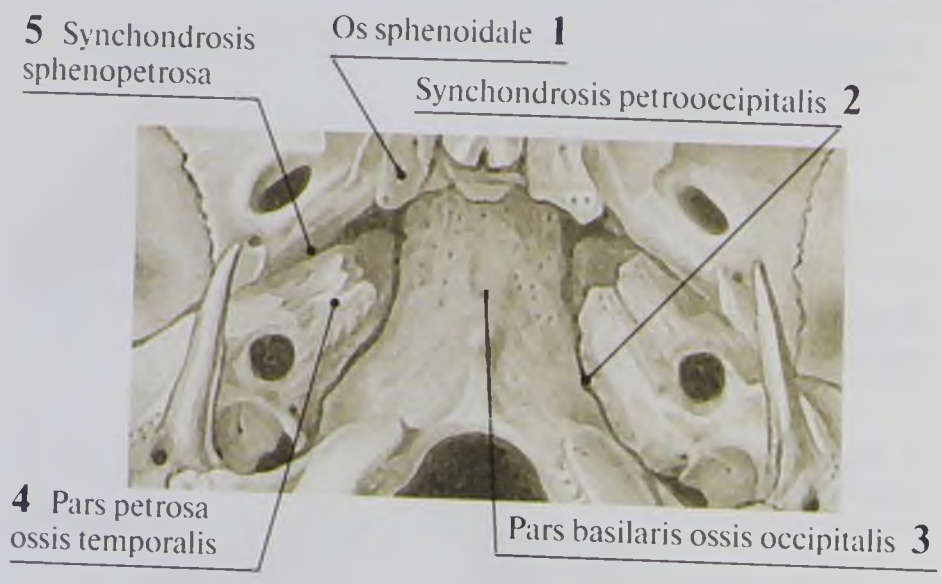

92-сурет. Бас сүйек синхондроздары

№	Қазақ тіліндегі атауы	Орыс тіліндегі атауы	Ағылшын тіліндегі атауы
1	Сына тәрізді сүйек	Клиновидная кость	Sphenoid; Sphenoidal bone
2	Тасты-шүйде синхондроз	Каменисто-затылочный синхондроз	Petro-occipital synchondrosis
3	Шүйде сүйектің негізгі бөлігі	Базилярная часть затылочной кости	Basilar part of occipital bone
4	Самай сүйектің тасты бөлігі	Каменистая часть височной кости	Petrous part of temporal bone
5	Сына-тасты синхондроз	Клиновидно-каменистый синхондроз	Sphenopetrosal synchondrosis

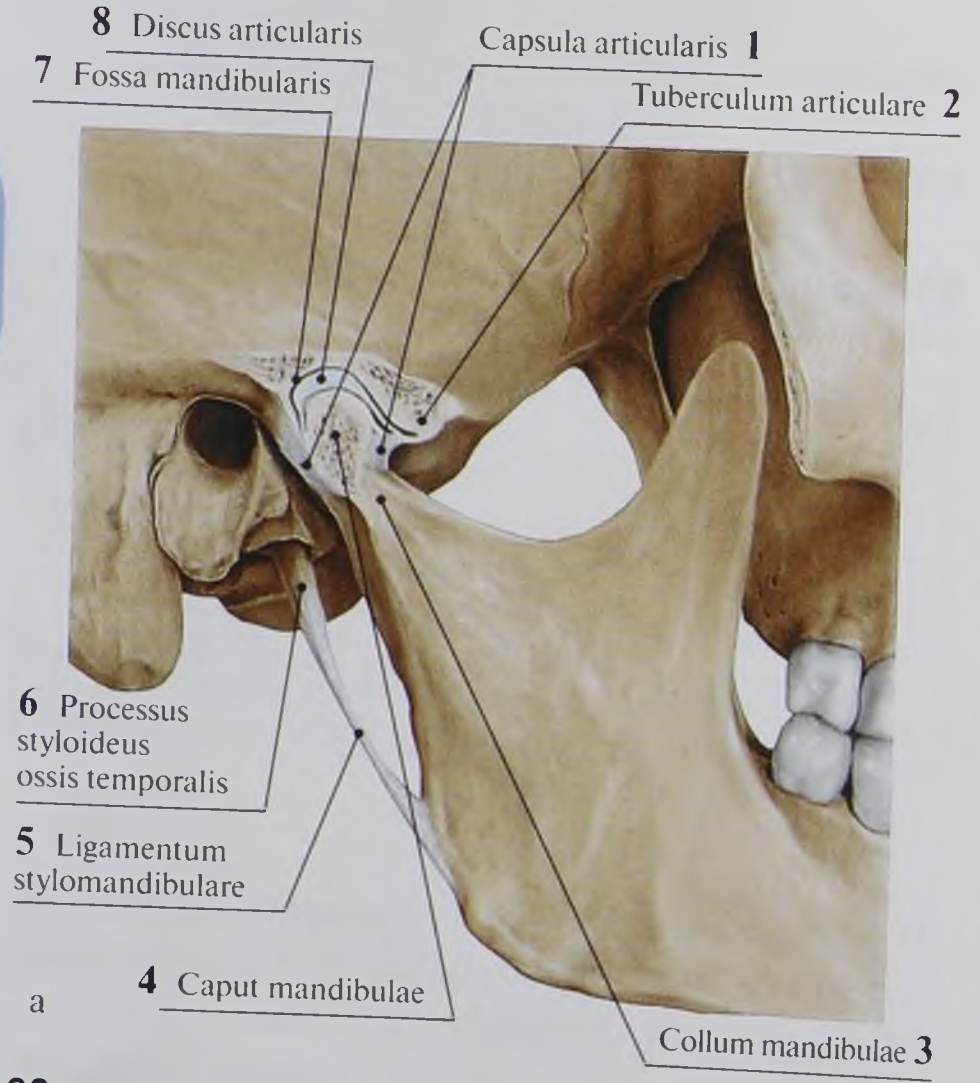

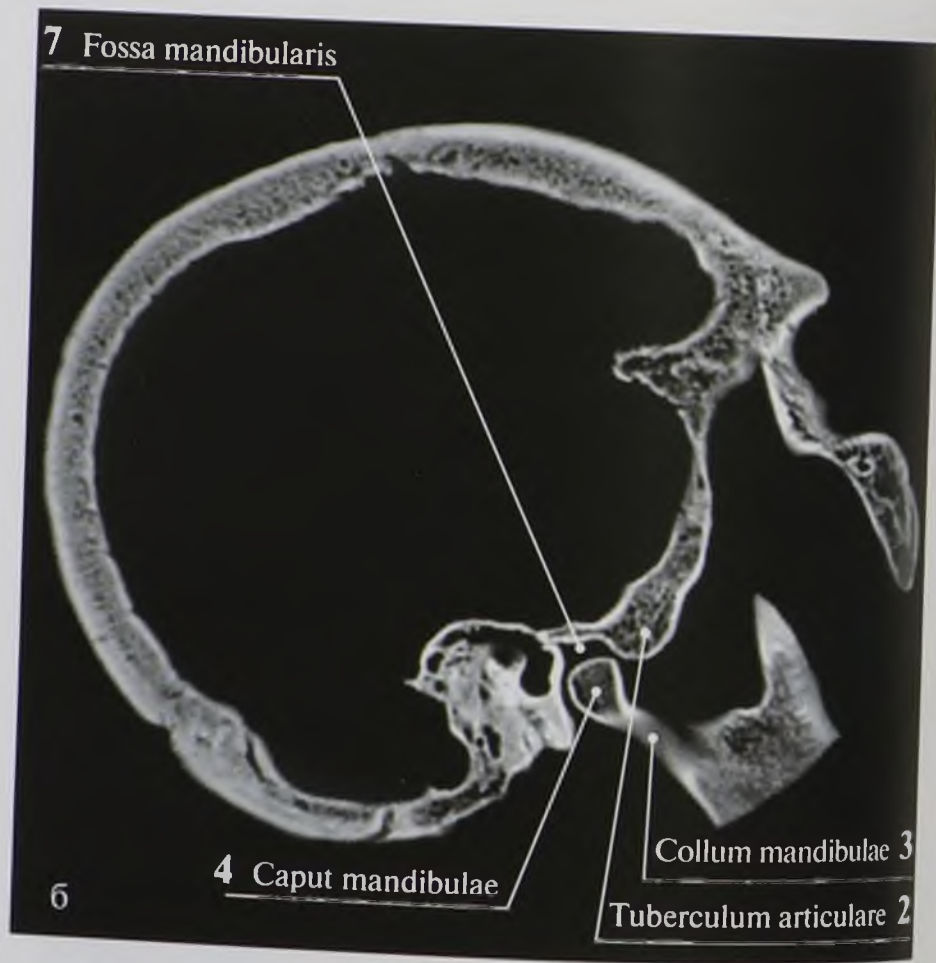

93-сурет. Самай-төменгі жақ буынының сагитталды кесіндісі: а — буынның кесінді көрінісі; б — бас сүйек компьютерлік томографиясы кезіндегі көрінісі

№	Қазақ тіліндегі атауы	Орыс тіліндегі атауы	Ағылшын тіліндегі атауы
1	Буын капсуласы	Суставная капсула	Joint capsule; Articular capsule
2	Буын төмпешігі	Суставной бугорок	Articular tubercle
3	Төменгі жақ сүйек мойны	Шейка нижней челюсти	Neck of mandible
4	Төменгі жақ сүйек басы	Головка нижней челюсти	Head of mandible
5	Біз-төменгі жақ сүйек жалғамасы	Шилонижнечелюстная связка	Stylomandibular ligament
6	Самай сүйектің біз тәрізді өсіндісі	Шиловидный отросток височной кости	Styloid process of temporal bone
7	Төменгі жақ сүйек шұнқыры	Нижнечелюстная ямка	Mandibular fossa
8	Буын дискі	Суставной диск	Articular disc

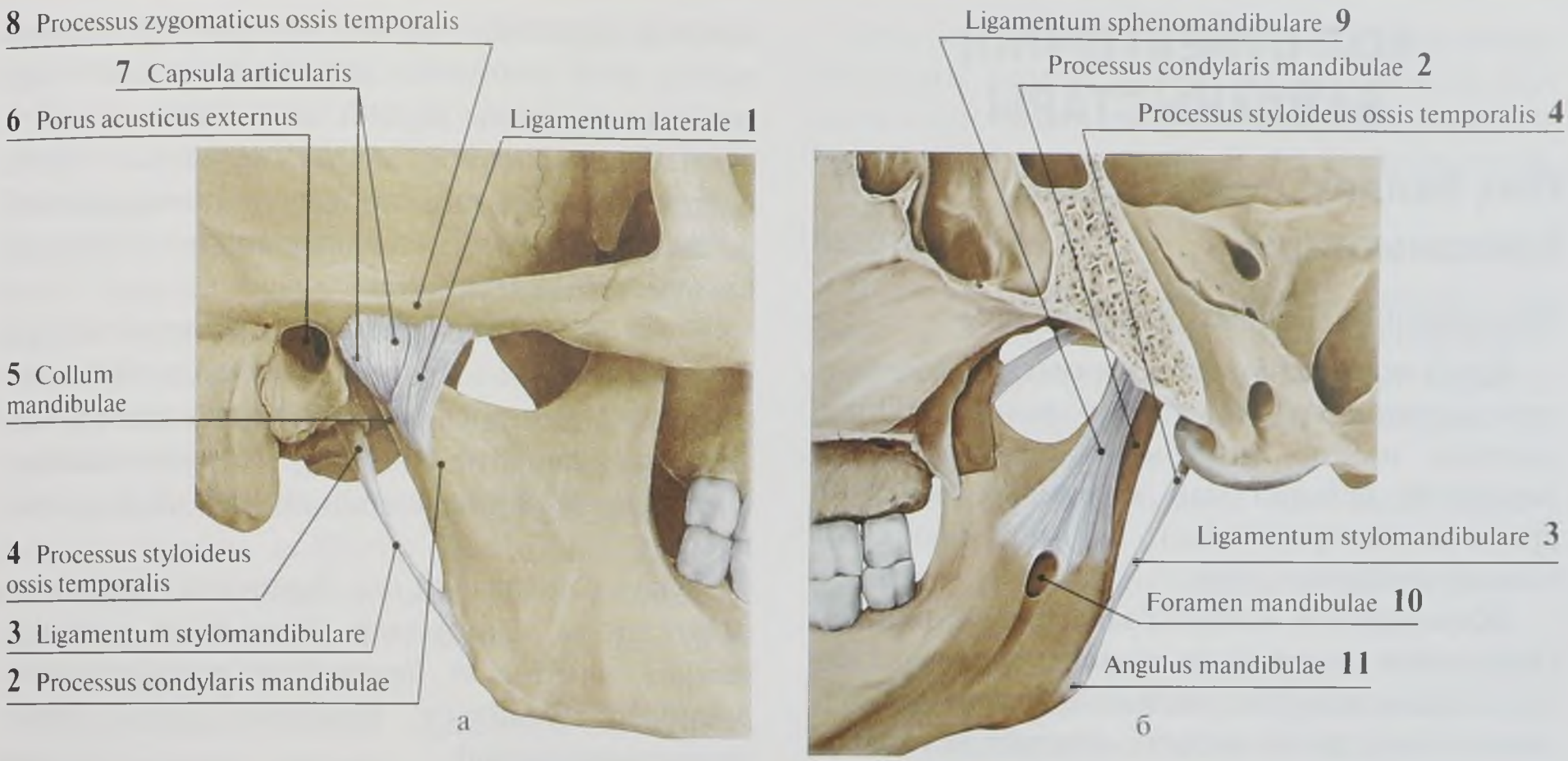

94-сурет. Бас сүйектік төменгі жақ сүйекпен байланыстары: а — сыртынан көрінісі; б — ішінен көрінісі

№	Қазақ тіліндегі атауы	Орыс тіліндегі атауы	Ағылшын тіліндегі атауы
1	Латералді жалғама	Латеральная связка	Lateral ligament
2	Төменгі жақ сүйектің айдаршықтық өсіндісі	Мыщелковый отросток нижней челюсти	Condylar process of mandible
3	Біз-төменгі жақ сүйек жалғамасы	Шилонижнечелюстная связка	Stylomandibular ligament
4	Самай сүйектің біз тәрізді өсіндісі	Styloid process of temporal bone	Styloid process of temporal bone
5	Төменгі жақ сүйек мойны	Шейка нижней челюсти	Neck of mandible
6	Сырткы есту тесігі	Наружное слуховое отверстие	External acoustic pore; External acoustic aperture
7	Буын капсуласы	Суставная капсула	Joint capsule; Articular capsule
8	Самай сүйектің бет сүйектік өсіндісі	Скуловой отросток	Zygomatic process
9	Сына-төменгі жақ сүйек жалғамасы	Клиновидно-нижнечелюстная связка	Sphenomandibular ligament
10	Төменгі жақ сүйек тесігі	Отверстие нижней челюсти	Mandibular foramen
11	Төменгі жақ сүйек бұрышы	Угол нижней челюсти	Angle of mandible

мен бітіседі. Соның нәтижесінде буын қуысы жоғарғы және төменгі шектелген қабаттарға бөлінеді. Синовиалді мембрана төменгі қабатта буын капсуласымен бірге буын капсуласы ішінде жатқан айдаршықтық өсіндінің арткы бетін де жабады. Синовиалды мембрана жоғарғы қабатта келесі қимылдар іске асырылады:

- ✧ фронталды білік айналасында — төменгі жақсүйектің түсуі және көтерілуі;
- ✧ фронталды біліктің алдына ығысуы кезінде төменгі жақ сүйектің алға жылжуы және артқа қайтуы;
- ✧ вертикалды буын айналасында — айналдыру.

ҚОЛ СҮЙЕКТЕРІНІҢ БАЙЛАНЫСТАРЫ

Иық белдеуі сүйектерінің байланыстары

Жауырынның меншікті жалғамалары

Құстұмсық-акромион жалғамасы (*ligamentum corocoacromialis*), өте мықты жалғама. Оның сырткы пішіні үшбұрышты, жауырынның акромион өсіндісі мен құстұмсық өсіндінің аралығында орналасқан. Қызметі: иық буынының күмбезін құрау.

Жауырынның жоғарғы көлденең жалғамасы (*ligamentum transversum scapulae superior*), жауырынның жоғарғы тілігінің аралығында, көлденең бағытта созылып орналасқан қысқа, жіңішке буда.

Жауырынның төменгі көлденең жалғамасы (*ligamentum transversum scapulae inferior*), жауырынның арткы бетінде, акромион өсіндінің негізі мен мойын аралығында көлденең бағытта орналасқан.

Жауырын мен бұғана арасындағы байланыстар

Акромион-бұғана буыны (*articulatio acromioclavicularis*), ол бұғананың акромион ұшындағы буын бетімен (*fasies articularis acromialis claviculare*) және жауырынның акромион ұшындағы бұғаналық буын бетімен (*fasies articularis clavicularis acromialii*) құралған. Буынның беттері жалпақ. Буын капсуласы акромион-бұғана жалғамасымен (*ligamentum acromioclavicularis*) бекемделген. Буынның қозғалуын тежеуге құстұмсық-бұғана жалғамы (*ligamentum coracoclavicularis*) қатысады, ол бұғананың конус тәрізді төмпешігін және трапеция тәрізді сызығын жауырынның құстұмсық тәрізді өсіндісінің негізімен байланыстырады. Бұл жалғама екі жалғамадан тұрады: трапеция тәрізді жалғама (*ligamentum trapezoideum*) және конус тәрізді жалғама (*ligamentum conoideum*).

Иық белдеу сүйектері мен тұлға сүйектері арасындағы байланыстар

Төс-бұғаналық буын (*articulatio sternoclavicularis*), бұғана мен төс тұтқасының беттесуі нәтижесінде құралған. Буын беттерін бұғананың төстік шеті (*extremitas sternalis claviculae*) мен төс тұтқасының бұғаналық тілігі (*incisura clavicularis manubrii sterni*) құрайды. Буын беттері конгруэнтсіз, талшықты шеміршекпен жабылған. Буын қуысында буын дискісі бар, ол буын беттерін тегістейді.

Буын — пішіні бойынша ертоқым тәрізді (*articulatio sellaris*). Бұғана сагитталды білік айналасында жоғары, төмен, вертикалды білік айналасында алға және артқа қимылдайды. Осы біліктер айналасында айнала қимылдауы мүмкін.

Буын капсуласын төс-бұғаналық алдыңғы және арткы жалғамалар (*ligamentum costaclaviculare anterius et ligamentum costaclaviculare posterius*) нығайтып, буынның алға, артқа қозғалуын тежейді.

Капсула сыртылық бұғана аралық жалғама (*ligamentum interclaviculare*) бұғананың төмен қарай қимылын тежейді. Қабырға-бұғаналық жалғама (*ligamentum costaclaviculare*) 1-қабырғаның шеміршектік бөлігінен басталып, бұғананың төстік ұшындағы қабырғалық батынқыға бекиді. Бұғананың жоғары қарай қозғалуын тежейді.

Иық белдеуі сүйектерінің ішінде бұғана ғана тұлға сүйектерімен байланысады, сондықтан иық белдеуі сүйектерінің қимылы үлкен, бұғананың акромион шетінің қимылымен жауырынның қимылы бірге жүреді.

Қолдың еркін сүйектері байланыстары

Иық буыны

Иық буыны (*articulatio humeri*) — токпан жіліктің басынан (*caput humeri*) және жауырынның буын шұңқырынан (*cavitas glenoidalis*) тұратын қарапайым, шар тәрізді буын (95, 96-сурет). Токпан жілік басының буын беті ауданы шар бетінің үш бөлігін құрайды. Жауырынның буын шұңқыры сопақ пішіндес, сәл қысыңқы және токпан жілік басы буын бетінің төрттен бір бөлігін ғана құрайды. Буын шұңқыры буын еріндері (*labrum glenoidalis*)

аркылы толыктырылып, буын беттерінің конгруэнттілігін ұлғайтады.

Буын капсуласы бос орналасқан, колды төмен түсіргенде катпарларға онай жиналады. Ол жауырыннын буын ернінің сыртқы бетінен басталып, токпан жіліктің анатомиялық мойнына бекиді. Буын капсуласының синовиалды кабаты төмпешік аралық жүлге үстінен асып өтіп, сокыр аякталатын төмпешік аралык синовиалды кынабын (*vagina synovialis intertubercularis*) құрайды. Оның ұзындығы 2–5 см және төмпешік аралық жүлгеде орналасып, иыктын екібасты бұлшыкеті сінірін коршайды. Ол буын куысы аркылы токпан жілік басы үстімен жүріп, жауырынның буын үсті төмпешігіне бекиді.

Синовиалды жарғак буынның алдынғы бетінде екінші тұракты — жауырын асты бұлшык етінің сінір асты капшығын (*bursa subtendinea musculi subscapularis*) түзеді.

Капсула төменнен жінішкеріп, бос салбырап, бұлшыкет асты синовиалды капшығын (*bursa synovialis axillaris*) түзеді.

Иык буынының капсуласы жоғарыдан және артынан кус тұмсык-иык жалғамасымен (*ligamentum coracohumerale*) мыкталған. Ол жауырынның кұстұмсык өсіндісінен басталып, жоғарыдан және алдынан капсулаға шоғырланады. Буын-иыктык жалғамалар (*ligamentum glenohumerale*) үш буда түрінде жоғарыдан және алдынан капсулаға шоғырланып, токпан жіліктің анатомиялык мойынына бекиді және буын ерніне жетеді.

Иык буынында кимылдың келесі түрлері орындалады:

- фронталды білік айналасында — бүгілу, жазылу;
- сагитталды білік айналасында — әкету горизонталды деңгейге дейін (кейін кимылды иык күмбезі тежейді), әкелу тұлғамен шектелген, колдың алға және артка кимылы — *anteflexio et retroflexcio*;
- бір осьтен екінші оське өткенде — айнала козғалады;
- вертикалды білік айналасында — ішке айналдыру немесе сыртка айналдыру.

Фронталды және сагитталды біліктер айналасындағы кимыл көлемі 90° деңгейінде, ротация одан төмен. Жауырынның козғалмалы болуынан ең үлкен кимыл көлемі орындалады.

Шынтақ буыны

Шынтак буыны (*articulatio cubiti*) үш сүйекпен — токпан жілік, шынтак жілік және кәрі жілік құралған шығыр тәрізді күрделі буын (97–101-сурет). Олардың арасында үш карапайым буын:

- иык-кәрі жілік буыны (*articulatio humeroulnaris*);
- иык-шынтак жілік буыны (*articulatio humeroradialis*);
- кәрі жілік-шынтак жілік проксималды буыны (*articulatio radioulnaris proximalis*).

Капсула токпан жілікке буын шеміршегі жиегіне алдынан — айдаршык үстінен 2 см жоғары, артынан шынтак өсіндісі шұнқырының жоғарғы жиегінен төмен бекиді. Капсула бүйірлерінен токпан жіліктің айдаршык үстін бос калдырып, буын беттері шекарасына бекиді. Капсула төменнен кәрі жілік мойнына және шынтак жіліктің буын шеміршегінің жиегіне бекиді.

Иык-шынтак жілік буыны (*articulatio humeroulnaris*), токпан жілік айдаршығының шығырынан (*trochlea humeri*) және шынтак жіліктің шығырлык тілігінен (*incisura trochlearis*) құралған. Буын бетінің пішіні шығыр тәрізді, бір білікті буындарға жатады. Буын беттері гиалинді шеміршекпен көмкерілген және өзара сәйкес келген.

Иык-кәрі жілік буыны (*articulatio humeroradialis*), токпан жілік айдаршығының басынан (*capitulum humeri*) және кәрі жілік басының буын шұнқырынан (*fovea articularis capitis radii*) құралған. Буын пішіні шар тәрізді буын беттерінің ауданы айырмашылығы 2:1 құрайды.

Кәрі жілік-шынтак жілік проксималды буыны (*articulatio radioulnaris proximalis*), кәрі жілік басының буындык айналымымен (*circumferentia articularis capitis radii*) және шынтак жіліктің кәрі жіліктік тілігінен (*incisura radialis ulnae*) құралған цилиндр тәрізді буын. Кәрі жілік шынтак жілікке кәрі жіліктің шеңберлі жал-


Processus coracoideus scapulae 1
14 Clavicula
13 Acromion
Tuberculum supraglenoidale 2
12 Caput humeri
Incisura scapulae 3
11 Tuberculum minus
10 Tuberculum majus
9 Sulcus intertubercularis
Cavitas glenoidalis 4
Collum anatomicum 5
8 Collum chirurgicum scapulae
Collum scapulae 6
Tuberculum infraglenoidale 7
а
13 Acromion
Clavicula 14
12 Caput humeri
Tuberculum supraglenoidale 2
10 Tuberculum majus
Processus coracoideus 15
Spina scapulae 16
11 Tuberculum minus
Incisura scapulae 3
Cavitas glenoidalis 4
9 Sulcus intertubercularis
Collum scapulae 6
Tuberculum infraglenoidale 7
8 Collum chirurgicum
б

95-сурет. Иық буындарының құрылысы: а — иық буындарының сүйектері; б — иық буындарының рентгенограммасы. Тік проекциясы

№	Қазақ тіліндегі атауы	Орыс тіліндегі атауы	Ағылшын тіліндегі атауы
1	Жауырыннын құстұмсық өсіндісі	Клювовидный отросток лопатки	Coracoid process of scapula
2	Буын үсті төмпешігі	Надсуставной бугорок	Supraglenoid tubercle
3	Жауырын тілігі	Вырезка лопатки	Suprascapular notch
4	Буын шұнкыры	Суставная впадина	Glenoid cavity
5	Тоқпан жіліктің анатомиялық мойны	Анатомическая шейка плечевой кости	Anatomical neck of humerus
6	Жауырын мойны	Шейка лопатки	Neck of scapula
7	Буын асты төмпешігі	Подсуставной бугорок	Infraglenoid tubercle
8	Тоқпан жіліктің хирургиялық мойны	Хирургическая шейка плечевой кости	Surgical neck of humerus
9	Төмпешік аралық жүлге	Межбугорковая борозда	Intertubercular sulcus; Bicipital groove
10	Тоқпан жіліктің үлкен төмпешігі	Большой бугорок плечевой кости	Greater tubercle of humerus
11	Тоқпан жіліктің кіші төмпешігі	Малый бугорок плечевой кости	Lesser tubercle of humerus
12	Тоқпан жілік басы	Головка плечевой кости	Head of humerus
13	Иық өсінді, акромион	Акромион	Acromion
14	Бұғана	Ключица	Clavicle
15	Жауырыннын құстұмсық өсіндісі	Клювовидный отросток	Coracoid process
16	Жауырын қылканы	Ость лопатки	Spine of scapula

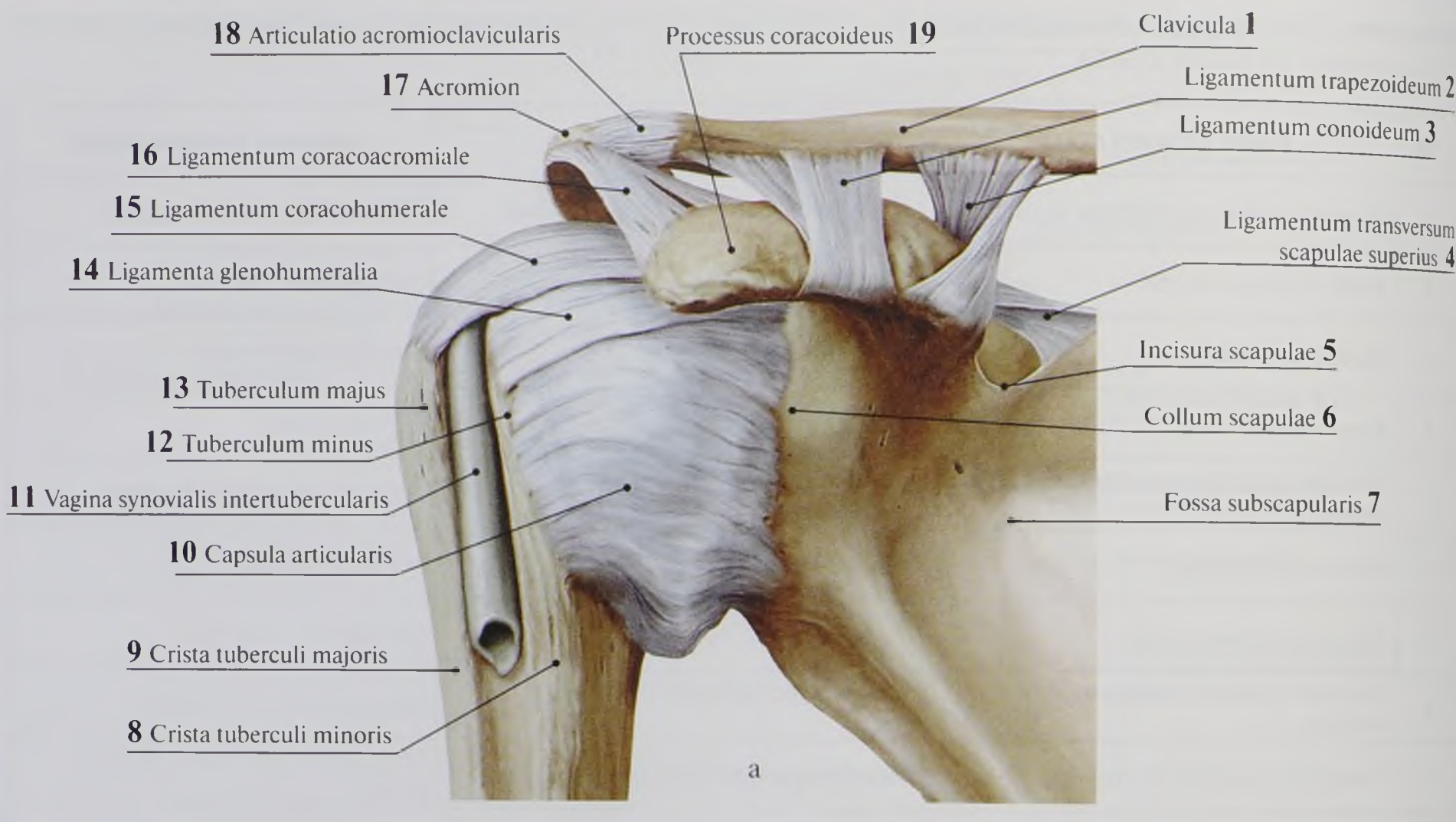

Сүйектер байланыстары акромион (*acromion*) және жауырынның тұмсық тәрізді өсіндісінен (*processus coracoideus*) тұрады. **Жарғақты байланыс** тұмсық тәрізді-акромиалды байланыстан (*ligamentum coracoacromiale*) құралған. Иық буынының байланыстары иықтың көлденең жазықтықтан жоғары көтерілуіне кедергі жасайды.

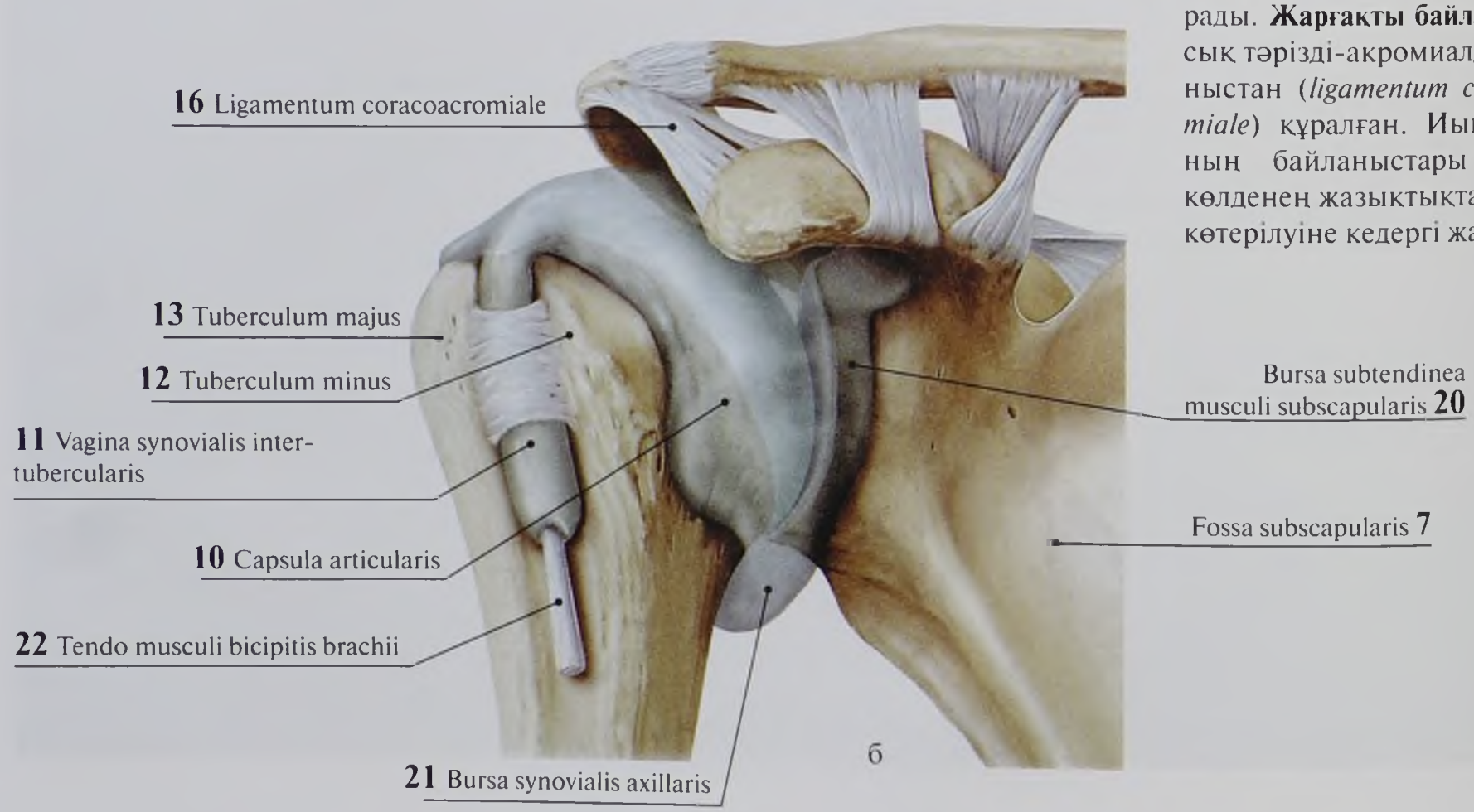

96-сурет. Оң иық буыны: а — алдынан көрінісі; б — синовиалды қалталар

№	Қазақ тіліндегі атауы	Орыс тіліндегі атауы	Ағылшын тіліндегі атауы
1	Бұғана	Ключица	Clavicle
2	Трапеция тәрізді жалғама	Трапециевидная связка	Trapezoid ligament
3	Конус тәрізді жалғама	Коническая связка	Conoid ligament
4	Жауырыннын жоғарғы көлденең жалғамасы	Верхняя поперечная связка лопатки	Superior transverse scapular ligament
5	Жауырын тілігі	Вырезка лопатки	Suprascapular notch
6	Жауырын мойны	Шейка лопатки	Neck of scapula
7	Қылқанасты шұңқыр	Подлопаточная ямка	Subscapular fossa
8	Үлкен төмпешік қыркасы	Гребень малого бугорка	Crest of lesser tubercle
9	Кіші төмпешік қыркасы	Гребень большого бугорка	Crest of greater tubercle
10	Буын капсуласы	Суставная капсула	Joint capsule; articular capsule
11	Төмпешік аралық синовиалды қынап	Межбугорковое синовиальное влагалище	Intertubercular synovial sheath
12	Токпан жіліктің кіші төмпешігі	Большой бугорок плечевой кости	Greater tubercle of humerus
13	Токпан жіліктің үлкен төмпешігі	Малый бугорок плечевой кости	Lesser tubercle of humerus
14	Буын-токпан жіліктік жалғама	Суставно-плечевые связки	Glenohumeral ligaments
15	Құстұмсық-токпан жілік жалғамасы	Клювовидно-плечевая связка	Coracohumeral ligament
16	Құстұмсық-акромион жалғамасы	Клювовидно-акромиальная связка	Coraco-acromial ligament
17	Акромион	Акромион	Acromion
18	Акромион-бұғана буыны	Акромиально-ключичный сустав	Acromioclavicular joint
19	Жауырыннын құстұмсық өсіндісі	Клювовидный отросток	Coracoid process
20	Жауырын асты бұлшықеттін сінір асты қабы	Подсухожильная сумка	Subtendinous bursa
21	Ахил сінірінін синовиалды қынабы	Подмышечная синовиальная сумка	Axilary synovial bursa
22	Иықтын екібасты бұлшықет сінірі	Сухожилие двуглавой мышцы плеча	Tendon of biceps brachii

а

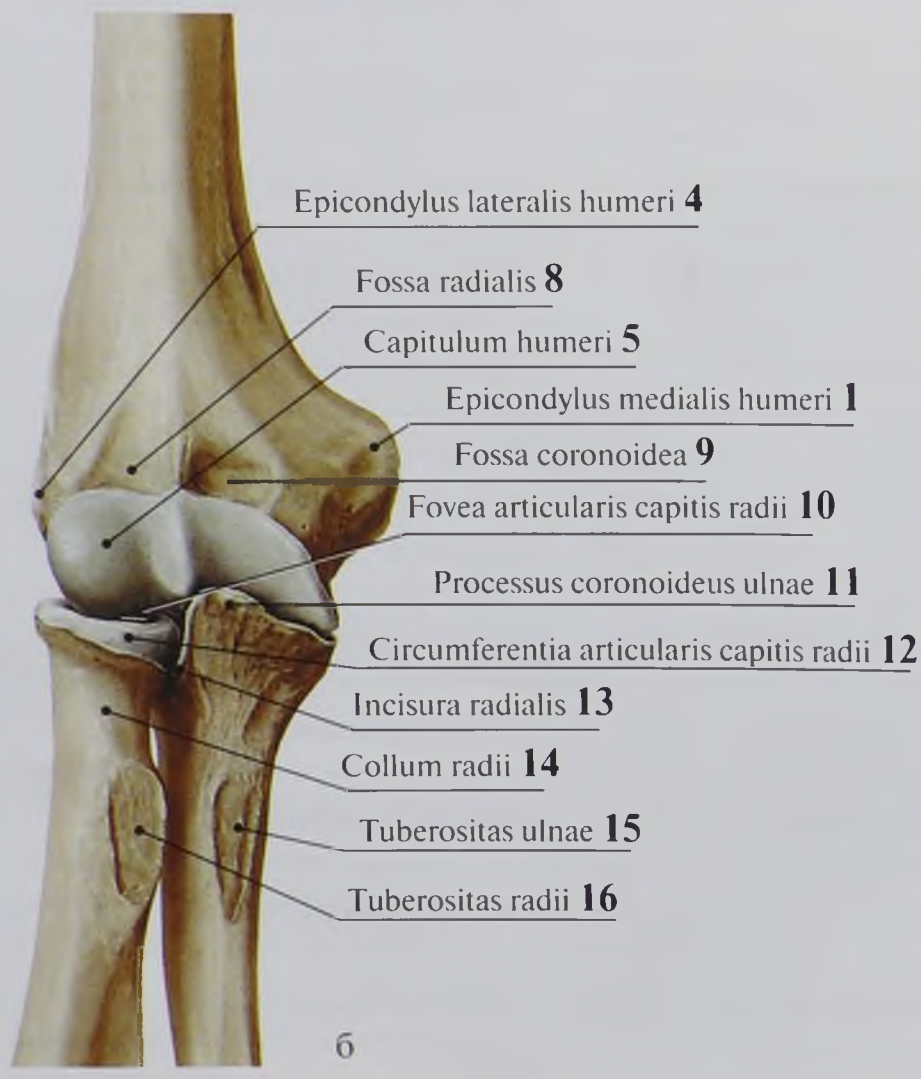

б

97-сурет. Оң шынтақ буынының құрылысы. Жазылған көрінісі: а — артынан көрінісі; б — алдынан көрінісі

№	Қазақ тіліндегі атауы	Орыс тіліндегі атауы	Ағылшын тіліндегі атауы
1	Токпан жіліктің медиалды айдаршық үсті	Медиальный надмыщелок плечевой кости	Medial epicondyle of humerus
2	Шынтақ шұңқыры	Ямка локтевого отростка	Olecranon fossa
3	Шынтақ өсінді	Локтевой отросток	Olecranon
4	Токпан жіліктің латералды айдаршық үсті	Латеральный надмыщелок плечевой кости	Lateral epicondyle of humerus
5	Токпан жіліктің кіші басы	Головка мыщелка плечевой кости	Capitulum
6	Кәрі жілік басының буындық беті	Суставная окружность головки лучевой кости	Articular circumference of head of radius
7	Шынтақ жүйкесі жүлгесі	Борозда локтевого нерва	Groove for ulnar nerve
8	Кәрі жілік шұңқыры	Лучевая ямка	Radial fossa
9	Тәждік шұңқыр	Венечная ямка	Coronoid fossa
10	Буын шұңқыры	Суставная ямка	Articular facet
11	Шынтақ жілік-тің тәждік өсіндісі	Венечный отросток локтевой кости	Coronoid process of ulna
12	Кәрі жілік басының буындық айналымы	Суставная окружность головки лучевой кости	Articular circumference of head of radius
13	Кәрі жілік тілігі	Лучевая вырезка	Radial notch
14	Кәрі жілік мойны	Шейка лучевой кости	Neck
15	Шынтақ жілік бұдыры	Бугристость локтевой кости	Tuberosity of ulna
16	Кәрі жілік бұдыры	Бугристость лучевой кости	Radial tuberosity

98-сурет. Шынтақ буынының рентгенограммасы. Жазылған көрінісі. Тік проекциясы. Сол (а) және оң (б) қол

№	Қазақ тіліндегі атауы	Орыс тіліндегі атауы	Ағылшын тіліндегі атауы
1	Кәрі жілік бұдыры	Бугристость лучевой кости	Radial tuberosity
2	Кәрі жілік басы	Головка лучевой кости	Head of radius
3	Кәрі жілік басының буын шұңқыры	Суставная ямка	Articular facet
4	Тоқпан жіліктің кіші басы	Головка мыщелка плечевой кости	Capitulum
5	Шынтақ жіліктің тәждік өсіндісі	Венечный отросток локтевой кости	Coronoid process of ulna
6	Тоқпан жілік шығыры	Блок плечевой кости	Trochlea
7	Шынтақ жүйкесі жүлгесі	Борозда локтевого нерва	Groove for ulnar nerve
8	Тоқпан жіліктің медиалды айдаршық үсті	Медиальный надмыщелок плечевой кости	Medial epicondyle of humerus
9	Шынтақ өсіндісі	Локтевой отросток	Olecranon
10	Шынтақ шұңқыры	Ямка локтевого отростка	Olecranon fossa
11	Тоқпан жіліктін латералды айдаршық үсті	Латеральный надмыщелок плечевой кости	Lateral epicondyle of humerus
12	Шынтақ жілік	Локтевая кость	Ulna
13	Проксималды кәрі жілік-шынтақ буыны	Проксимальный лучелоктевой сустав	Proximal radio-ulnar joint
14	Тоқпан-шынтақ жілік буыны	Плечелоктевой сустав	Humero-ulnar joint

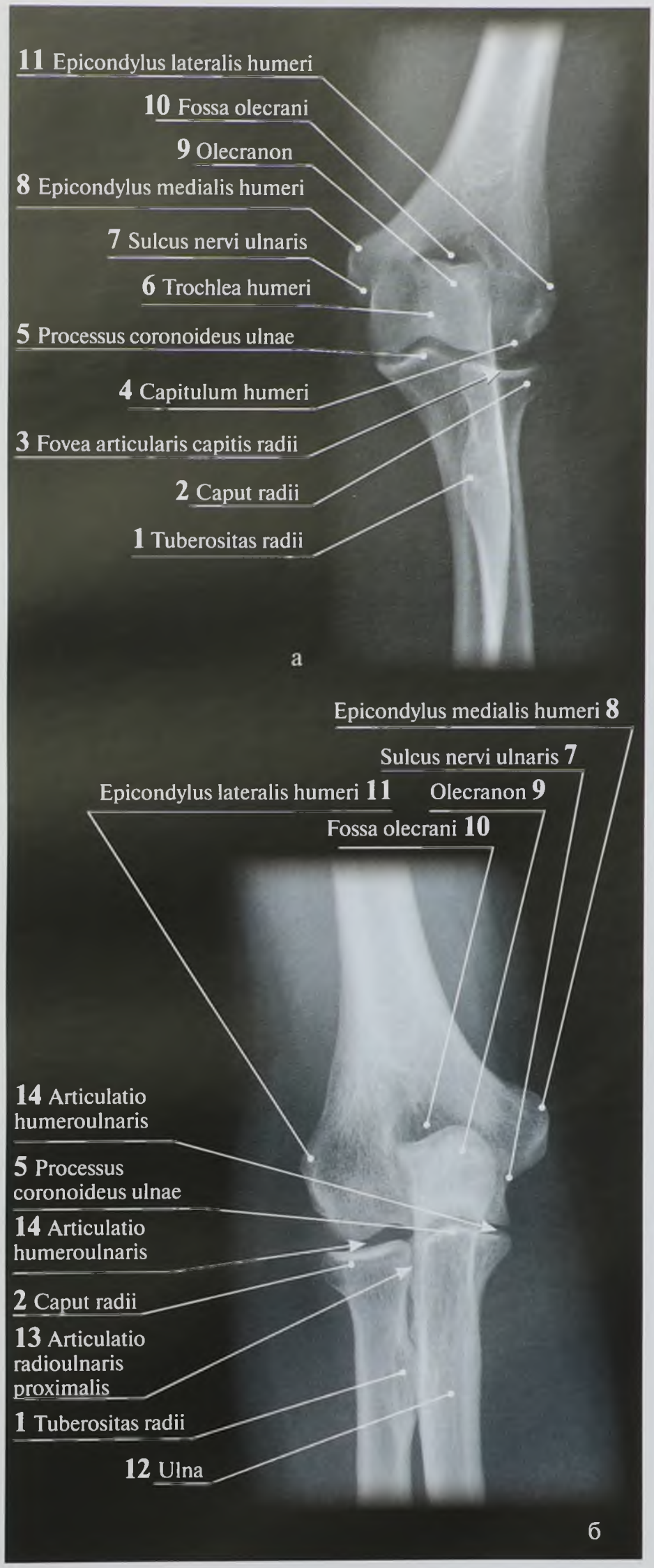

99-сурет. Сол шынтақ буынының құрылысы. 90°-та иілген көрінісі. Шынтақ тұсынан көрінісі

100-сурет. Сол шынтақ буынының рентгенограммасы. 90°-та иілген көрінісі. Бір қырынан проекциясы

№	Қазақ тіліндегі атауы	Орыс тіліндегі атауы	Ағылшын тіліндегі атауы
1	Токпан жіліктің медиалды айдаршық үсті	Медиальный надмыщелок плечевой кости	Medial epicondyle of humerus
2	Шынтақ жілік-тің тәждік өсіндісі	Венечный отросток	Coronoid process
3	Кәрі жілік басы буындық айналымы	Суставная окружность головки лучевой кости	Articular circumference of head of radius
4	Шығыр тілігі	Блоковидная вырезка	Trochlear notch
5	Кәрі жілік бұдыры	Бугристость лучевой кости	Radial tuberosity
6	Шынтақ жілік	Локтевая кость	Ulna
7	Токпан жілік шығыры	Блок плечевой кости	Trochlea
8	Шынтақ өсінді	Локтевой отросток	Olecranon

№	Қазақ тіліндегі атауы	Орыс тіліндегі атауы	Ағылшын тіліндегі атауы
1	Токпан жілік	Плечевая кость	Humerus
2	Шынтақ шұңқыры	Ямка локтевого отростка	Olecranon fossa
3	Тәждік шұңқыр	Венечная ямка	Coronoid fossa
4	Токпан жілік шығыры	Блок плечевой кости	Trochlea of humerus
5	Токпан жіліктің кіші басы	Головка мыщелка плечевой кости	Capitulum of humerus
6	Токпан-кәрі жілік буыны	Плечелучевой сустав	Humeroradial joint
7	Кәрі жілік басы	Головка лучевой кости	Head of radius
8	Кәрі жілік	Лучевая кость	Radius
9	Шынтақ жілік	Локтевая кость	Ulna
10	Шынтақ өсінді	Локтевой отросток	Olecranon

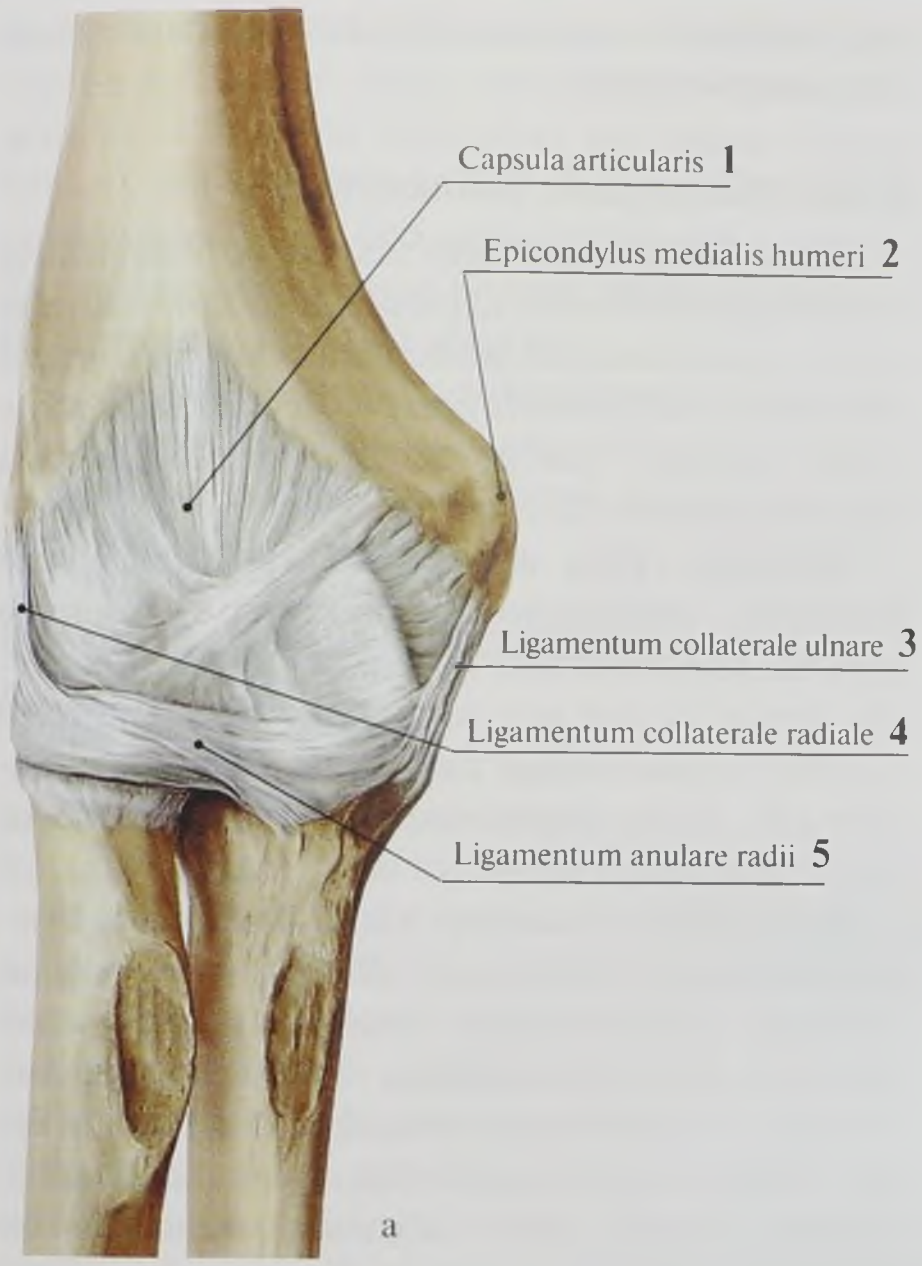

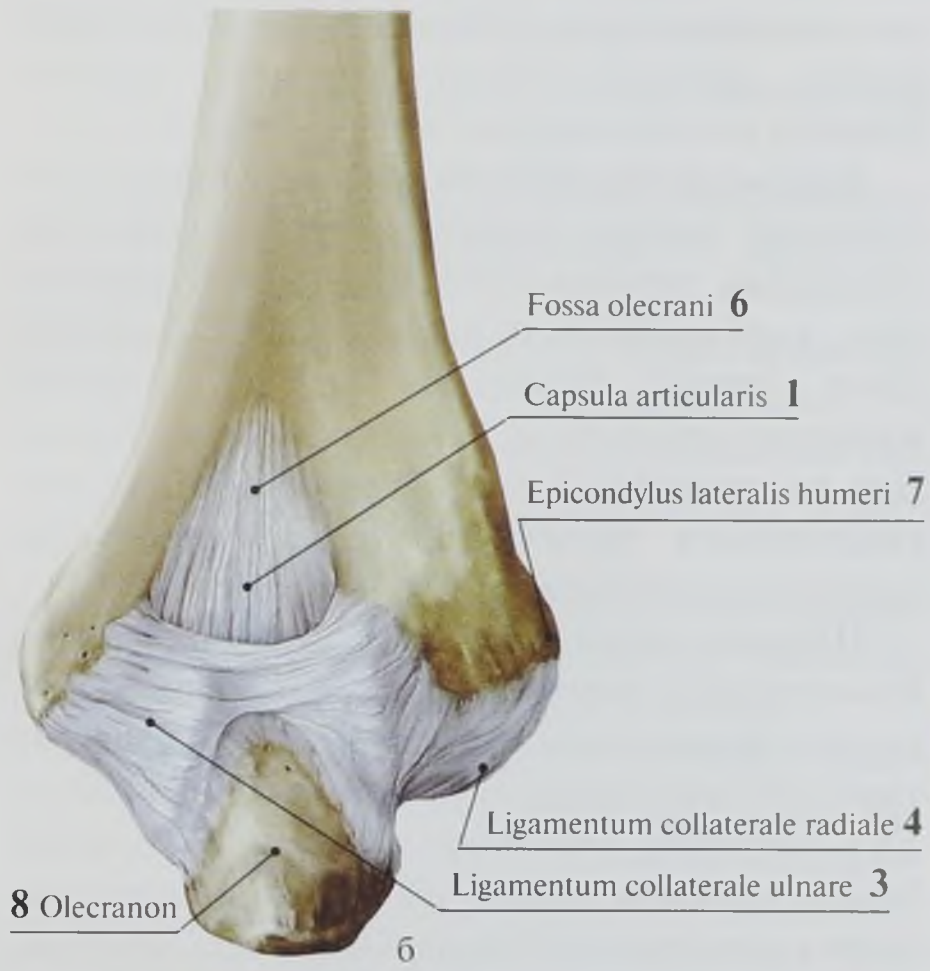

101-сурет. Оң шынтақ буынының байламдары: а — алдынан көрінісі, жазылған түрі; б — артынан көрінісі, иілген түрі

№	Қазақ тіліндегі атауы	Орыс тіліндегі атауы	Ағылшын тіліндегі атауы
1	Буын капсуласы	Суставная капсула	Joint capsule; Articular capsule
2	Токпан жіліктің медиалды айдаршық үсті	Медиальный надмыщелок плечевой кости	Medial epicondyle of humerus
3	Шынтақ жіліктің жанама жалғамасы	Локтевая коллатеральная связка	Ulnar collateral ligament
4	Кәрі жіліктің жанама жалғамасы	Лучевая коллатеральная связка	Radial collateral ligament
5	Кәрі жіліктің сақиналы жалғамасы	Кольцевая связка лучевой кости	Anular ligament of radius
6	Шынтақ шұңқыры	Ямка локтевого отростка	Olecranon fossa
7	Токпан жіліктің латералды айдаршық үсті	Латеральный надмыщелок плечевой кости	Lateral epicondyle of humerus
8	Шынтақ өсіндісі	Локтевой отросток	Olecranon

ғамамымен (*ligamentumanulare radii*) бекиді. Шынтақ буынының капсуласы берік және жанама жалғамалармен нығайтылған.

Шынтақтық жанама жалғамы (*ligamentum collaterale ulnare*) тоқпан жіліктің медиалды айдаршық үсті кесіндісінің негізінен басталып, желпуіш тәрізді шашырап, шынтақ жіліктің шығыршықтық тілігіне бекиді.

Кәрі жіліктік жанама жалғамы (*ligamentum collaterale radiale*) тоқпан жіліктің латералды айдаршық үстінен басталып, төмен бағытта өтіп, кәрі жіліктің мойыны тұсында алдыңғы және артқы будасына бөлініп, шынтақ жіліктің кәрі жіліктік тілігінің жиегіне бекиді. Бұл жалғаманың беткей будалары жазғыштар сінірлерімен тығыз өріледі, тереңдері кәрі жіліктің шеңберлі жалғамасына ұласады.

Шынтақ буыны капсуласында орналасқан буындардағы қимыл аз көлемде орындалады, оның құрамындағы иық-шынтақ жілік шығыр тәрізді буынның бүгілу қызметіне байланысты. Бұл жағдайда иық-кәрі жіліктік буынының бүгілу қимылы енжар, ал кәрі жілік-шынтақ жілік проксималды буыны қимылсыз. Шынтақ буынындағы иық-шынтақ жілік буынының тұтас анатомиялық құрылым түріндегі белсенділігі тоқпан жілік айдаршығының буын бетінің, шынтақ жілік тілігінің және айдаршық білігінің қиғаш бағытының құрылыс ерекшелігімен анықталады. Бүгілу кезінде білектің дисталды бөлімі кішкене медиалды жаққа бұрылады және қол ұшы кеуде аймағына жатады. Білек пен қол ұшының мұндай функциялық орналасуы, мобилизация кезінде ыңғайлы.

Шынтақ буынының жазылуы шынтақ өсіндімен шектелген, оның максималды (толық, барынша) жазылуында тоқпан жілік және білек сүйектері бірдей тік деңгейде жатып, тоқпан жіліктің аттас шұңқырына бекітіледі.

Кәрі жілік-шынтақ жілік проксималды буынында кәрі жілік-шынтақ жілік дисталды буынымен бірге, яғни цилиндр тәрізді құрама буында айналдыру қимылы орындалады. Иық-шынтақ жілік шар тәрізді буында қимыл енжар, ал шынтақ жілік кәрі жілікке қатынасында әрдайым қимылсыз, ол пронация кезінде кәрі жіліктің шынтақ жілікке «лақтырылуын» қамтамасыз етеді.

Білек сүйектерінің байланыстары

Кәрі жілік және шынтақ жілік эпифиздері өзара құрама немесе құрама кәрі жілік-шынтақ жілік проксималды және дисталды буындары (*articulatio radioulnaris proximalis et distalis*) және сүйек аралық фиброзды жарғақтар арқылы байланысқан (102-сурет).

Білектің сүйек аралық жарғағы (*membrane interossea antebrachii*), сүйектерді бір-біріне бекітіп, алдыңғы қан тамырлар мен жүйкелердің артқы бетіне өту жері және бұлшықеттердің беку орны болып табылады. Ол кәрі жілік-шынтақ жілік проксималды және дисталды буындарындағы қимылға әсер етпейді.

Кәрі жілік-шынтақ жілік дисталды буыны (*articulatio radioulnaris distalis*) кәрі жіліктің шынтақ жіліктік тілігі (*incisura ulnaris*) және шынтақ жілік басындағы буындық айналымымен (*circumferentia articularis*) құралған буын. Кәрі жіліктің шынтақ жіліктік тілігінің төменгі жиегі мен шынтақ жіліктің біз тәрізді өсіндінің арасында буын дискі (*discus articularis*) орналасқан. Ол шынтақ жілікті және кәрі жілік-шынтақ жілік дисталды буынды кәрі жілік-білезік буынан бөліп тұратын үшбұрышты табақша.

Кәрі жілік-шынтақ жілік дисталды буынының капсуласы бос, берік, буын беттері мен буын дискісінің жиектеріне бекіп, кәрі жілік-шынтақ жілік алақандық және дорсалды жалғамалармен (*ligamentum radioulnare palmare et ligamentum radioulnare dorsale*) нығайтылған.

Кәрі жілік-шынтақ жілік проксималды және дисталды буындарындағы қимыл бірге іске асырылып, құрама буын түзіледі.

Қолдың жазылу орнында оның білігі иық буынының вертикалды білігінің жалғасы болып, қолдың конструкциялық білігін құрайды. Бұл білік *caput humeri*, *capitulum humeri*, *caput radii* және *caput ulnae* орталықтары арқылы өтеді. Осы білік айналасында кәрі жілік қимылдайды, ал шынтақ жілік қимылсыз болады. Кәрі жіліктің айналдырылуы қол ұшымен бір мезетте жүреді. Бұл қимылдың

түрлеріне: сыртқа айналдыру — супинация (*supinatio*) және ішке айналдыру (*pronatio*) жатады. Қалыпты жағдайда қол ұшы алақан бетімен алға қараған, бас бармақ латералды орналасқан, яғни қол ұшы супинацияда болады, пронация кезінде алақан артқа бұрылып, бас бармақ медиалды жатады.

Кәрі жілік-шынтақ жілік буындарында айналдыру көлемі 180° маныпда. Егер бір мезетте иық пен жауырын экскурсия жасағанда, қол ұшы 360° бұрылуы мүмкін.

Білек және қол ұшы сүйектерінің байланыстары

Білек және қол ұшы сүйектерінің байланыстары буындар мен жалғамалар аркылы байланысады.

Кәрі жілік-білезік буыны (*articulatio radiocarpea*), буынды кәрі жіліктің білезіктік буын беті (*facies articularis carpalis radii*), медиалды жағынан буын дискісі (*discus articularis*) және білезіктің проксималды қатар сүйектері (қайықша, жартыай және үш қырлы, *os scaphoideum*, *os lunatum et os triqetrum*) құрайды. Буын дискісі шынтақ жілік басын білезіктің проксималды қатар сүйектерінен шектейді. Соған байланысты шынтақ жілік кәрі жілік-білезік буынын құрауға қатыспайды.

Білезіктің аталған сүйектері бір-бірімен сүйек аралық жалғамалармен берік байланыскан, сондықтан буын беті тұтас эллипс тәрізді буын құрайды.

Буын капсуласы нәзік, әсіресе артынан, барлық жағынан жалғамалармен бекемделген. Латералды жағынан білезіктің кәрі жіліктік жанама жалғамасы (*ligamentum collaterale carpi radiale*) кәрі жіліктің біз тәрізді өсіндісінен басталып, қайықша тәрізді сүйекке бекиді. Медиалды жағынан білезіктің шынтақ жіліктік жанама жалғамасы (*ligamentum collaterale carpi ulnare*), шынтақ жіліктің біз тәрізді өсіндісінен басталып, үшқырлы және бұршақ тәрізді сүйектерге бекиді.

Кәрі жілік-білезік буынының алақандық және дорсалды беттерінде кәрі жіліктік және шынтақ жіліктік алақандық және дорсалды жалғамалар (*ligamentum radiocarpale palmare*, *ligamentum radiocarpale dorsale*, *ligamentum ulnocarpale palmare et ligamentum ulnocarpale dorsale*) бар. Алақандық жалғамалар қалын және берік.

Қол ұшы сүйектерінің байланыстары

Қол ұшында келесі байланыстар бар (103–106-сурет):

- білезіктің дисталды және проксималды қатар сүйектері арасында — орталық-білезік буыны;
- білезіктің дисталды және алақан сүйектері арасында — білезік-алақан буындары;
- алақан сүйектері мен проксималды бунактар арасында — алақан-бунақ буындар;
- проксималды және ортанғы бунақтар арасында, ортаңғы және дисталды бунактар арасында — бунак аралық буындар.

Орталық-білезік буыны (*articulatio mediocarpalis*) білезіктің проксималды қатар сүйектерінің (бұршақ тәрізді сүйектен басқалары) дисталды беттерімен және білезіктің дисталды қатар сүйектерінің проксималды беттерімен құралған. Бұл буыннын буындасатын беттерінің құрылысы өте күрделі, буын санылауы S-пішінді. Сонын нәтижесінде буын куысында шар тәрізді екі буын басы бар, ол алақандық шығынқыны қамтамасыз етеді.

Білезіктің дисталды қатар сүйектері бір-бірімен сүйек аралық жалғамалармен байланыскан. Сонымен бірге білезіктің дисталды қатар сүйектері арасында санылаулар бар, олар *articulatio mediacarpalis* пен *articulationes carpometacarpales*-ті жалғастырады.

Білезік аралық буындары (*articulationes intercarpeae*), білезіктің проксималды және дисталды қатар кейбір сүйектерінің арасында орналасады. Олар бір-біріне қараған сүйектердің буын беттерінен құралған жалпақ пішінді буындар. Бұл буындардың куыстары тар, орталық-білезік және білезік-алақан буындарымен байланысады.

Қол ұшының сыртқы бетінде білезік сүйектерін өзара байланыстыратын бірнеше жалғамалар — сыртқы білезік аралық жалғамалар (*ligamenta intercarpiralia dorsalia*)

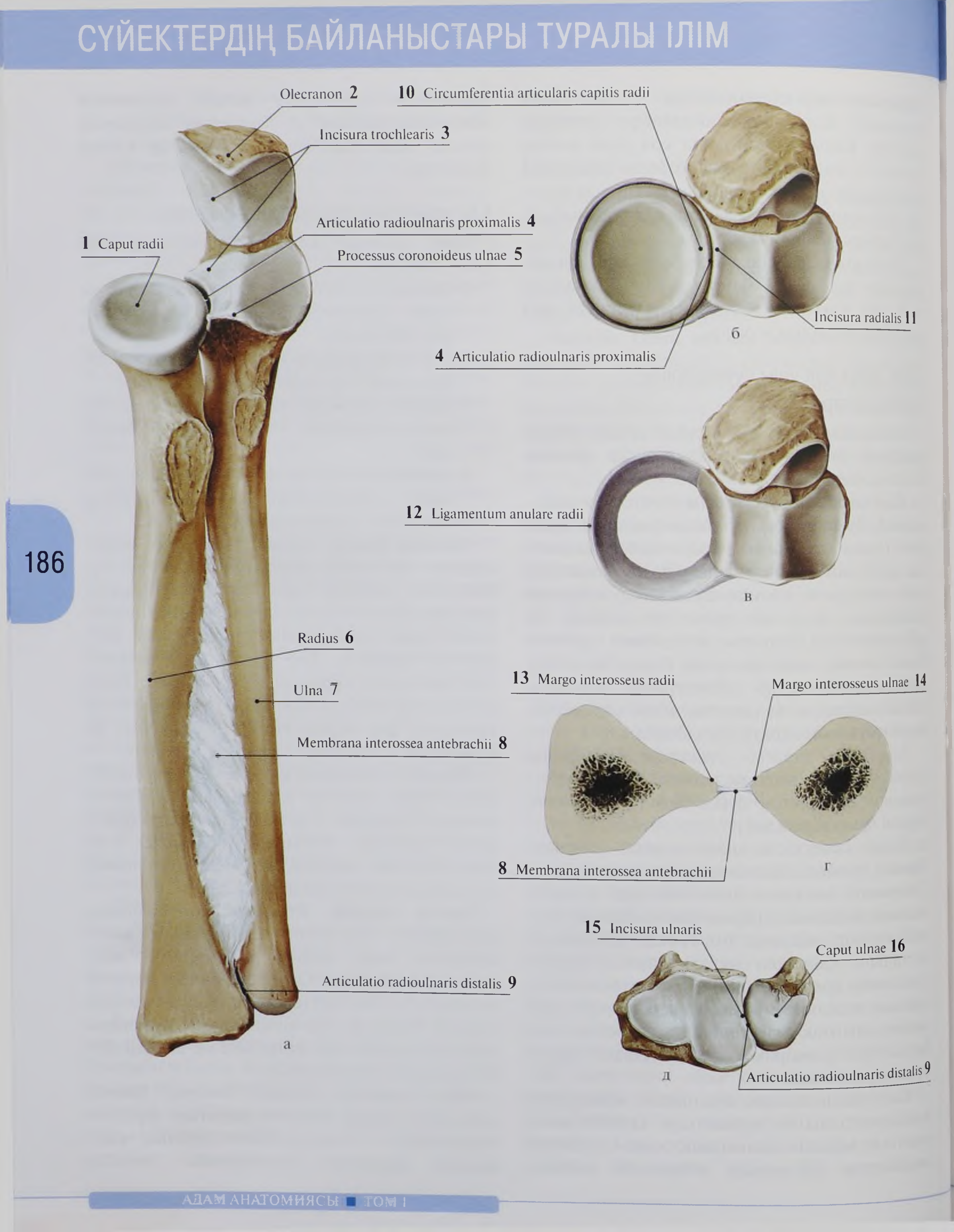
Olecranon 2
Incisura trochlearis 3
Articulatio radioulnaris proximalis 4
1 Caput radii
Processus coronoideus ulnae 5
Radius 6
Ulna 7
Membrana interossea antebrachii 8
Articulatio radioulnaris distalis 9
а
10 Circumferentia articularis capitis radii
Incisura radialis 11
б
4 Articulatio radioulnaris proximalis
12 Ligamentum anulare radii
в
13 Margo interosseus radii
Margo interosseus ulnae 14
8 Membrana interossea antebrachii
г
15 Incisura ulnaris
Caput ulnae 16
д
Articulatio radioulnaris distalis 9

102-сурет. Тоқпан жілік сүйектерінің байланыстары: а — жалпы көрінісі; б — проксималды сәулелі шынтақ бөлімі; в — сәулелі сүйектің дөңгелек байланысы; г — тоқпан жіліктің сүйек аралық жарғағы; д — дисталды сәуле-шынтақтық буын

№	Қазақ тіліндегі атауы	Орыс тіліндегі атауы	Ағылшын тіліндегі атауы
1	Кәрі жілік басы	Головка лучевой кости	Head of radius
2	Шынтақ өсіндісі	Локтевой отросток	Olecranon
3	Шығыр тілігі	Блоковидная вырезка	Trochlear notch
4	Проксималды кәрі жілік-шынтақ буыны	Проксимальный лучелоктевой сустав	Proximal radio-ulnar joint
5	Шынтақ жіліктің тәждік өсіндісі	Венечный отросток	Coronoid process
6	Кәрі жілік	Лучевая кость	Radius
7	Шынтақ жілік	Локтевая кость	Ulna
8	Білектің сүйек аралық жарғағы	Межкостная перепонка предплечья	Interosseous membrane of forearm
9	Дисталды кәрі жілік-шынтақ буыны	Дистальный лучелоктевой сустав	Distal radio-ulnar joint
10	Кәрі жілік басының буындық айналымы	Суставная окружность головки лучевой кости	Articular circumference of head of radius
11	Проксималды кәрі жілік-шынтақ буыны	Проксимальный лучелоктевой сустав	Proximal radio-ulnar joint
12	Кәрі жіліктің сақиналы жалғамасы	Кольцевая связка лучевой кости	Anular ligament of radius
13	Кәрі жіліктің сүйек аралық жиегі	Межкостный край лучевой кости	Interosseous border of radius
14	Шынтақ жіліктің сүйек аралық жиегі	Межкостный край локтевой кости	Interosseous border of ulna
15	Кәрі жілік тілігі	Локтевая вырезка	Ulnar notch
16	Шынтақ жілік басы	Головка локтевой кости	Head of ulna

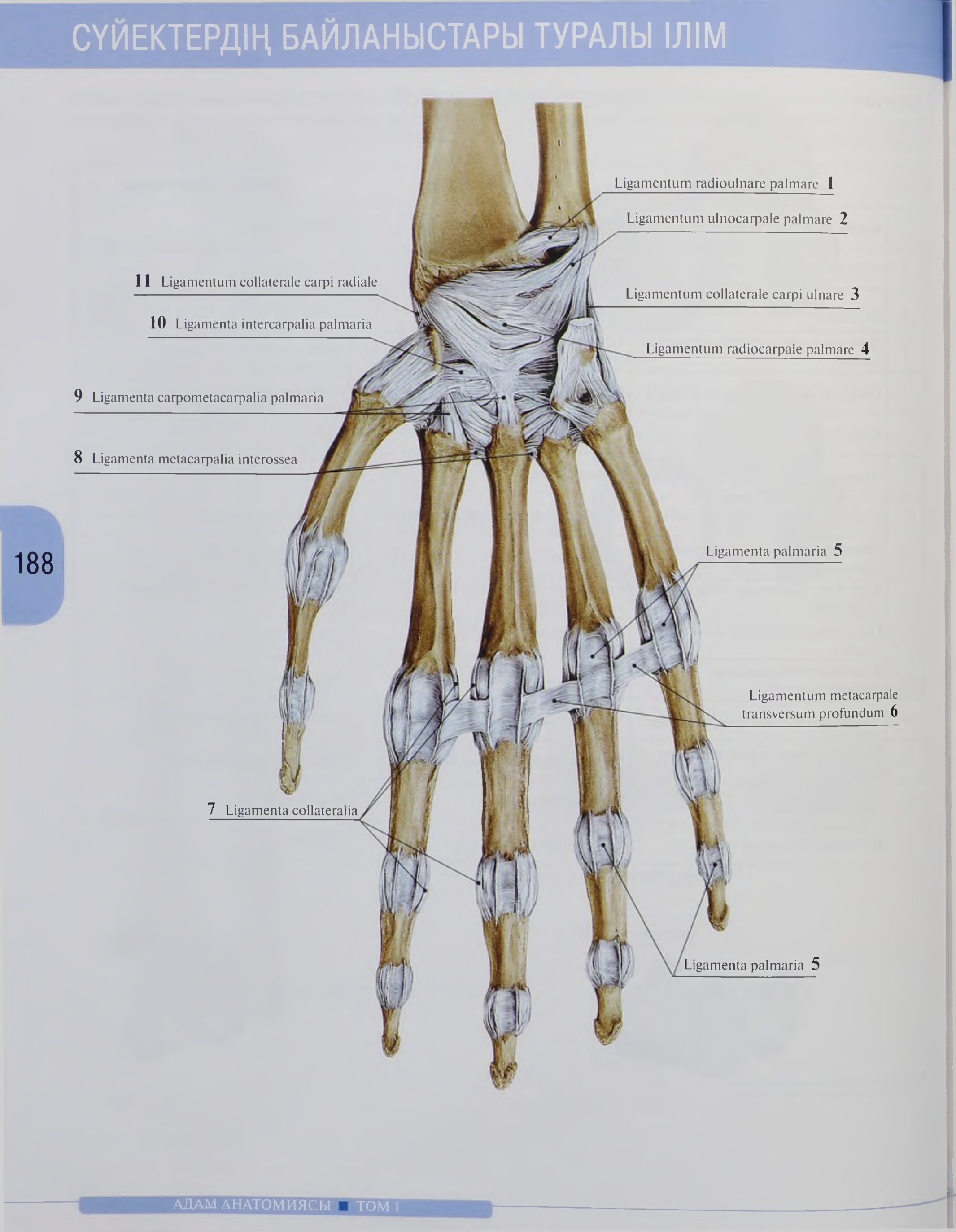
Ligamentum radioulnare palmare 1
Ligamentum ulnocarpale palmare 2
11 Ligamentum collaterale carpi radiale
Ligamentum collaterale carpi ulnare 3
10 Ligamenta intercarpalia palmaria
Ligamentum radiocarpale palmare 4
9 Ligamenta carpometacarpalia palmaria
8 Ligamenta metacarpalia interossea
Ligamenta palmaria 5
Ligamentum metacarpale transversum profundum 6
7 Ligamenta collateralia
Ligamenta palmaria 5

103-сурет. Оң қол саусақтарының байланыстары. Алақан жазықтығы

№	Қазақ тіліндегі атауы	Орыс тіліндегі атауы	Ағылшын тіліндегі атауы
1	Кәрі жілік-шынтақтың алакандық жалғамасы	Ладонная луче-локтевая связка	Palmar radioulnar ligament
2	Шынтак-білезіктік алақандық жалғама	Ладонная локте-запястная связка	Palmar ulnocarpal ligament
3	Шынтақтың білезіктік жанама жалғамасы	Локтевая коллатеральная связка запястья	Ulnar carpal collateral ligament
4	Кәрі жілік-білезіктік алақандық жалғама	Ладонная лучезапястная связка	Palmar radiocarpal ligament
5	Алакандық жалғамалар	Ладонные связки	Palmar ligaments
6	Алаканның терең көлденең жалғамасы	Глубокая поперечная пястная связка	Deep transverse metacarpal ligament
7	Жанама жалғамалар	Коллатеральные связки	Collateral ligaments
8	Алаканның сүйек аралық жалғамалары	Межкостные пястные связки	Interosseous metacarpal ligaments
9	Білезік-алаканның алакандық жалғамасы	Ладонные запястно-пястные связки	Palmar carpometacarpal ligaments
10	Білезік аралық алакандық жалғамалар	Ладонные межзапястные связки	Palmar metacarpal ligaments
11	Кәрі жіліктің білезіктік жанама жалғамасы	Лучевая коллатеральная связка запястья	Radial carpal collateral ligament

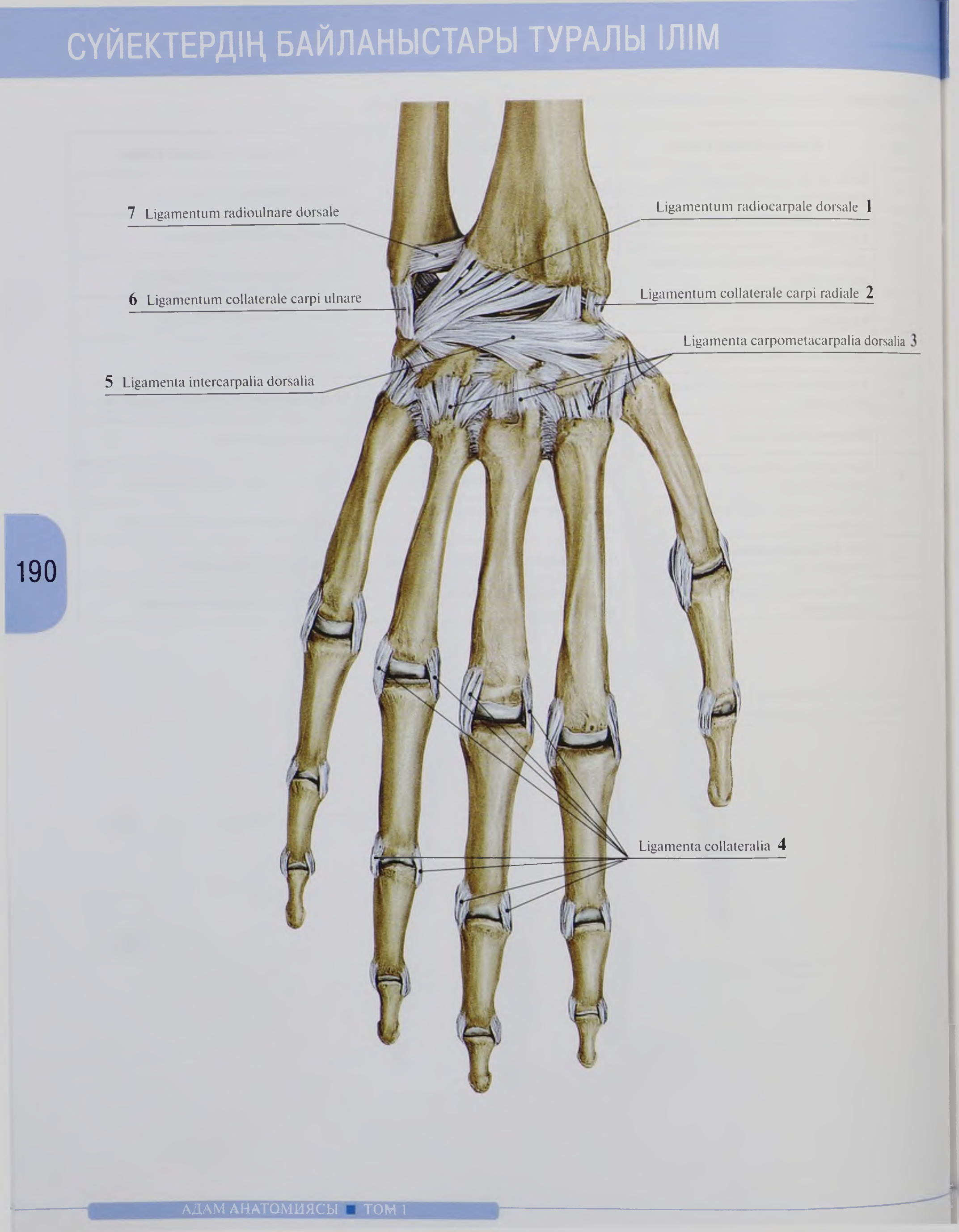
7 Ligamentum radioulnare dorsale
Ligamentum radiocarpale dorsale 1
6 Ligamentum collaterale carpi ulnare
Ligamentum collaterale carpi radiale 2
Ligamenta carpometacarpalia dorsalia 3
5 Ligamenta intercarpalia dorsalia
Ligamenta collateralia 4

104-сурет. Оң қол саусақтарының байланыстары. Сыртқы жағы

№	Қазақ тіліндегі атауы	Орыс тіліндегі атауы	Ағылшын тіліндегі атауы
1	Кәрі жілік-білезіктік сыртқы жалғама	Тыльная лучезапястная связка	Dorsal radiocarpal ligament
2	Кәрі жіліктің білезіктік жанама жалғамасы	Лучевая коллатеральная связка запястья	Radial collateral ligament of wrist joint
3	Білезік-алақандық сыртқы жалғамалар	Тыльные запястно-пястные связки	Dorsal carpometacarpal ligaments
4	Жанама жалғамалар	Коллатеральные связки	Collateral ligaments
5	Білезік аралық сыртқы жалғамалар	Тыльные межзапястные связки	Dorsal intercarpal ligaments
6	Шынтақтың білезіктік жанама жалғамасы	Локтевая коллатеральная связка запястья	Ulnar carpal collateral ligament
7	Кәрі жілік-шынтақтың сыртқы жалғамасы	Тыльная луче-локтевая связка	Dorsal radioulnar ligament

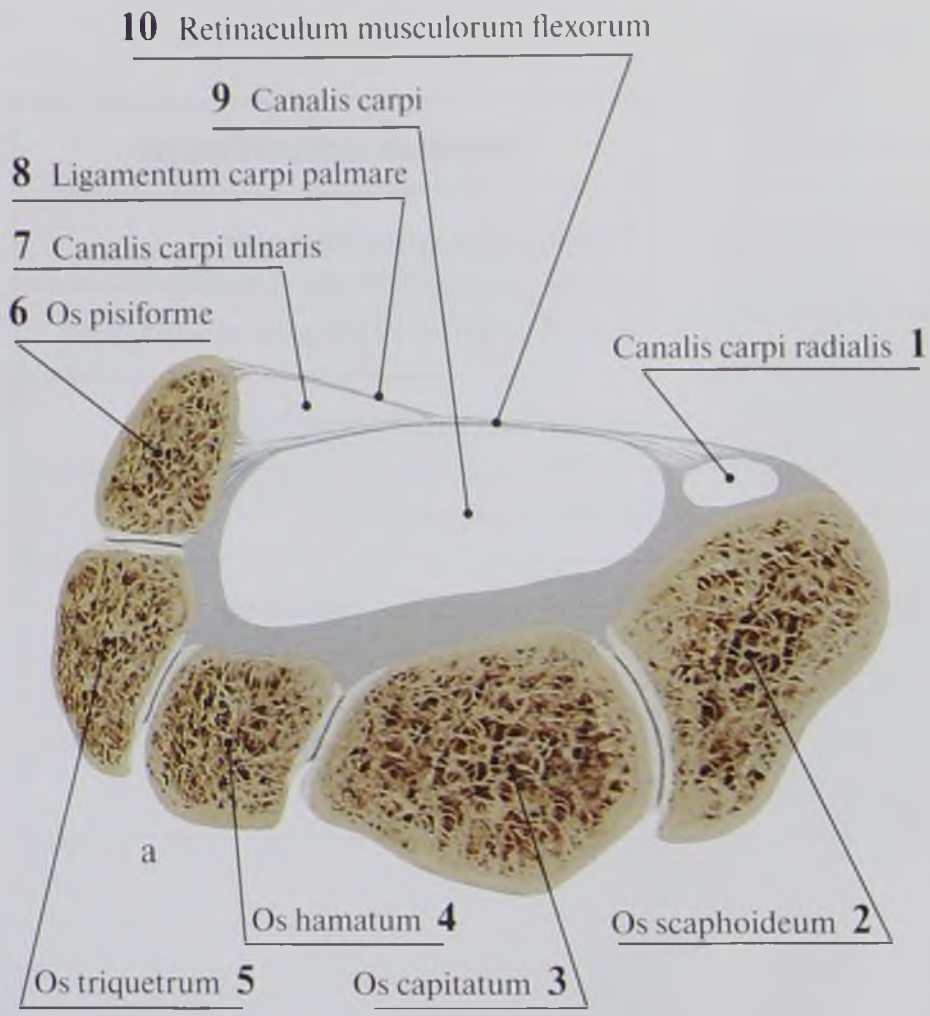
10 Retinaculum musculorum flexorum
9 Canalis carpi
8 Ligamentum carpi palmare
7 Canalis carpi ulnaris
6 Os pisiforme
Canalis carpi radialis 1
a
Os hamatum 4
Os scaphoideum 2
Os triquetrum 5
Os capitatum 3

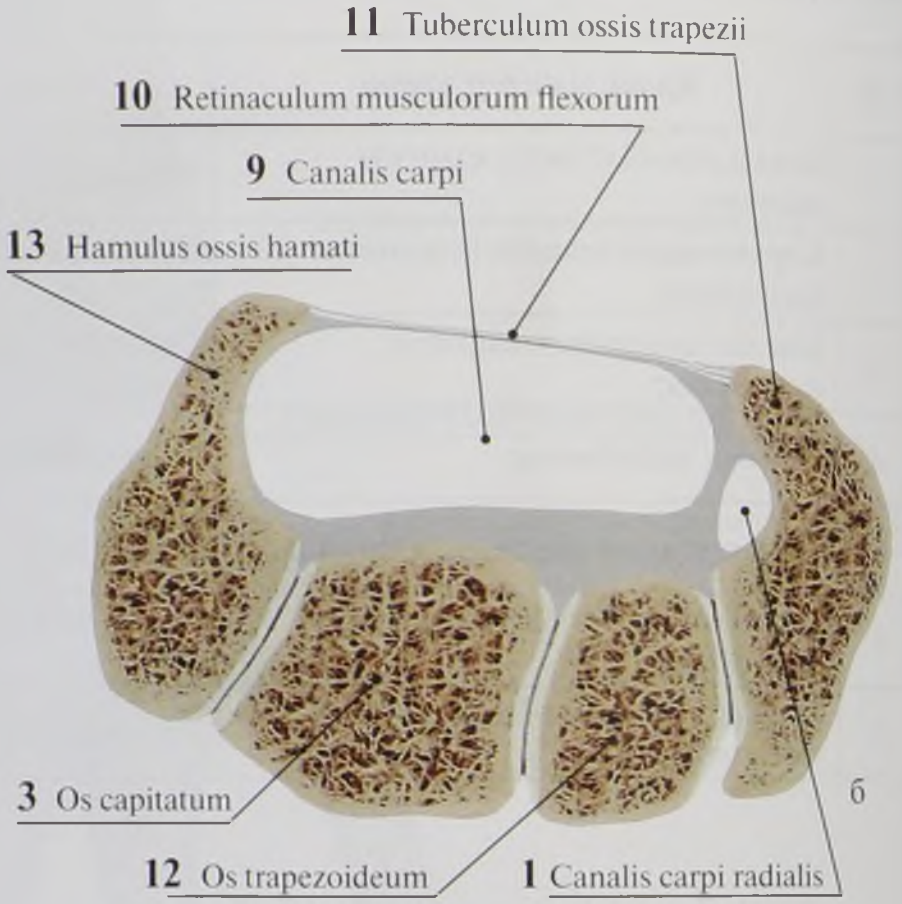
11 Tuberculum ossis trapezii
10 Retinaculum musculorum flexorum
9 Canalis carpi
13 Hamulus ossis hamati
б
3 Os capitatum
12 Os trapezoideum
1 Canalis carpi radialis

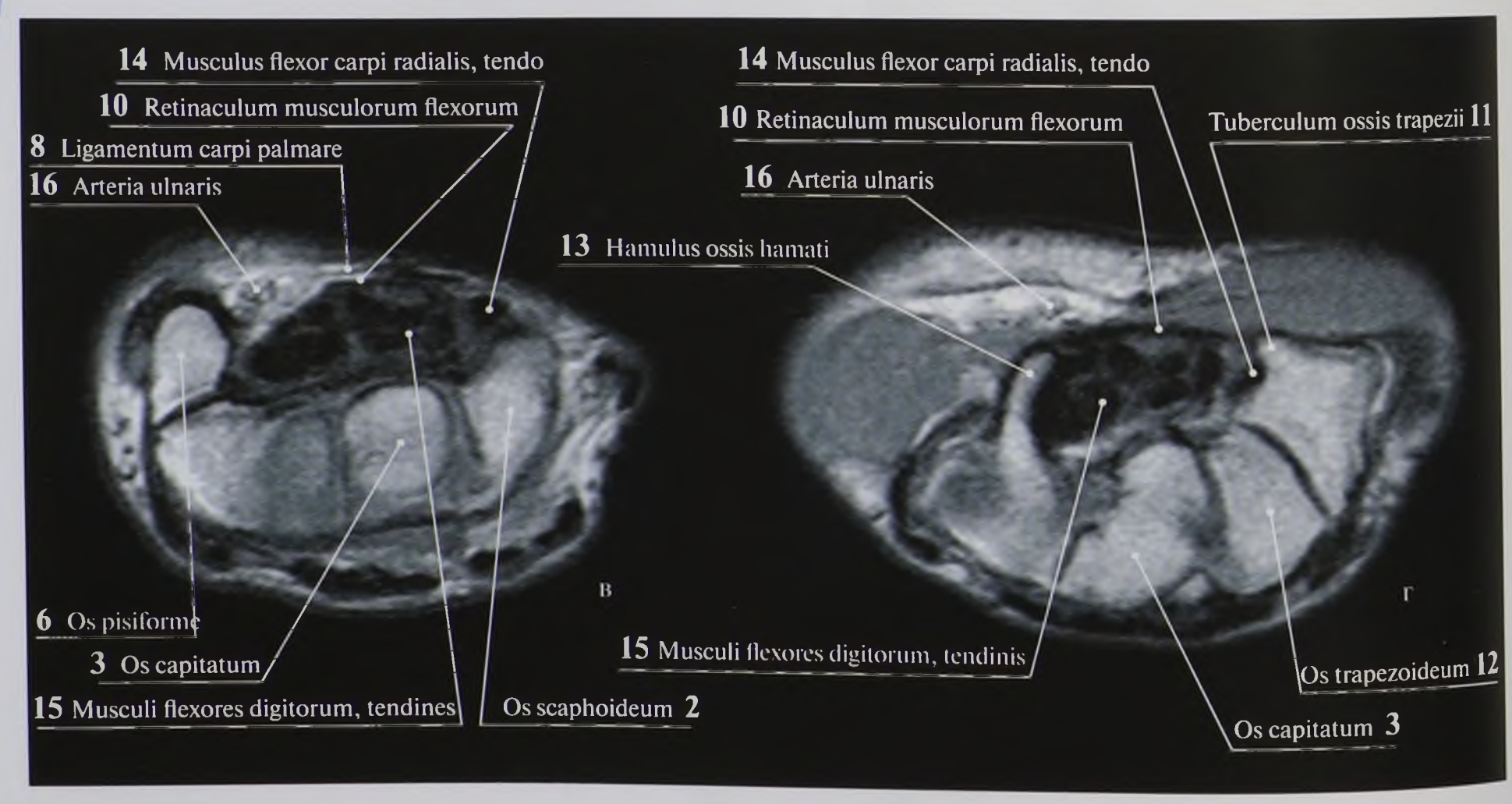
14 Musculus flexor carpi radialis, tendo
10 Retinaculum musculorum flexorum
8 Ligamentum carpi palmare
16 Arteria ulnaris
13 Hamulus ossis hamati
в
6 Os pisiforme
3 Os capitatum
15 Musculi flexores digitorum, tendines
Os scaphoideum 2
14 Musculus flexor carpi radialis, tendo
10 Retinaculum musculorum flexorum
Tuberculum ossis trapezii 11
16 Arteria ulnaris
г
15 Musculi flexores digitorum, tendinis
Os trapezoideum 12
Os capitatum 3

105-сурет. Білектің алақан байланыстары, білектің бұлшықет-бүгушілерінің тірегі және білек алақан беткейінің сүйек-фиброздық арналары. Білектің бірқатар сүйегінің просималды (а) және дисталды (б) деңгейдегі көлденең кесіндісі (жоғарыдан көрінісі). МРТ, білектің бірқатар сүйегінің проксималды (в) және дисталды (г) деңгейдегі көлденең (аксиалды) кесіндісі

№	Қазақ тіліндегі атауы	Орыс тіліндегі атауы	Ағылшын тіліндегі атауы
1	Білезіктің кәріжілік өзегі	Лучевой канал запястья	Radial carpal tunnel
2	Қайық тәрізді сүйек	Ладьевидная кость	Scaphoid
3	Басшы сүйек	Головчатая кость	Capitate
4	Ілмек тәрізді сүйек	Крючковидная кость	Hamate
5	Үшқырлы сүйек	Трехгранная кость	Triquetrum
6	Бұршақ тәрізді сүйек	Гороховидная кость	Pisiform
7	Шынтақ өзегі	Локтевой канал	Ulnar canal
8	Білезіктің алақандық жалғамасы	Ладонная пястная связка	Palmar carpal ligament
9	Білезіктік өзек	Канал запястья	Carpal tunnel
10	Қол ұшының бүккіштер ұстағышы	Удерживатель мышц-сгибателей кисти	Flexor retinaculum of hand
11	Трапеция сүйек төмпешігі	Бугорок кости-трапеции	Tubercle of trapezium
12	Трапеция тәрізді сүйек	Трапециевидная кость	Trapezoid
13	Ілмек тәрізді сүйектің ілмегі	Крючок крючковидной кости	Hook of hamate
14	Кәрі жілік бүккіші және сінірі	Сухожилие лучевого сгибателя запястья	Flexor carpi radialis, tendo
15	Саусақтар бүккіші және сінірі	Сухожилия сгибателей пальцев	Flexores digitorum, tendons
16	Шынтақ артериясы	Локтевая артерия	Ulnar artery


19 Ulna
Radius 20
18 Processus styloideus radii
Os scaphoideum 21
17 Os lunatum
16 Processus styloideus ulnae
Os trapezium 22
15 Os pisiforme
14 Os triquertum
13 Os hamatum
12 Os capitatum
6 Os metacarpi quintum [V]
11 Basis phalangis
10 Caput phalangis
Os trapezoideum 1
Os metacarpi primum [I] 2
Os metacarpi secundum [II] 3
Os metacarpi tertium [III] 4
Os metacarpi quartum [IV] 5
Os metacarpi quintum [V] 6
Phalanx proximalis 7
Phalanx media 8
Phalanx distalis 9
I – digitus primus – pollex
II – digitus secundus – index
III – digitus tertius – medius
IV – digitus quartus – anonimus
V – digitus quintus – minimus
I
II
III
IV
V
a
Articulatio interphalangea distalis 23
Articulatio interphalangea proximalis 24
29 Ossa sesamoidea
Articulatio metacarpophalangea 25
Articulatio carpometacarpalis 26
Articulatio intercarpalis 27
Articulatio radiocarpalis 28
б

106-сурет. Оң және сол қол сүйектерінің рентгенограммасы. Тіке алдынан проекциясы (а). Екінші алақан сүйегі негізінің сынуы: аксиалды және тіке проекциясы (б)

* — сыну сызығы

№	Қазақ тіліндегі атауы	Орыс тіліндегі атауы	Ағылшын тіліндегі атауы
1	Трапеция тәрізді сүйек	Трапециевидная кость	Trapezoid
2	Бірінші алақан сүйегі	Первая пястная кость [I]	First metacarpal bone [I]
3	Екінші алақан сүйегі	Вторая пястная кость [II]	Second metacarpal bone [II]
4	Үшінші алақан сүйегі	Третья пястная кость [III]	Third metacarpal bone [III]
5	Төртінші алақан сүйегі	Четвертая пястная кость [IV]	Fourth metacarpal bone [IV]
6	Бесінші алақан сүйегі	Пятая пястная кость [V]	Fifth metacarpal bone [V]
7	Проксималды бунақ	Проксимальная фаланга	Proximal phalanx
8	Ортаңғы бунақ	Средняя фаланга	Middle phalanx
9	Дисталды бунақ	Дистальная фаланга	Distal phalanx
10	Бунақ басы	Головка фаланги	Head of phalanx
11	Бунақ негізі	Основание фаланги	Base of phalanx
12	Басты сүйек	Головчатая кость	Capitate
13	Ілмек сүйек	Крючковидная кость	Hamate
14	Үш қырлы сүйек	Трехгранная кость	Triquetrum
15	Бұршақ тәрізді сүйек	Гороховидная кость	Pisiform
16	Шынтақ жіліктің біз тәрізді өсіндісі	Шиловидный отросток локтевой кости	Ulnar styloid process
17	Жартыай тәрізді сүйек	Полулунная кость	Lunate
18	Кәрі жіліктің біз тәрізді өсіндісі	Шиловидный отросток лучевой кости	Radial styloid process
19	Шынтақ жілік	Локтевая кость	Ulna
20	Кәрі жілік	Лучевая кость	Radius
21	Қайық тәрізді сүйек	Ладьевидная кость	Scaphoid
22	Трапеция сүйек	Кость-трапеция	Trapezium
23	Дисталды бунақ аралық буын	Дистальные межфаланговые суставы	Distal interphalangeal joints
24	Проксималды бунақ аралық буын	Проксимальные межфаланговые суставы	Proximal interphalangeal joints
25	Алақан-бунақ буыны	Пястно-фаланговый сустав	Metacarpophalangeal joints
26	Білезік-алақан буыны	Запястно-пястный сустав	Carpometacarpal joint
27	Білезік аралық буыны	Межзапястный сустав	Intercarpal joints
28	Кәрі жілік-білезік буыны	Лучезапястный сустав	Wrist joint
29	Сесама сүйекшелері	Сесамовидные кости	Sesamoid bones

бар. Әсіресе жалғамалар алақандық бетінде жақсы айқындалған, олар берік жалғамалық аппаратты — білезіктің сәулелі жалғамын (*ligamentum carpi radiatum*) түзеді. Ол басты сүйектің алақандық бетінен басталып, сәуле бағытта шашырап, маңындағы білезік сүйектеріне бекиді. Бұл жерде сүйек аралық алақандық жалғама (*ligamentum intercarpalia palmaria*) орналасса, сырткы бетінде, сырткы сүйек аралық жалғама (*ligamentum intercarpeae dorsalia*) орналасқан. Көрсетілген жалғамалар кешені білезік жүлгесін (*sulcus carpi*) жауып, білезік және алақан сүйектерін бекемдейді. Білезік жүлгесінің үстінде, білезіктің кәрі жіліктік және шынтақ жіліктік көтеріңкілерінің арасында берік жалғама — бүккіштер ұстағышы (*retinaculum musculorum flexorum*) орналасады. Бүккіштер ұстағышымен білезік жүлгесі білезік өзегін (*canalis carpi*) түзеді. Бүккіштер ұстағышының латералды жағында білезіктің кәрі жіліктік өзегі (*canalis carpi radialis*), ал білезіктің алақандық жалғамасы, бұршақ тәрізді сүйек және бүккіштер ұстағышының арасында білезіктің шынтақ жіліктік өзегі (*canalis carpi ulnaris*) түзіледі.

Қол ұшы қимылының білекке қатынасында қимыл екі сәйкес перпендикуляр біліктер айналасында: фронталды және сагитталды біліктерде орындалады. Фронталды білік айналасында қол ұшының бүгілуі (60–70° жуық) және жазылуы (45° жуық) орындалады. Сагитталды білік айналасында қол ұшын әкелу (35–40°-ке жуық) және әкету (20°-қа жуық) орындалады. Сонымен жазылуда қимыл көлемі бүгілу көлемінен едәуір кіші, себебі жазылу қимылы өте айқындалған алақандық жалғамалармен тежеледі. Бүйір қимылдарды жанама жалғамалар мен біз тәрізді өсінділер шектейді. Қол ұшында перифериялық қимылдар, яғни бір біліктен екінші білікке өту қимылдары да орындалады.

Барлық көрсетілген қимылдарды орындауда екі буын — *articulatio radiocarpalis* және *articulatio mediocarpalis* қатысып, функциялық бір құрама буын — қол ұшының буынын (*articulatio manus*) құрайды. Бұл буында білезіктің проксималды қатар сүйектері сүйектік диск рөлін атқарады.

Бұршақ тәрізді сүйектік буын (*articulation ossis pisiformis*) бұршақ тәрізді және үшқырлы сүйектердің аралығында орналасқан. Бұршақ тәрізді сүйектен екі берік жалғама: бұршақ-ілмек сүйектік жалғама (*ligamentum pisohamatum*) ілмек тәрізді сүйектің ілмегіне (*hamulis ossis hamate*) бекиді және бұршақ-алақандық жалғама (*ligamentum pisometacarpale*) IV және V алақан сүйектерінің негізіне бекиді.

Білезік-алақандық буындар (*articulationes carpometacarpeae*) білезіктің дисталды қатар сүйектері мен алақан сүйектері негізінің буын беттерінің беттесу нәтижесінде құралған. Бұл буындар құрамындағы бас бармақтың білезік-алақан буыны өз алдына дербес буын, ал қалған төртеуінің буын капсуласы және қуысы жалпы. Олардың буын капсуласы тығыз тартылған және білезік-алақандық дорсалды және алақандық жалғамалармен (*ligamentum carpometacarpea palmaria et dorsalia*) мықталған. Буын қуысы көлденең бағытта орналасқан саңылау түрінде, ол білезік аралық буындар көмегімен *articulation mediocarpalis* қуысымен байланысады.

II–V білезік-алақан сүйектік буындары (*articulationes carpometacarpea*) пішіні бойынша жалпақ және қызметі бойынша шектеулі қимылды буындарға жатады. Сонымен, білезіктің дисталды қатардағы төрт сүйектері және II–V алақан сүйектері өзара беттесіп, қол ұшының қатты негізін құрайды.

Бас бармақтың білезік-алақан буыны (*articulatio carpometacarpea pollicis*) трапеция сүйегі мен I алақан сүйегінің беттесуінен құралған. Буын екі білікті, ер тоқым тәрізді қарапайым буынға жатады.

Буын капсуласы бос, алақандық және дорсалды жақтарымен қосымша фиброзды жалғамалармен нығайтылады. Буынның қимылы сагитталды білікте I алақан сүйек негізі аркылы және фронталды білікте трапеция сүйек аркылы жүреді. Фронталды білік айналасында бас бармақтың алақан сүйекпен бірге бүгілуі және жазылуы жүреді. Айналдыру білігі қолдың конструкциялық білігіне бұрыш жасап өткендіктен, бас бармақ алақан жағына және баска саусақтарға қарама-қарсы ауыткиды —

oppositio, жазылған кезде — *repositio*, бас бармақ бастапқы орнына келеді. Сагитталды білік айналасында бас бармақ сұқ саусаққа қарай әкелінеді және әкетіледі. Сонымен қатар, бұл буында екі білік айналасында айнала қимыл орындалады.

Саусақ сүйектерінің байланыстары

Алақан-бунақ буындары (*articulationes metacarpophalangeae*), алақан сүйектерінің басынан және проксималды бунақтар негізінің шұңқыларымен құралған. Алақан сүйектері басының буын беті шар тәрізді, бірақ бүйірлерінен кесілген және көбінесе алақандық бетке таралады. Проксималды бунақтың буын беті эллипс тәрізді және мөлшері кішкентай. Буын капсуласы бос, жіңішке, әсіресе дорсалды бетінде, берік қосымша жалғамалармен бекіген. Бұл буындардың медиалды және латералды жақтарынан жанама жалғамалар (*ligamenta collateralia*) орналасқан, олар ол алақан сүйектері басының бүйір бетіндегі шұңқырдан басталып, проксималды бунақ негізінің төмпешігіне бекиді. Алақан жағынан ең берік алақандық жалғамалар (*ligamenta palmaria*) орналасады. Бұл жалғаманың талшықтары алаканның терең көлденең жалғамасының (*ligamentum metacarpea transversa profunda*) көлденең жүретін будаларымен өріледі. Ол үш будамен көрсетілген, II–V *ossa metacarpalia* бастарын байланыстырып, олардың жан-жаққа ажыратылуын және қол ұшының тығыз негізін қамтамасыз етеді.

Алақан-бунақтық жалғамалар пішіні бойынша шар тәрізді, ал бас бармақтың алақан-бунақ буыны ер тоқым пішінді. Басы мен шұңқырының буын беттері мөлшерлерінің айырмашылығынан буындарда қимыл өте үлкен. Фронталды білік айналасында 90° көлемімен бүгілу және жазылу, сагитталды білік бойында саусақтарды жан-жаққа әкету (бір саусақтың қимыл көлемі 45–50° тең). Бұл буындарда айнала қимыл да жүргізіледі. Бұл буындарда айналдыру-бұлшықеттерінің жоқтығынан вертикалды білікте қимылдар іске аспайды.

Басбармақтың алақан-бунақ буыны (*articulation metacarpophalangea pollicis*) пішіні бойынша шығыр тәрізді буындарға жатады. I алақан сүйек басының буын беті кең, оның алақандық бетінде екі төмпешік жақсы айқындалған. Буын капсуласының алақандық бөлігінде екі сесама сүйектері (латералды және медиалды) кіреді, оның бір беті буын қуысына қараған және гиалинді шеміршекпен жабылған.

Қол ұшының бунақ аралық буындары (*articulationes interphalangeae manus*) II–V саусақтардың проксималды және ортаңғы, ортаңғы және дисталды бунақтарының аралығында, сонымен бірге бас бармақтың проксималды және дисталды бунақтарының арасында орналасқан. Бунақ аралық буындардың түзілуіне шығыр пішінді проксималды немесе ортаңғы бунақтардың басы және ортасында қыркасы бар шұңқырмен көрсетілген ортаңғы немесе ортаңғы бунақтардың негіздері қатысады. Бунақ аралық буындар капсуласы кең, дорсалды жағынан жіңішке, ал қалған жағынан алақандық және жанама жалғамалармен нығайтылған. Жанама жалғамалар бүйір қимылдарды шектейді. Буын беттері шығыр тәрізді болғандықтан, қимыл тек фронталды білік айналасында ғана орындалады. Бунақтардың бүгілу және жазылу көлемі 50–90° құрайды.

АЯҚ СҮЙЕКТЕРІНІҢ БАЙЛАНЫСТАРЫ

Жамбас белдеуі сүйектерінің байланыстары

Жамбас сүйектері (*ossa coxae*) өзара және сегізкөзбен үзілісті байланыстар және симфиздер арқылы байланысқан.

Сегізкөз-мықын буыны (*articulatio sacroiliaca*) сегізкөз бен мықын сүйектің құлакша тәрізді беттерімен (*facies auriculares*) құралған (107-сурет). Буын беттері талшықты шеміршекпен көмкерілген. Буын капсуласы буын беттері жиегінен басталып, сегізкөз бен мықын сүйектің сүйек қабымен берік бітісіп, тартылып

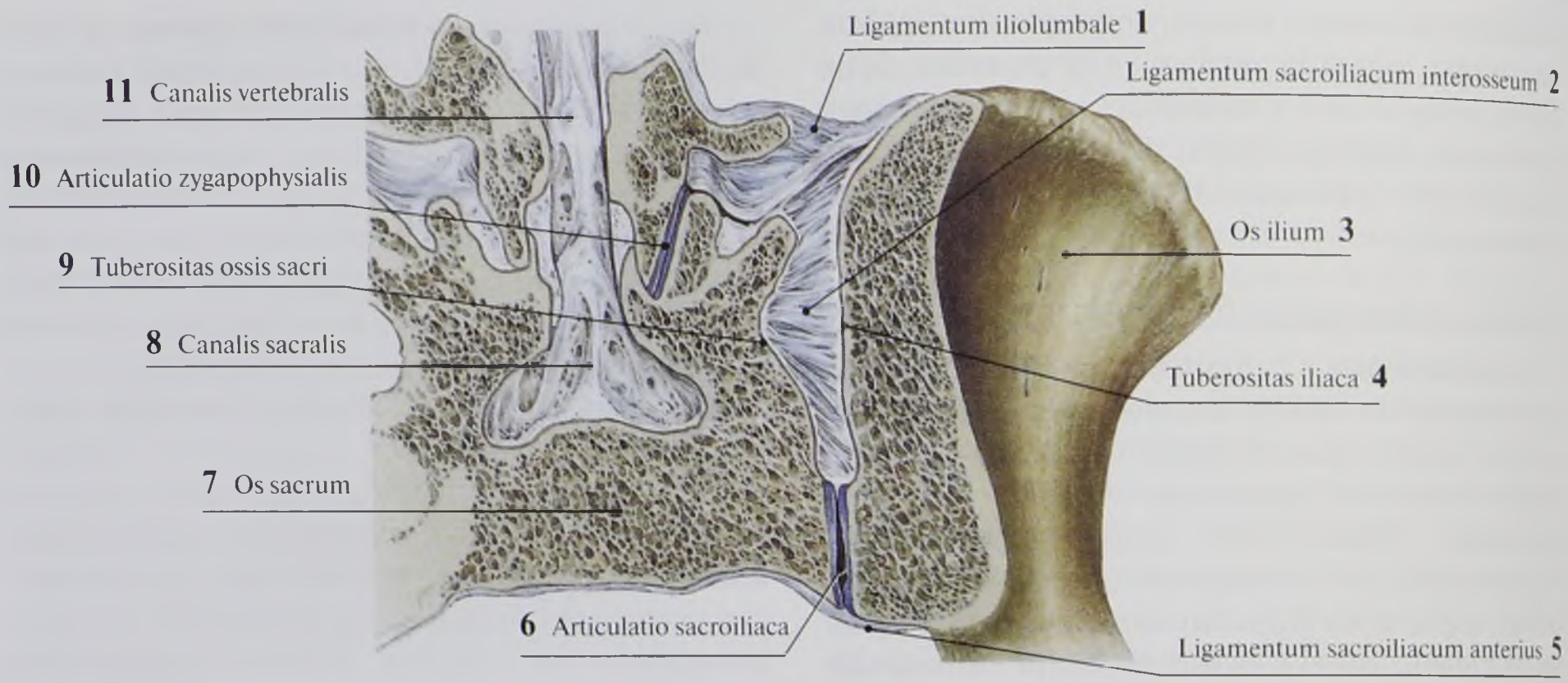

107-сурет. Сегізкөз-жамбас сүйек байланысы. Көлденең кесіндісінің артынан көрінісі

№	Қазақ тіліндегі атауы	Орыс тіліндегі атауы	Ағылшын тіліндегі атауы
1	Мықын-бел жалғамасы	Подвздошно-поясничная связка	Iliolumbar ligament
2	Сегізкөз-мықын сүйек аралық жалғамасы	Межкостная крестцово-подвздошная связка	Interosseous sacro-iliac ligament
3	Мықын сүйек	Подвздошная кость	Ilium
4	Мықын бұдыры	Подвздошная бугристость	Iliac tuberosity
5	Сегізкөз-мықын алдыңғы жалғамасы	Передняя крестцово-подвздошная связка	Anterior sacro-iliac ligament
6	Сегізкөз-мықын буыны	Крестцово-подвздошный сустав	Sacro-iliac joint
7	Сегізкөз сүйегі	Крестец [крестцовые позвонки S_I–S_V]	Sacrum [sacral vertebrae S_I–S_V]
8	Сегізкөз өзегі	Крестцовый канал	Sacral canal
9	Сегізкөз сүйегі бұдыры	Бугристость крестца	Sacral tuberosity
10	Доға-өсінділі буындар	Дугоотростчатые суставы	Zygapophysial joints
11	Омыртқа өзегі	Позвоночный канал	Vertebral canal

орналасқан. Буын қуысы өте жіңішке санылау түрінде. Буын капсуласы алдынан сегізкөз-мықынның алдыңғы жалғамымен (*ligamentum sacroiliacum anterius*) мықталған. Бұл нәзік жалғама буын капсуласымен тығыз бітіседі.

Буынның арткы бетінде сегізкөз-мықынның арткы жалғамы (*ligamentum sacroiliacum dorsalis*) орналасады. Жалғаманың астында сегізкөз-мықынның сүйек аралық жалғамы (*ligamentum sacroiliacum interosseum*) жатады.

Сегізкөз-мықынның сүйек аралық жалғамасы — сегізкөз-мықын буынының ішіндегі ең берік жалғама. Ол буын капсуласының арткы бетімен бітісіп, *tuberositas ossis sacri et tuberositasiliaca* арасындағы ұңғылды толтырады. Бұл жалғама тек буынның горизонталды тілігінде ғана көрінеді. Оны мықын-бел жалғамы (*ligamentum iliolumbale*) нығайтып, IV–V бел омыртқаларының көлденең өсінділерінен басталып, мықын сүйектің қырқасына және бұдырына бекиді. Сегізкөз-мықын буыны жалпақ, қимылы шектеулі.

Қасаға симфизі (*symphysis pubica*) қасаға сүйектерін өзара байланыстырады (108-сурет). Қасаға сүйектерінің симфиздік беттері талшықты шеміршектен түзілген қасаға аралық дискі (*discus interpubicis*) көмегімен бітіседі. Шеміршектің ішіндегі қуысы жіңішке санылау түрінде, өмірдің бірінші, екінші жылында дамиды. Дискіде қуыстың болуын симфиздерге

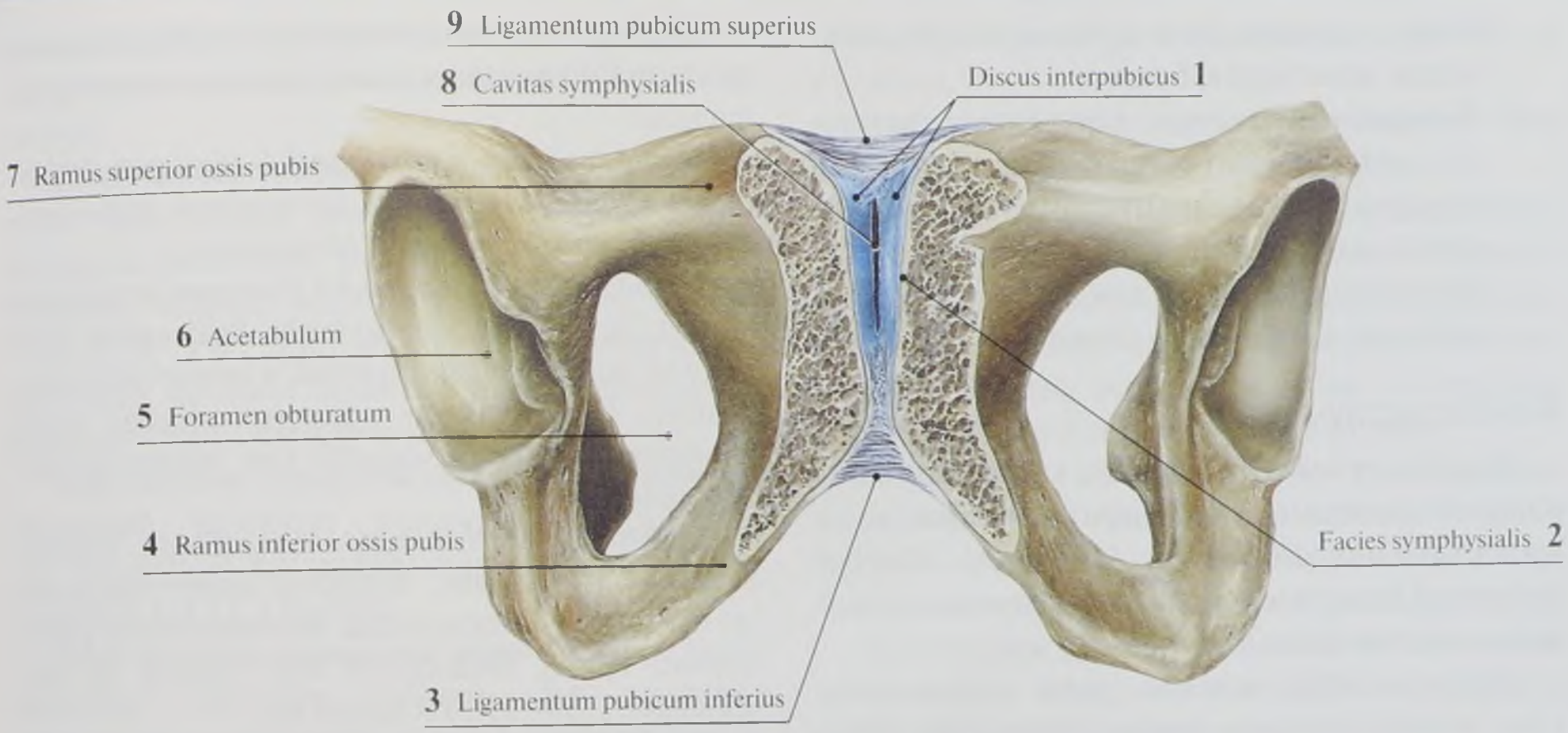

108-сурет. Қасаға симфизі. Алдынан көрінісі. Көлденең жазықтықтағы кесіндісі

№	Қазақ тіліндегі атауы	Орыс тіліндегі атауы	Ағылшын тіліндегі атауы
1	Қасағааралық диск	Межлобковый диск	Interpubic disc; Interpubic fibrocartilage
2	Симфиздік беті	Симфизиальная поверхность	Symphysial surface
3	Қасағаның төменгі жалғамасы	Нижняя лобковая связка	Inferior pubic ligament
4	Қасаға сүйектің төменгі тармағы	Нижняя ветвь лобковой кости	Inferior pubic ramus
5	Жапқыш тесік	Запирательное отверстие	Obturator foramen
6	Ұршық ойығы	Вертлужная впадина	Acetabulum
7	Қасаға сүйектің жоғарғы тармағы	Верхняя ветвь лобковой кости	Superior pubic ramus
8	Симфиз қуысы	Полость симфиза	Cavity of symphysis
9	Қасағаның жоғарғы жалғамасы	Верхняя лобковая связка	Superior pubic ligament

жатқызады. Қасаға симфизін екі жалғама — қасағаның жоғарғы жалғамы (*ligamentum pubicum superius*) және қасағаның төменгі жалғамы (*ligamentum pubicum posterius*) немесе қасағаның доғалық жалғамы (*ligamentum arcuatum pubis*) нығайтады. Жамбастың астау қуысына артынан жартылай шеміршекпен және жартылай қасаға сүйектерінің медиалды жиектерінен түзілген қасаға үсті көтерінкі иіліп орналасқан.

Жамбас астауының үзілісті байланыстары — жамбассүйектері бөліктерінің байланыстары мықын-белдік, сегізкөз-төмпелік және сегізкөз-қылқандық жалғамаларымен, сонымен бірге жапқыштық жарғақпен көрсетілген.

✧ *Уақытша синхондроз* (балаларда) жамбассүйектері бөліктері арасында ұршық аймағындағы синхондроз, жас ұлғайған сон синостозға айналады.

✧ *Мықын-белдік жалғамы* (*ligamentum iliolumbale*), төменгі екі бел омыртқаларының көлденең өсінділерінен басталып, мықын сүйек қырқасының арткы-жоғарғы бөлігіне бекиді.

✧ *Сегізкөз-төмпелік жалғамы* (*ligamentum sacrotuberale*), ол шонданай төмпелерін сегізкөз бен құйымшақ омыртқаларының латералды жиектерімен байланыстырады.

✧ *Сегізкөз-қылқандық жалғамы* (*ligamentum sacrospinale*), шонданай қылқанынан бас-

талып, сегізкөз бен құйымшақтың латералды жиектеріне бекиді.

✧ *Жапқыштық жарғақ* (*membrana obturatoria*), аттас тесікті жауып, қасаға сүйектің жоғарғы тармағының төменгі жиегінде өтетін жапқыштық жүлге мен жапқыштық жарғақтың жоғарғы жиегі арасында жапқыштық өзек (*canalis obturatorius*) түзеді.

Жамбас астауы тұтас

Жамбас сүйектері, сегізкөз, құйымшақ және олардың жалғамалық аппараты жамбас астауын (*pelvis*) құрайды (109, 110-сурет). Жамбас сүйектері көмегімен тұлға, яғни дененің үстіңгі жағы аяқпен байланысады.

Үлкен жамбас астауы (*pelvis major*) және *кіші жамбас астауы* (*pelvis minor*) бар. Олар бір-бірінен шекаралық сызықпен (*linea terminalis*) бөлінеді, ол *promontorium*-нің жанжағынан *linea arcuta* арқылы *pecten ossis pubis*-тен *tuberculum pubicum*-ге дейін және *symphysis pubica*-ның жоғарғы жиегіне дейін жүреді.

Үлкен жамбас астауы — артынан V *vertebra lumbalis* және *ligamenta iliolumbalia*, бүйірлерінен — мықын сүйектерінің қанаттарымен шектелген. Үлкен жамбас астау қуысы іш қуысымен (cavitas abdominalis) біртұтас құрылымды түзеді.

Кіші жамбас астау немесе **жамбас қуысы** (*cavitas pelvis*), төменге тарылған сүйектік өзек түрінде. Кіші жамбас астауына кіреберіс немесе жамбастың жоғарғы апертурасы (*apertura pelvis superior*) шекаралық сызықпен шектелген. Кіші жамбас астауынан шығаберіс немесе жамбастың төменгі апертурасы (*apertura pelvis inferior*) *coccyx*, *ligamentum sacrotuberale*, *tuber ischiadicum*, *ramus ossis ischii ramus inferior ossis pubis*, *ligamentum pubicum inferius* шектелген.

Кіші жамбас астауы қуысының қабырғаларын артынан — *facies pelvina ossis sacri* және құйымшақтың алдыңғы беті, ал алдынан — қасаға сүйектерінің алдыңғы бөлімдері және қасаға симфизі өзінің жалғамаларымен, бүйірлерінен — *linea terminalis*-тен төмен жамбас сүйектерінің ішкі беті, *membrana obturatoria*, *ligamentum sacrotuberale*, *ligamentum sacrospinale* құрайды.

Кіші жамбас астауының бүйір қабырғасында шонданайдың үлкен және кіші тесіктері орналасады.

Шонданайдың үлкен тесігі (*foramen ischiadicum majus*), *ligamentum sacrospinale* және *incisura ischiadica major*-мен шектелген.

Шонданайдың кіші тесігі (*foramen ischiadicum minus*), *ligamentum sacrospinale*, *ligamentum sacro tuberale* және *incisura ischiadica minor*-мен шектелген. Бұл тесіктер арқылы жамбас астау қуысынан бөксе аймағына қан тамырлар мен жүйкелер өтеді.

Адамның вертикалды тұрысында жамбас астауы алға иілген, жоғарғы апертурасының жазықтығы горизонталды жазықтықпен үшкір бұрыш түзеді. Әйелдерде бұл бұрыш 55–60°, ерлерде — 50–55°-ты құрайды.

Жамбас астауының жыныстық ерекшеліктері. Әйелдерде жамбас астауы кең және төмен (111-сурет). Мықын сүйектерінің біліктері мен біліктерінің арасындағы қашықтық үлкен, мықын сүйектерінің қанаттары жан-жаққа ашылған. Мүйістің шығыңқысы кішкентай, сондықтан ерлерде кіші жамбас астауына кіреберіс пішіні тар, әйелдерде дөңгеленіп, эллипске ұқсайды. Әйел жамбас астауының симфизі кең және қысқа. Әйелдердің кіші жамбас астау қуысы кеңдеу, ерлерде жіңішке. Әйелдер сегізкөзі жалпақ және қысқа, шонданай бұдырлары жан-жаққа жайылған, сондықтан шығаберістің көлденең ені 1–2 см үлкен. Қасаға сүйектерінің төменгі тармақтарының арасындағы бұрыш — қасаға асты бұрыш (*angulus subpubicus*) әйелдерде 90–100°, ерлерде 70–75° тең.

Акушерияда әйел жамбас астауының орталық размерлерін білу үлкен маңыналы. Жамбас астауының орталық размерлерінің жалпы атауын — **конъюгата** (*conjugatae*) деп атайды. Олардың саны шартты, кіреберіс, қуыс және шығаберіс конъюгаталарын өлшейді.

Анатомиялық конъюгата (*conjugata anatomica*), кіші жамбас астауы қуысына кіреберісінің тік мөлшері — қасаға симфизінің жоғарғы жиегі мен мүйіс арасындағы қашықтық, ол 11,5 см тең.

Нақты немесе гинекологиялық конъюгата (*conjugata vera seu gynecologica*), мүйіс пен қасаға

симфизінің ең шығынқы нүктесі (*eminentia retropubica*) арасындағы қашықтық, ол 10,5–11 см тең.

Диагоналды конъюгата (*conjugata diagonalis*), мүйіс пен қасаға симфизінің төменгі жиегі арасында өлшенеді. Бұл конъюгата қынаптық тексеріс кезінде анықталады. Оның көлемі 12,5–13,0 см тең. Нақты конъюгатының қосымша көлемін анықтау үшін, диагоналды ұзындығынан 2 см алу керек.

Кіші жамбас астауына кіреберістің көлденең диаметрі (*diameter transversa*), терминалды сызықтың ең алшақ нүктелері арасында өлшейді. Ол 13,5 см тең.

Кіші жамбас астауына кіреберістің қиғаш диаметрі (*diameter obliqua*), бір жағынан сегізкөз-мықын буыны және екінші жағынан мықын-қасаға көтерінкісі арасындағы қашықтық, ол 13 см тең.

Кіші жамбас астауынан шығаберістің тік конъюгатасы (*conjugata recta*), әйелдерде 9,5 см тең. Ол құйымшақ ұшы мен қасаға симфизінің төменгі жиегі арасында анықталады. Туу актісі кезінде сегізкөз-құйымшақ синхондрозында құйымшақ артқа иіліп, бұл қашықтық 2–2,5 см ұлғаяды.

Кіші жамбас астауынан шығаберістің көлденең диаметрі 11 см тең. Ол шонданай бұдырларының ішкі бетінің арасында өлшенеді.

Акушерияда үлкен жамбас астауының кейбір размерлерін білу үлкен мағыналы.

Қылқан аралық қашықтық (*distantia interspinosa*), мықын сүйектері алдыңғы жоғарғы қылқандарының арасындағы қашықтық, 25–27 см-ге тең.

Қырқа аралық қашықтық (*distantia intertrochanterica*), мықын сүйектері қырларының ең алшақ нүктелері арасындағы қашықтық, 27–29 см-ге тең.

Ұршық араралық қашықтық (*distantia intercristalis*), үлкен ұршық арасындағы қашықтық, 30–31 см-ге тең.

Сыртқы конъюгата (*conjugata externa*), жамбас астауының алдыңғы-артқы көлемін бағалау үшін өлшенеді. Бұл қасаға симфизінің сыртқы бетімен және V бел омыртқаның қылқанды өсінділері арасындағы қашықтық. Ол 20 см құрайды.

Әйелдер жамбас астауының пішіні мен көлемін жатыр қызметіне байланысты.

Жамбас астауының жеке айырмашылығы сегізкөздің, жамбас сүйектерінің, мүйістің даму деңгейі пішіні мен мөлшеріне тәуелді. Ауыр патологиялық процестер кезінде (жалпақ рахитті жамбас астауы) жамбас астауының өлшемдері мен пішіндері күрт өзгереді.

Нәрестенің жамбас астауы тар, мықын қырқалары биік және қуысы құйғыш тәрізді, мүйісі нашар айқындалған. Жыныстық айырмашылықтары 10–12 жастан кейін анықталады.

Қарттардың жамбас астауында айтарлықтай өзгешіліктер жоқ, осы жастағы адамдардағы сүйектерге тән ерекшеліктер кездеседі.

Аяқтың еркін сүйектерінің байланыстары

Жамбас және ортан жілік сүйектерінің байланыстары

Ұршық буыны (*articulatio coxae*), ұршық шұңқырының жарты ай тәрізді буын бетімен және ортан жілік басының буындық бетімен (*facies lunata acetabula et facies articularis caputis femoris*) құралған (112–114-сурет). Буын беттері гиалинді шеміршекпен көмкерілген. Ұршық шұңқырының ортасындағы ойыс пен оның астында орналасқан тілік синовиалды жарғақпен көмкерілген, оның астында майлы тін жатады.

Буынның қосалқы элементтеріне: буын ерні (*labrum acetabulare*), буын шұңқырының майлы тіні (*corpus adiposum acetabuli*), ұршық буынының көлденең жалғамы (*ligamentum transversum acetabuli*), тоқпан жілік басының жалғамы (*ligamentum capitis femoris*) жатады. Капсула ішілік жалғамалармен қоса ұршық буынының капсулалық жалғамалары бар.

Буын ерні *acetabulum*-нің сүйектік жиегіне және *ligamentum transversum acetabuli*-ге бекиді. Ол ұршық буынының терендігін 5–6 мм толтырады.

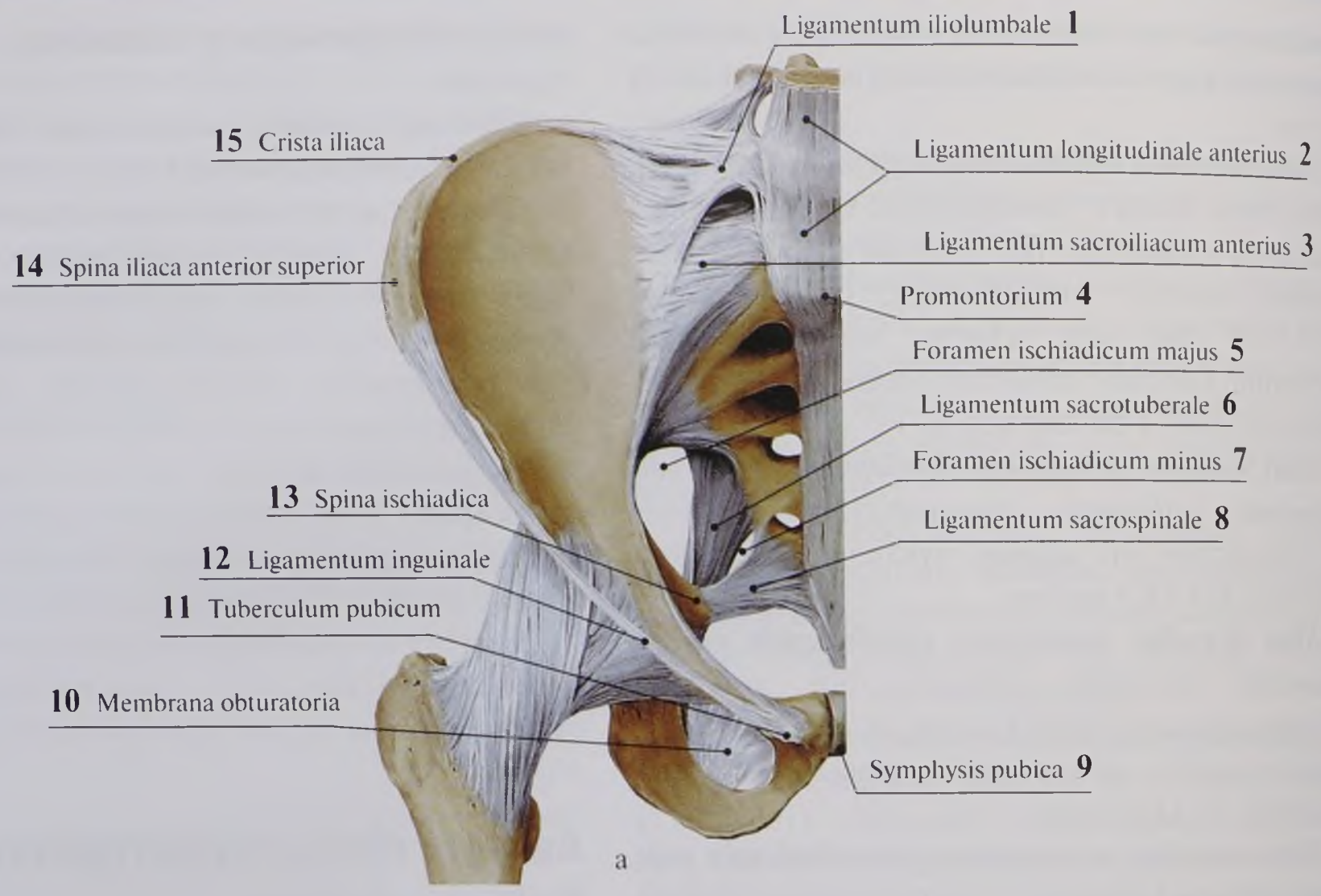
Ligamentum iliolumbale 1
15 Crista iliaca
Ligamentum longitudinale anterius 2
Ligamentum sacroiliacum anterius 3
14 Spina iliaca anterior superior
Promontorium 4
Foramen ischiadicum majus 5
Ligamentum sacrotuberale 6
Foramen ischiadicum minus 7
13 Spina ischiadica
Ligamentum sacrospinale 8
12 Ligamentum inguinale
11 Tuberculum pubicum
10 Membrana obturatoria
Symphysis pubica 9
а

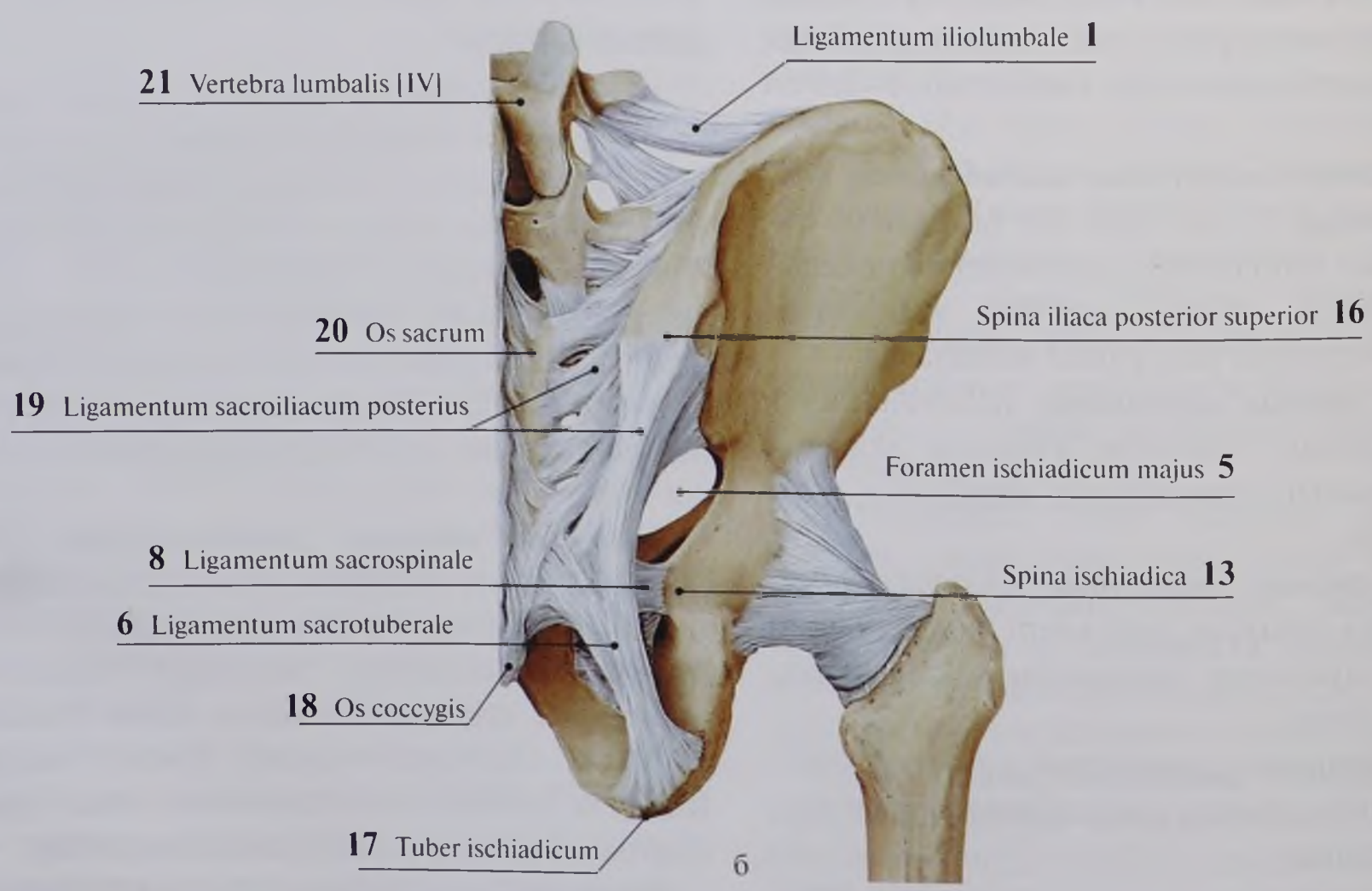
Ligamentum iliolumbale 1
21 Vertebra lumbalis [IV]
Spina iliaca posterior superior 16
20 Os sacrum
19 Ligamentum sacroiliacum posterius
Foramen ischiadicum majus 5
8 Ligamentum sacrospinale
Spina ischiadica 13
6 Ligamentum sacrotuberale
18 Os coccygis
17 Tuber ischiadicum
б

109-сурет. Жамбас сүйектерінің байланыстары. Үлкен және кіші ер тоқым тәрізді тесіктердің қалыптасуы: а — алдынан көрінісі; б — артынан көрінісі

№	Қазақ тіліндегі атауы	Орыс тіліндегі атауы	Ағылшын тіліндегі атауы
1	Мыкын-бел жалғамасы	Подвздошно-поясничная связка	Iliolumbar ligament
2	Алдынғы бойлық жалғама	Передняя продольная связка	Anterior longitudinal ligament
3	Сегізкөз-мыкын алдынғы жалғама	Передняя крестцово-подвздошная связка	Anterior sacro-iliac ligament
4	Мүйіс	Мыс	Promontory
5	Шонданайдың үлкен тесігі	Большое седалищное отверстие	Greater sciatic foramen
6	Сегізкөз-төмпе жалғама	Крестцово-бугорная связка	Sacrotuberous ligament
7	Шонданайдың кіші тесігі	Малое седалищное отверстие	Lesser sciatic foramen
8	Сегізкөз-қылқанды жалғама	Крестцово-остистая связка	Sacrospinous ligament
9	Қасаға симфизі	Лобковый симфиз	Pubic symphysis
10	Жапқыш жарғағы	Запирательная мембрана	Obturator membrane
11	Қасаға сүйек төмпешігі	Лобковый бугорок	Pubic tubercle
12	Шап жалғамасы	Паховая связка	Inguinal ligament
13	Шонданай қылқаны	Седалищная ость	Ischial spine
14	Мыкын сүйектің алдынғы жоғарғы қылқаны	Верхняя передняя подвздошная ость	Anterior superior iliac spine
15	Мыкын сүйек қыркасы	Подвздошный гребень	Iliac crest
16	Мыкын сүйектің арткы жоғарғы қылқаны	Верхняя задняя подвздошная ость	Posterior superior iliac spine
17	Шонданай төмпесі	Седалищный бугор	Ischial tuberosity
18	Құйымшақ сүйегі	Копчик [копчиковые позвонки Co_I–Co_{IV}]	Coccyx [coccygeal vertebrae Co_I–Co_{IV}]
19	Сегізкөз-мыкын арткы жалғама	Задняя крестцово-подвздошная связка	Posterior sacro-iliac ligament
20	Сегізкөз сүйек	Крестец [крестцовые позвонки S_I–S_V]	Sacrum [sacral vertebrae S_I–S_V]
21	Бел омырткасы	Поясничные позвонки [L_I–L_V]	Lumbar vertebrae [L_I–L_V]

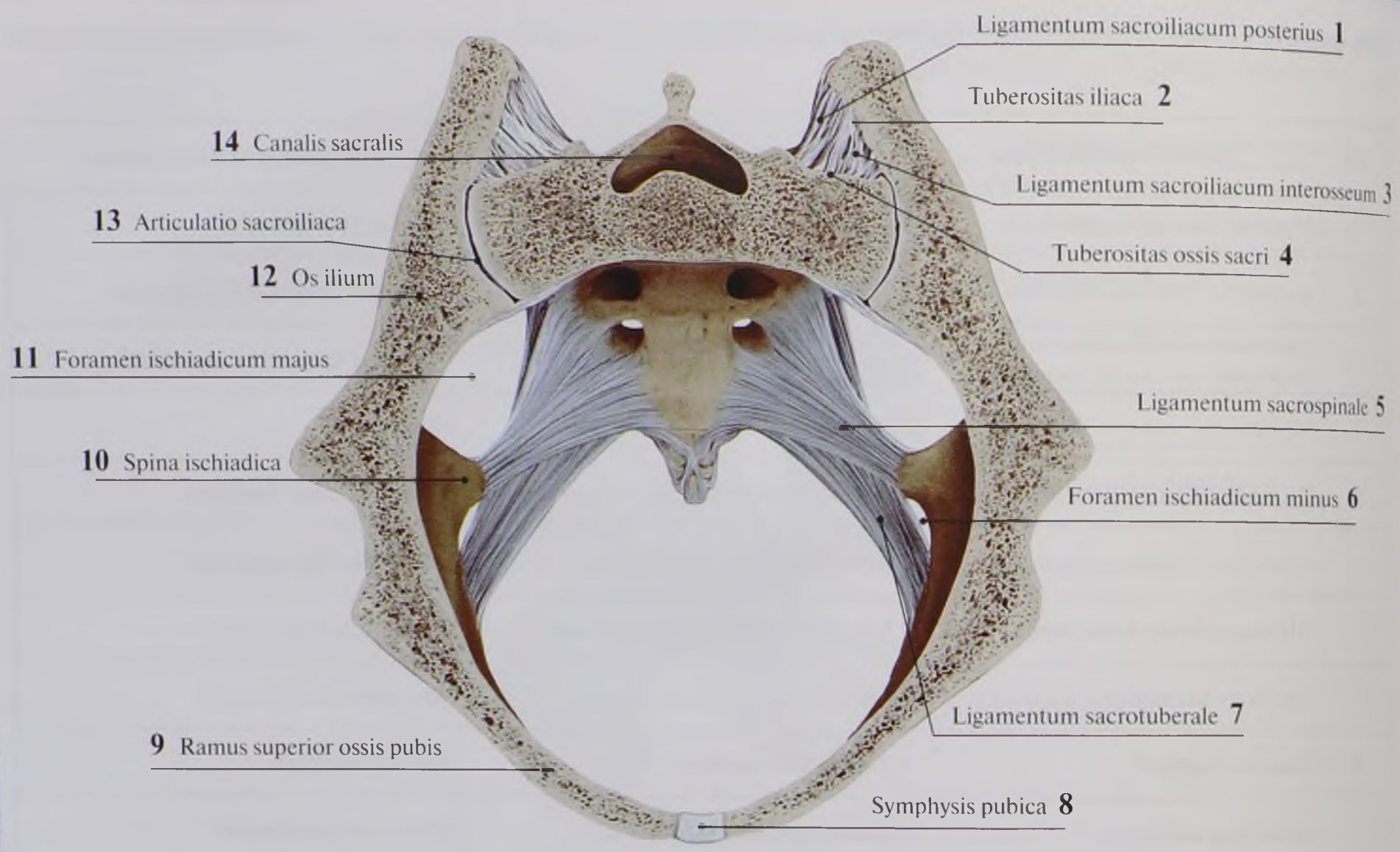
Ligamentum sacroiliacum posterius 1
Tuberositas iliaca 2
Ligamentum sacroiliacum interosseum 3
Tuberositas ossis sacri 4
Ligamentum sacrospinale 5
Foramen ischiadicum minus 6
Ligamentum sacrotuberale 7
Symphysis pubica 8
9 Ramus superior ossis pubis
10 Spina ischiadica
11 Foramen ischiadicum majus
12 Os ilium
13 Articulatio sacroiliaca
14 Canalis sacralis

а

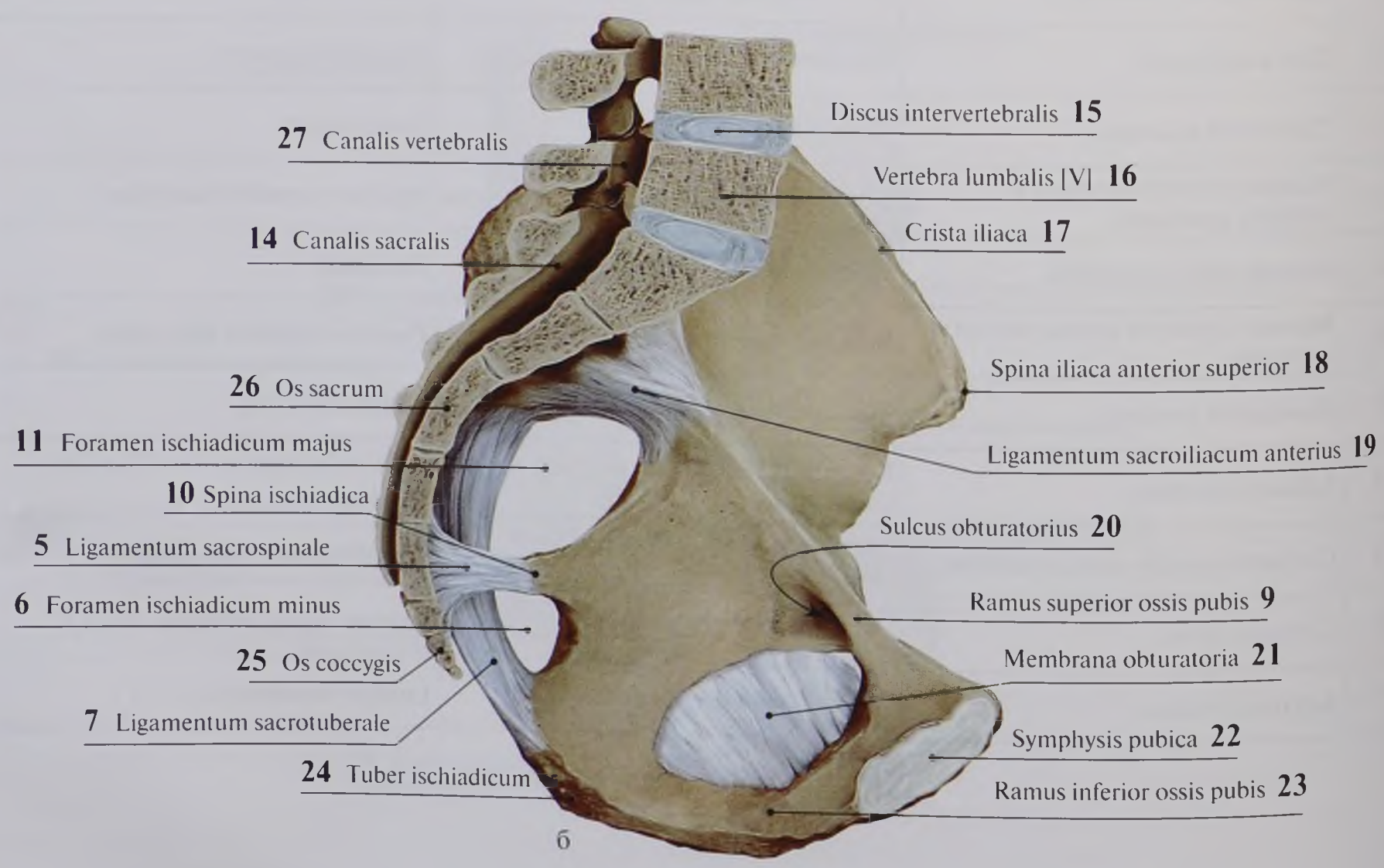
Discus intervertebralis 15
Vertebra lumbalis [V] 16
Crista iliaca 17
Spina iliaca anterior superior 18
Ligamentum sacroiliacum anterius 19
Sulcus obturatorius 20
Ramus superior ossis pubis 9
Membrana obturatoria 21
Symphysis pubica 22
Ramus inferior ossis pubis 23
24 Tuber ischiadicum
7 Ligamentum sacrotuberale
25 Os coccygis
6 Foramen ischiadicum minus
5 Ligamentum sacrospinale
10 Spina ischiadica
11 Foramen ischiadicum majus
26 Os sacrum
14 Canalis sacralis
27 Canalis vertebralis

б

110-сурет. Жамбас сүйектерінің байланыстары: а — жоғарыдан көрінісі, қиғаш кесіндісі; б — ішінен көрінісі

№	Қазақ тіліндегі атауы	Орыс тіліндегі атауы	Ағылшын тіліндегі атауы
1	Сегізкөз-мықын арткы жалғама	Задняя крестцово-подвздошная связка	Posterior sacro-iliac ligament
2	Мықын бұдыры	Подвздошная бугристость	Iliac tuberosity
3	Сегізкөз-мықын сүйек аралық жалғама	Межкостная крестцово-подвздошная связка	Interosseous sacro-iliac ligament
4	Сегізкөз бұдыры	Бугристость крестца	Sacral tuberosity
5	Сегізкөз-кылканды жалғама	Крестцово-остистая связка	Sacrospinous ligament
6	Шонданайдың кіші тесігі	Малое седалищное отверстие	Lesser sciatic foramen
7	Сегізкөз-төмпе жалғама	Крестцово-бугорная связка	Sacrotuberous ligament
8	Қасаға симфизі	Лобковый симфиз	Pubic symphysis
9	Қасаға сүйектің жоғарғы тармағы	Верхняя ветвь лобковой кости	Superior pubic ramus
10	Шонданай кылканы	Седалищная ость	Ischial spine
11	Шонданайдың үлкен тесігі	Большое седалищное отверстие	Greater sciatic foramen
12	Мықын сүйек	Подвздошная кость	Ilium
13	Сегізкөз-мықын буыны	Крестцово-подвздошный сустав	Sacro-iliac joint
14	Сегізкөз өзегі	Крестцовый канал	Sacral canal
15	Омырткааралық диск	Межпозвоночный диск	Intervertebral disc
16	Бел омырткасы	Поясничные позвонки [L_I–L_V]	Lumbar vertebrae [L_I–L_V]
17	Мықын сүйек қыркасы	Подвздошный гребень	Iliac crest
18	Мықын сүйектің алдыңғы жоғарғы кылканы	Верхняя передняя подвздошная ость	Anterior superior iliac spine
19	Сегізкөз-мықын арткы жалғама	Передняя крестцово-подвздошная связка	Anterior sacro-iliac ligament
20	Жапқыш жүлгесі	Запирательная борозда	Obturator groove
21	Жапқыш жарғағы	Запирательная мембрана	Obturator membrane
22	Қасаға симфизі	Лобковый симфиз	Pubic symphysis
23	Қасаға сүйектің төменгі тармағы	Нижняя ветвь лобковой кости	Inferior pubic ramus
24	Шонданай төмпесі	Седалищный бугор	Ischial tuberosity
25	Құйымшақ сүйегі	Крестцово-бугорная связка	Sacrotuberous ligament
26	Сегізкөз сүйек	Крестец [крестцовые позвонки S_I–S_V]	Sacrum [sacral vertebrae S_I–S_V]
27	Омыртқа өзегі	Позвоночный канал	Vertebral canal

13 Promontorium
12 Articulatio sacroiliaca
11 Distantia intercristalis
Crista iliaca 1
Linea terminalis 2
10 Diameter transversa
9 Spina iliaca anterior superior
Diameter obliqua sinistra 3
Diameter obliqua dextra 4
8 Distantia interspinosa
7 Eminentia iliopubica
6 Trochanter major
5 Distantia intertrochanterica

а

13 Promontorium
18 Conjugata diagonalis
17 Conjugata vera
16 Conjugata anatomica
Linea terminalis 2
Conjugata recta 14
Inclinatio pelvis 15

б

111-сурет. Әйел жамбас сүйектерінің көлемі: а — жоғарыдан көрінісі; б — сагитталды кесіндісінің көрінісі

№	Қазақ тіліндегі атауы	Орыс тіліндегі атауы	Ағылшын тіліндегі атауы
1	Мықын сүйек қыркасы	Подвздошный гребень	Iliac crest
2	Шекаралық сызық	Пограничная линия	Linea terminalis
3	Сол жақ қиғаш диаметр	Левый косой диаметр	Left oblique diameter
4	Оң жақ қиғаш диаметр	Правый косой диаметр	Right oblique diameter
5	Ұршықаралық арақашықтық	Межвертельное расстояние	Intertrochanteric distance; Intertrochanteric diameter
6	Үлкен ұршық	Большой вертел	Greater trochanter
7	Мықын-қасаға көтерінкісі	Подвздошно-лобковое возвышение	Iliopubic eminence
8	Қылқан аралық арақашықтық	Межостистое расстояние	Interspinous distance; Interspinous diameter
9	Мықын сүйектің алдынғы жоғарғы қылқаны	Верхняя передняя подвздошная ость	Anterior superior iliac spine
10	Көлденең диаметр	Поперечный диаметр	Transverse diameter
11	Қырқа аралық арақашықтық	Межгребневое расстояние	Intercristal distance; Intercristal diameter
12	Сегізкөз-мықын буыны	Крестцово-подвздошный сустав	Sacro-iliac joint
13	Мүйіс	Мыс	Promontory
14	Тік коньюгата	Прямая конъюгата	Straight conjugate
15	Жамбас енкіші	Наклон таза	Pelvic inclination
16	Анатомиялық коньюгата	Анатомическая конъюгата	Anatomical conjugate
17	Нағыз коньюгата	Истинная конъюгата	True conjugate
18	Диагоналды коньюгата	Диагональная конъюгата	Diagonal conjugate

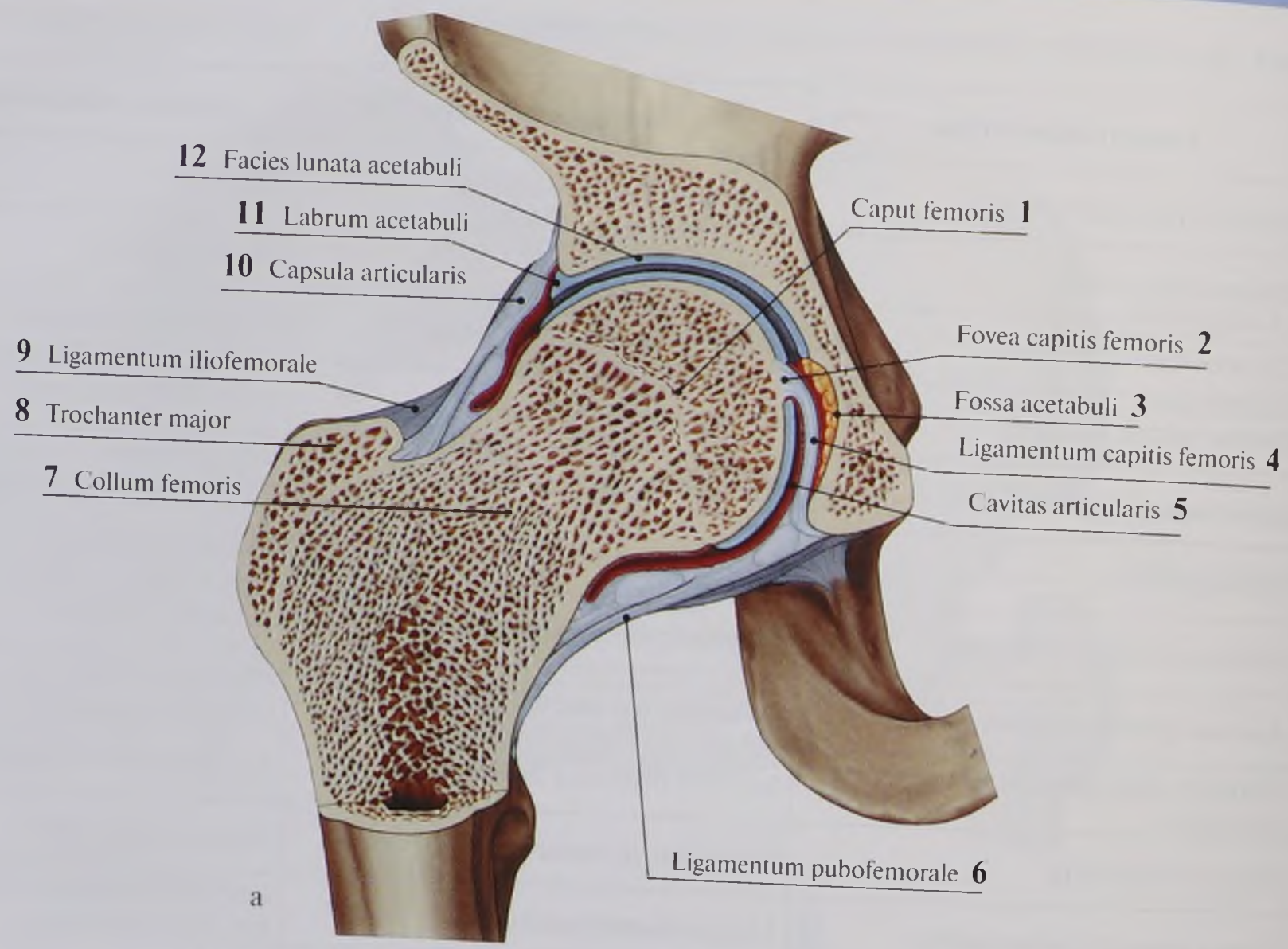
12 Facies lunata acetabuli
11 Labrum acetabuli
10 Capsula articularis
9 Ligamentum iliofemorale
8 Trochanter major
7 Collum femoris
Caput femoris 1
Fovea capitis femoris 2
Fossa acetabuli 3
Ligamentum capitis femoris 4
Cavitas articularis 5
Ligamentum pubofemorale 6

а

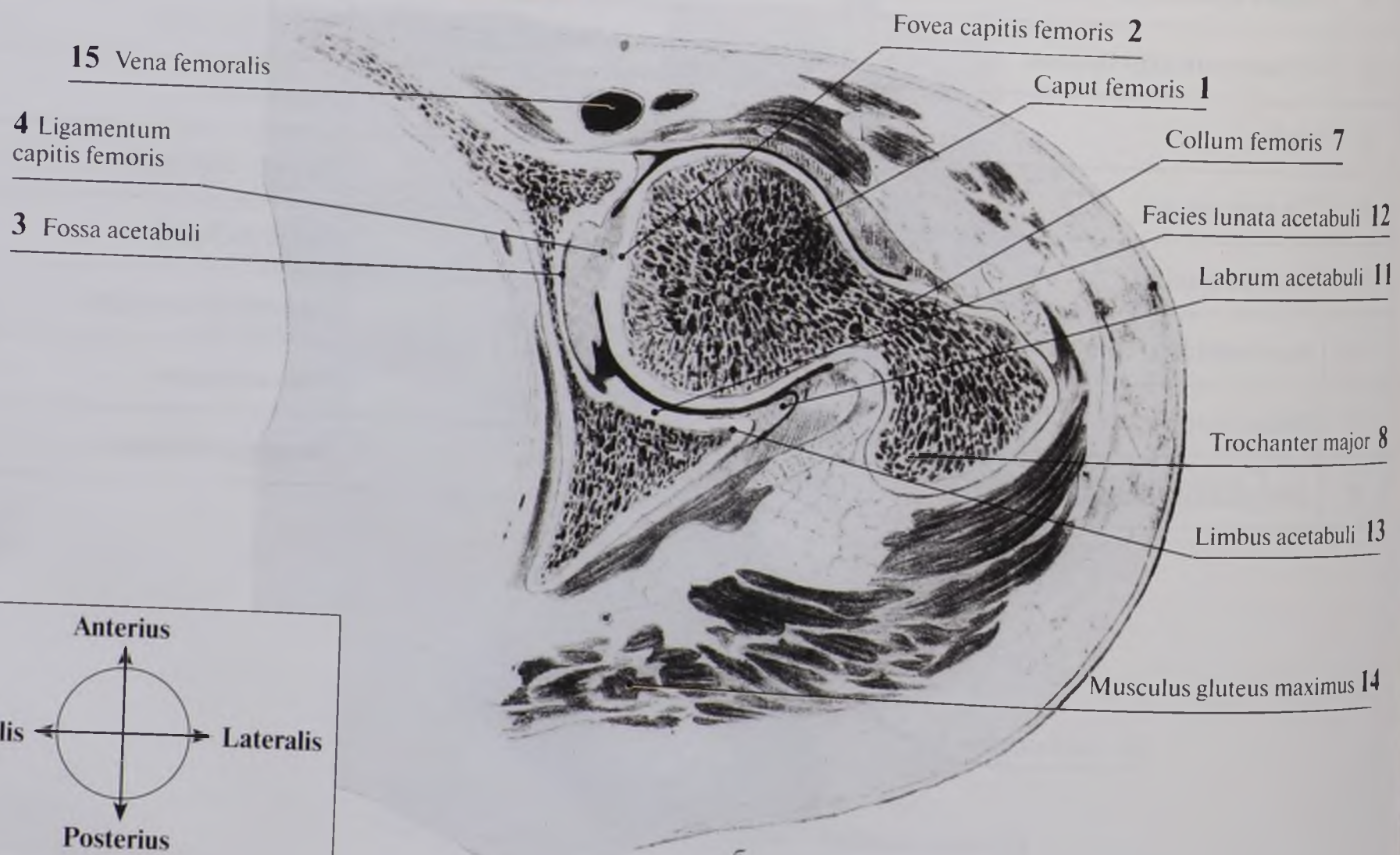
15 Vena femoralis
4 Ligamentum capitis femoris
3 Fossa acetabuli
Fovea capitis femoris 2
Caput femoris 1
Collum femoris 7
Facies lunata acetabuli 12
Labrum acetabuli 11
Trochanter major 8
Limbus acetabuli 13
Musculus gluteus maximus 14
Anterius
Medialis
Lateralis
Posterius

б

112-сурет. Жамбас буыны: а — фронталды кесіндісі; б — көлденең кесіндісі. Н.И. Пирогов препаратынан алынған сурет

№	Қазақ тіліндегі атауы	Орыс тіліндегі атауы	Ағылшын тіліндегі атауы
1	Ортан жілік басы	Головка бедренной кости	Head of femur
2	Ортан жілік басы шұнқыры	Ямка головки бедренной кости	Fovea for ligament of head
3	Ұршық ойығы	Ямка вертлужной впадины	Acetabular fossa
4	Ортан жілік басынын жалғамасы	Ямка головки бедренной кости	Fovea for ligament of head
5	Буын куысы	Суставная полость	Articular cavity
6	Қасаға-ортан жілік жалғамасы	Лобково-бедренная связка	Pubofemoral ligament
7	Ортан жілік мойны	Шейка бедренной кости	Neck
8	Үлкен ұршық	Большой вертел	Greater trochanter
9	Мықын-ортан жілік жалғамы	Подвздошно-бедренная связка	Iliofemoral ligament
10	Буын капсуласы	Суставная капсула	Joint capsule; Articular capsule
11	Ұршық ойығынын ерні	Вертлужная губа	Acetabular labrum
12	Ұршық ойығынын жарты ай тәрізді беті	Полулунная поверхность вертлужной впадины	Lunate surface of acetabulum
13	Ұршық ойығынын жиегі	Край вертлужной впадины	Acetabular margin
14	Бөксенін үлкен бұлшықеті	Большая ягодичная мышца	Gluteus maximus
15	Сан көктамыр	Бедренная вена	Femoral vein

Капсулалық байланыстар — *ligamentum pubofemorale*, *ligamentum ischiofemorale*, *ligamentum iliofemorale*, *zona orbicularis*.

Буын ішілік байланыстар — *ligamentum transversum acetabuli*, *ligamentum capitis femoris*.

Фиброздық капсуланың әлсіз тұстары: алдынан – жамбас сүйек басы-ортан жілік байланысы және касаға-ортан жілік байланыстары арасы жамбас сүйек басы-бел бұлшықерттері шандырымен жабылған; арткы төменгі — ер токым тәрізді-жамбас байланысынін төменгі шетімен

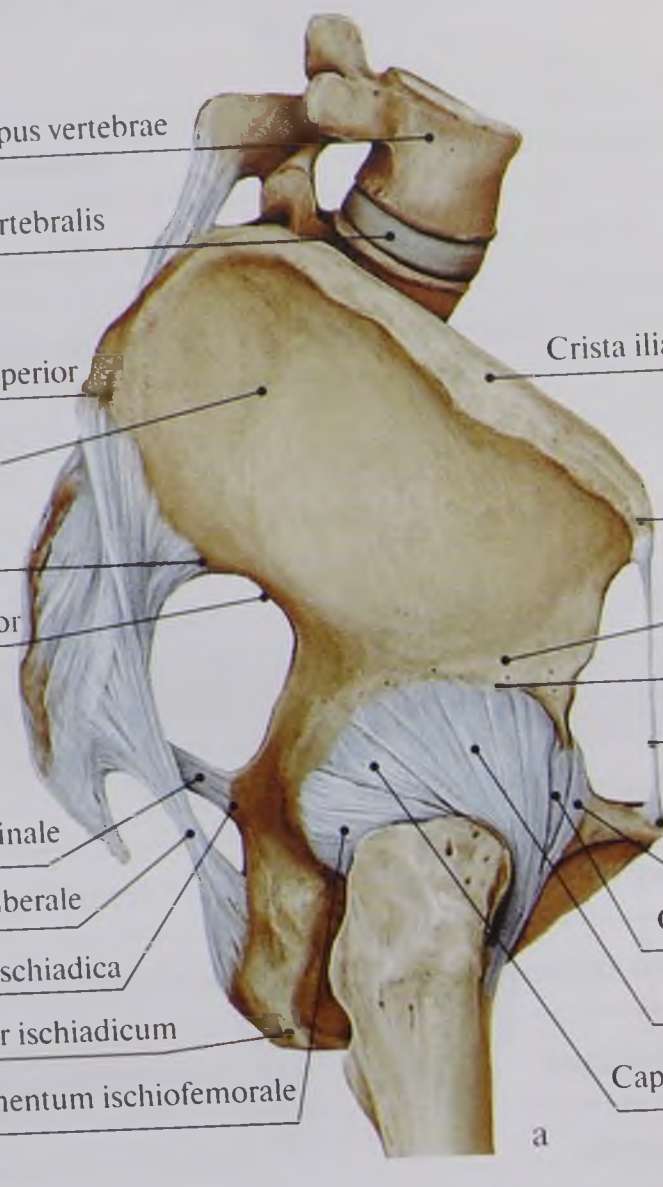

а

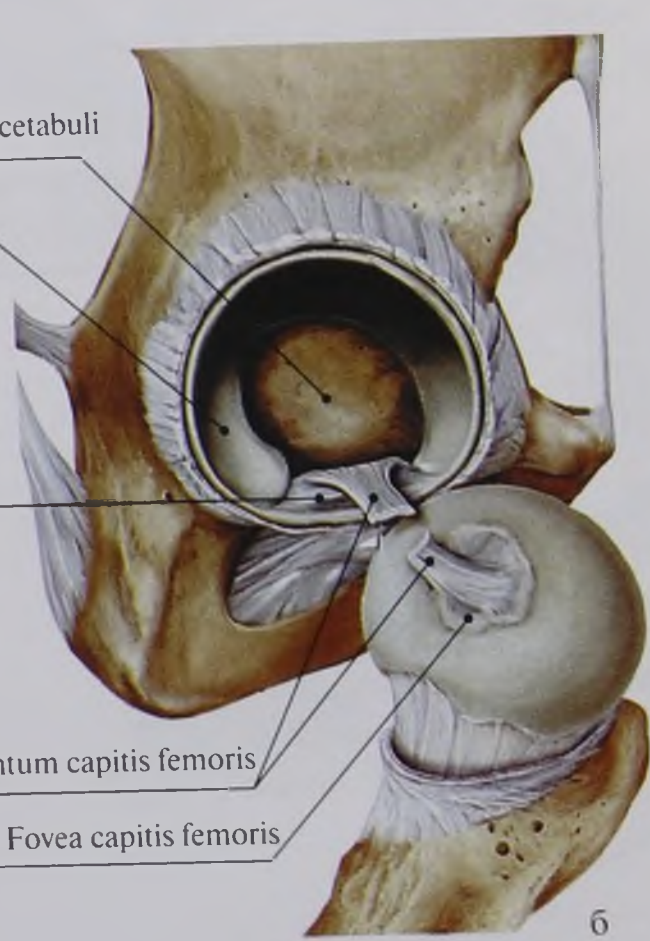

б

113-сурет. Жамбас сүйек буынының байланыстары. Жанынан көрінісі: а — капсулалық байланыстар; б — капсула ішілік байланыстар

№	Қазақ тіліндегі атауы	Орыс тіліндегі атауы	Ағылшын тіліндегі атауы
1	Мықын сүйек қырқасы	Подвздошный гребень	Iliac crest
2	Мықын сүйектін алдыңғы төменгі қылқаны	Нижняя передняя подвздошная ость	Anterior inferior iliac spine
3	Ұршық ойығы үсті жүлге	Надвертлужная борозда	Supra-acetabular groove
4	Ұршық ойығының жиегі	Край вертлужной впадины	Acetabular margin
5	Шап жалғамасы	Паховая связка; паховая дуга	Inguinal ligament
6	Қасаға төмпешігі	Лобковый бугорок	Pubic tubercle
7	Қасаға-ортан жілік жалғама	Лобково-бедренная связка	Pubofemoral ligament
8	Буын капсуласы	Суставная капсула	Joint capsule; Articular capsule
9	Мықын-ортан жілік жалғама	Подвздошно-бедренная связка	Iliofemoral ligament
10	Буын капсуласы	Суставная капсула	Joint capsule; Articular capsule
11	Шонданай-ортан жілік жалғамасы	Седалищно-бедренная связка	Ischiofemoral ligament
12	Шонданай төмпесі	Седалищный бугор	Ischial tuberosity
13	Шонданай қылқаны	Седалищная ость	Ischial spine
14	Сегізкөз-төмпе жалғамасы	Крестцово-бугорная связка	Sacrotuberous ligament
15	Сегізкөз-қылқан жалғамасы	Крестцово-остистая связка	Sacrospinous ligament
16	Шонданайдың үлкен тілігі	Большая седалищная вырезка	Greater sciatic notch
17	Мықын сүйектің арткы төменгі қылқаны	Нижняя задняя подвздошная ость	Posterior inferior iliac spine
18	Арткы бөкселік сызық	Задняя ягодичная линия	Posterior gluteal line
19	Мықын сүйектің арткы жоғарғы қылқаны	Верхняя задняя подвздошная ость	Posterior superior iliac spine
20	Омыртқа аралық диск	Межпозвоночный диск	Intervertebral disc
21	Омыртқа денесі	Тело позвонка	Vertebral body
22	Ортан жілік басы шұнқыры	Ямка головки бедренной кости	Fovea for ligament of head
23	Ортан жілік басы жалғамасы	Связка головки бедренной кости	Ligament of head of femur
24	Ұршық ойығының көлденең жалғамасы	Поперечная связка вертлужной впадины	Transverse acetabular ligament
25	Ұршық ойығының жартыай тәрізді беті	Полулунная поверхность вертлужной впадины	Lunate surface of acetabulum
26	Ұршық ойығы	Ямка вертлужной впадины	Acetabular fossa

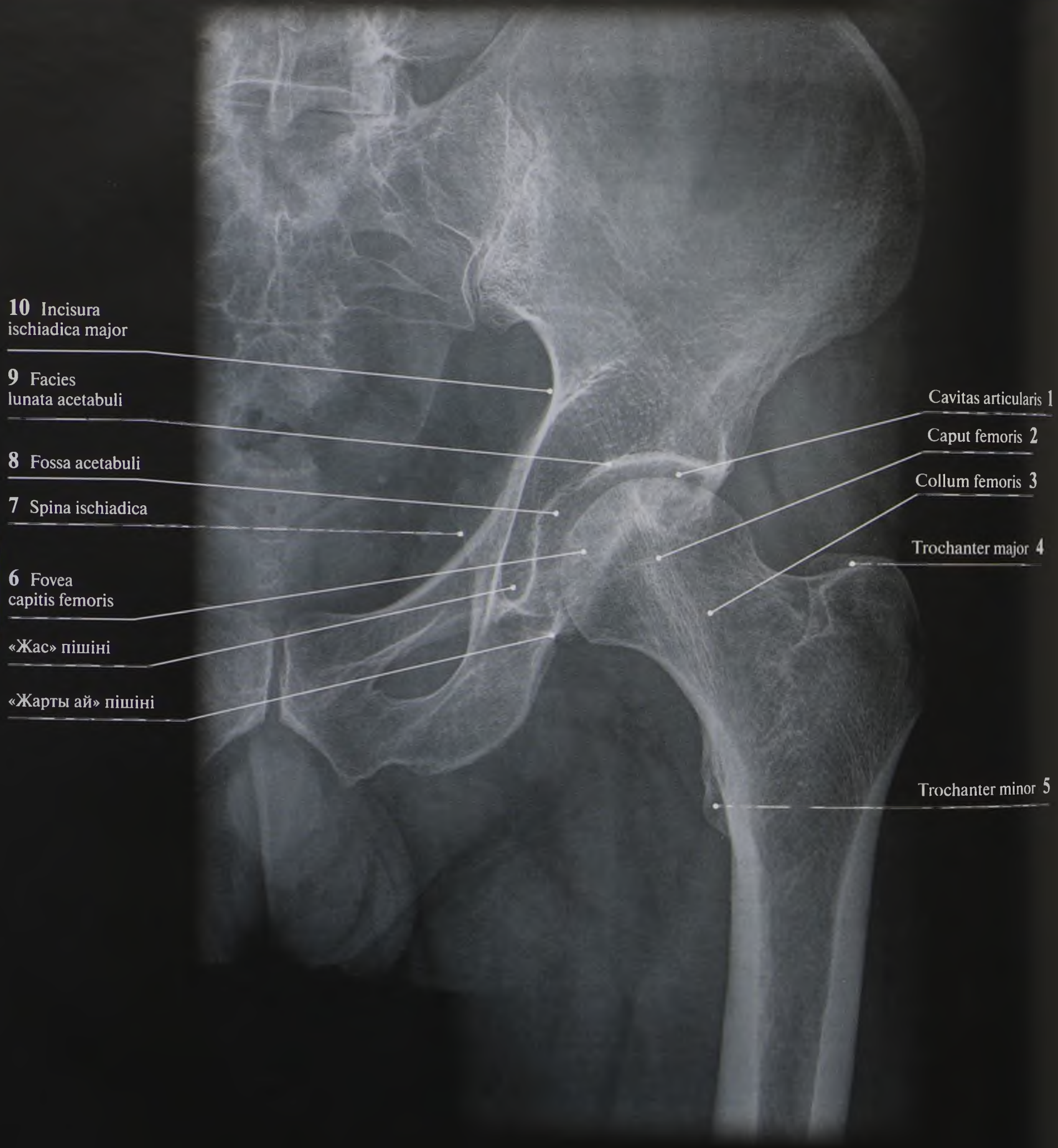
10 Incisura ischiadica major
9 Facies lunata acetabuli
8 Fossa acetabuli
7 Spina ischiadica
6 Fovea capitis femoris
«Жас» пішіні
«Жарты ай» пішіні
Cavitas articularis 1
Caput femoris 2
Collum femoris 3
Trochanter major 4
Trochanter minor 5

114-сурет. Жамбас сүйек буынының рентгенограммасы. Тіке проекциясы

№	Қазақ тіліндегі атауы	Орыс тіліндегі атауы	Ағылшын тіліндегі атауы
1	Буын капсуласы	Суставная полость	Articular cavity
2	Ортан жілік басы	Головка бедренной кости	Head of femur
3	Ортан жілік мойны	Шейка бедренной кости	Neck of femur
4	Үлкен ұршық	Большой вертел	Greater trochanter
5	Кіші ұршық	Малый вертел	Lesser trochanter
6	Ортан жілік басы шұнкыры	Ямка головки бедренной кости	Fovea for ligament of head
7	Шонданай қылқаны	Седалищная ость	Ischial spine
8	Ұршық ойығы	Ямка вертлужной впадины	Acetabular fossa
9	Ұршық ойығының жартыай тәрізді беті	Полулунная поверхность вертлужной впадины	Lunate surface of acetabulum
10	Шонданайдың үлкен тілігі	Большая седалищная вырезка	Greater sciatic notch

Буын шұңқырының майлы тіні ұршық шұңқырын толтырып, буын қуысы жағынан синовиалды жарғақпен көмкерілген.

Көлденең жалғама ұршық шұңқырының тілігі үстінен асырылып, оның түбіне ұсақ қан тамырлар мен жүйкелер өткізеді.

Ортан жілік басының жалғамы ұршық шұңқырының көлденең жалғамасынан басталып, біртіндеп жіңішкеріп, ортан жілік басының шұңқырына бекиді. Оның ұзындығы орташа 2–2,5 см, қалыңдығы әр түрлі. Ортан жілік басының жалғамы синовиалды жарғақпен жабылған. Онда ортанжілік басын қамтамасыз ететін қан тамырлар өтеді. Ұршық буынының қалыптасу кезеңінде, ұршық шұңқырында тоқпан жілік басын ұстауда бұл жалғаманың маңызы өте зор.

Буын капсуласы өте берік, ұршық буыны жиегінен және ұршық ернінен тысқары ұршық шұңқырының көлденең жалғамасынан басталып, алдынан тоқпан жіліктің ұршық аралық сызығына, артынан ұршық аралық қыркаға бекиді, бірақ ұршықтық шұңқыр буын қуысынан тысқары қалады. Сонымен тоқпан жілік мойнының үлкен бөлігі синовиалды жарғақпен жабылған.

Капсуланың фиброзды бөлігінің қалыңдығында синовиалды жарғаққа енетін дөңгелек талшықтар будасы бар. Ол тоқпан жіліктің мойнын ортасынан қоршайды, оны шеңберлі аймақ (*zona orbicularis*) деп атайды. Бұл жалғамаға бойлық бағытта орналасатын үш жалғама: мықын-сан, қасаға-сан және шонданай-сан жалғамалары өріледі.

Мықын-сан жалғамы (*ligamentum iliofemorale*), ең берік жалғама, оның қалыңдығы 5 мм-ге жетеді. Ол мықын сүйектің алдыңғы төменгі қылқанынан басталып, желпуіш түрінде шашырап, ортан жіліктің ұршық аралық сызығына бекиді. Ұршық буынының жазылуын және оның ішке айналуын тежейді.

Қасаға-сан жалғамы (*ligamentum pubofemorale*), мықын сүйек денесі мен қасаға сүйектің жоғарғы бұтағынан басталады. Төмен және латералды бағытталып, капсулаға медиалды және артқы жақтарымен шоғырланып, ортан жіліктің ұршық аралық сызығының медиалды бөлігіне бекиді. Санның әкетілуі мен сыртқа айналуын тежейді.

Шонданай-сан жалғамы (*ligamentum ischiofemorale*), шонданай сүйек денесінен басталып, ортан жіліктің ұршықтық шұңқырына бекіп, жартылай капсуланың шеңберлі талшықтарына өтеді. Санның шамадан тыс әкелуі мен айналуын тежейді.

Буын капсуласында жіңішкерген жерлер бар, мысалы, артынан — оның тоқпан жілік мойнына бекіген жерінде және алдынан мықын-қасағалық көтерінкінің астында, кейде тесіктер түзіледі. Тесік арқылы буын қуысы musculus iliopsoas астында жататын мықын-қырқалық қапшықпен (*bursa iliopectinea*) байланысады.

Ұршық буыны шар тәрізді буынның түрі – тостағанша тәрізді буынға жатады. Онда үшбілік айналасында қимылдар орындалады. Фронталді білік айналасында — бүгілу және жазылу, сагитталды білік айналасында – әкелу және әкету, фронталды және сагитталды біліктер айналасында — айнала қимыл, вертикалды білік айналасында — айналдыру. Бүгілу мен жазылу бірге 130° құрайды. Санның арткы топ бұлшықеттері тізе буынының жазылуында ұршық буынының бүгілуін тежейді. Әкелу мен әкету 45° деңгейінде жүреді, санның жартылай бүгілу жағдайында ол 90° дейін ұлғаяды. Санның ішке айналуына қарағанда сыртқа айналуы кең, оның айналуының жалпы көлемі 40–50° құрайды.

Тізе буыны

Тізе буыны (*articulatio genus*), ең ірі және құрылысы күрделі буын (115–117-сурет). Оның қалыптасуына ортан жілік, асықты жілік және тобық қатысады. Буын беттері болып тоқпан жіліктің медиалды айдаршығының буын беті (*facies articularis condyli medialis femoris*), тоқпан жіліктің латералды айдаршығының буын беті (*facies articularis condyli lateralis femoris*), асықты жіліктің жоғарғы буындық беті (*facies articularis superior tibiae*), тобықтың буын беті (*facies articularis patellae*), тоқпан жіліктің тобық үсті беті (*facies patellaris femoris*) саналады. Олар гиалинді шеміршекпен жабылған. Тоқпан

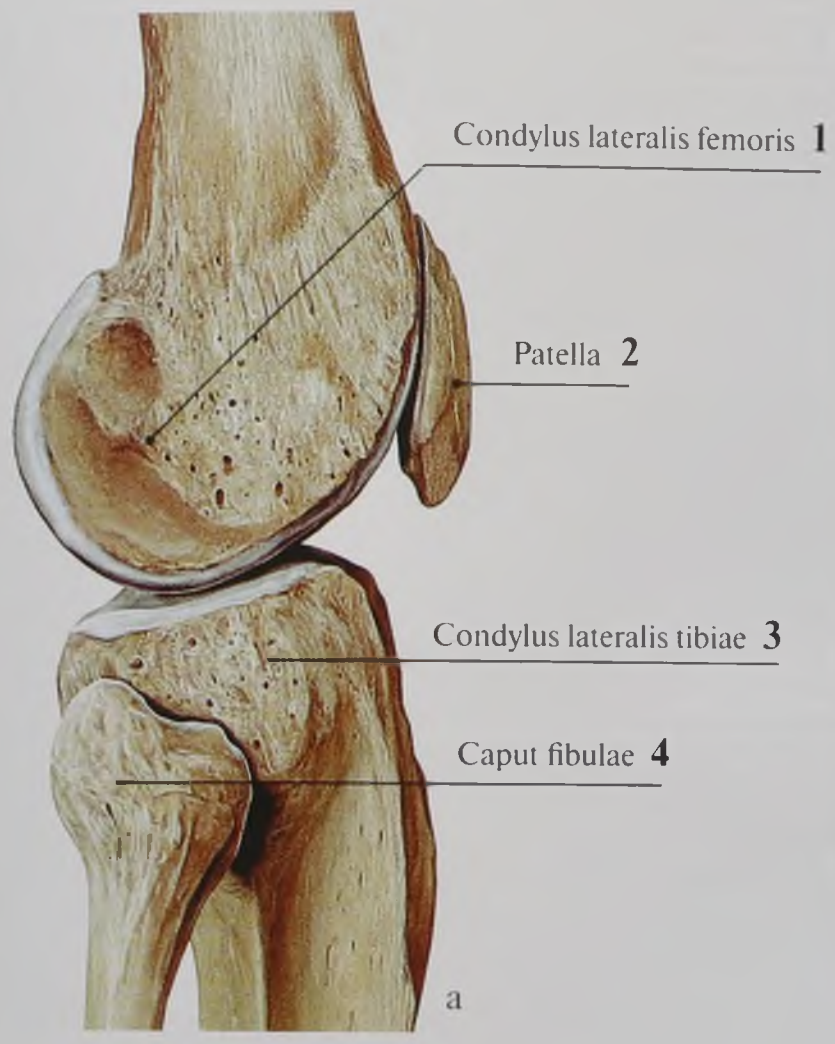

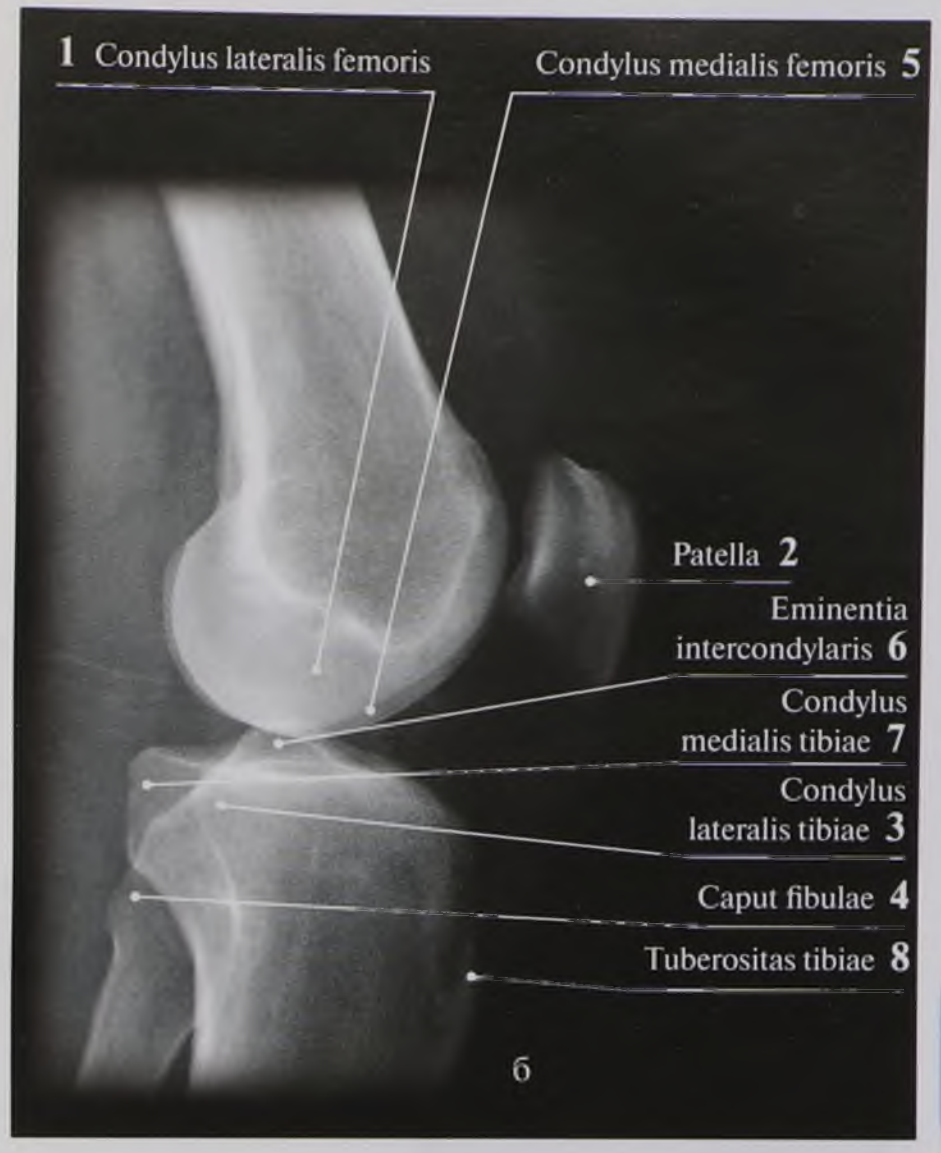

115-сурет. Тізе буыны. Латералды көрінісі: а — буынды құрайтын сүйектер; б — тізе буынының рентгенограммасы, қырынан проекциясы

№	Қазақ тіліндегі атауы	Орыс тіліндегі атауы	Ағылшын тіліндегі атауы
1	Ортан жіліктің латералды айдаршығы	Латеральный мыщелок бедренной кости	Lateral condyle of femur
2	Тобық	Надколенник	Patella
3	Асықты жіліктің латералды айдаршығы	Латеральный мыщелок большеберцовой кости	Lateral condyle of tibia
4	Кіші жіліншік басы	Головка малоберцовой кости	Head of fibula
5	Ортан жіліктің медиалды айдаршығы	Медиальный мыщелок бедренной кости	Medial condyle of femur
6	Айдаршық аралық көтерінкі	Межмыщелковое возвышение	Intercondylar eminence
7	Асықты жіліктің медиалды айдаршығы	Медиальный мыщелок большеберцовой кости	Medial condyle of tibia
8	Асықты жілік бұдыры	Бугристость большеберцовой кости	Tibial tuberosity

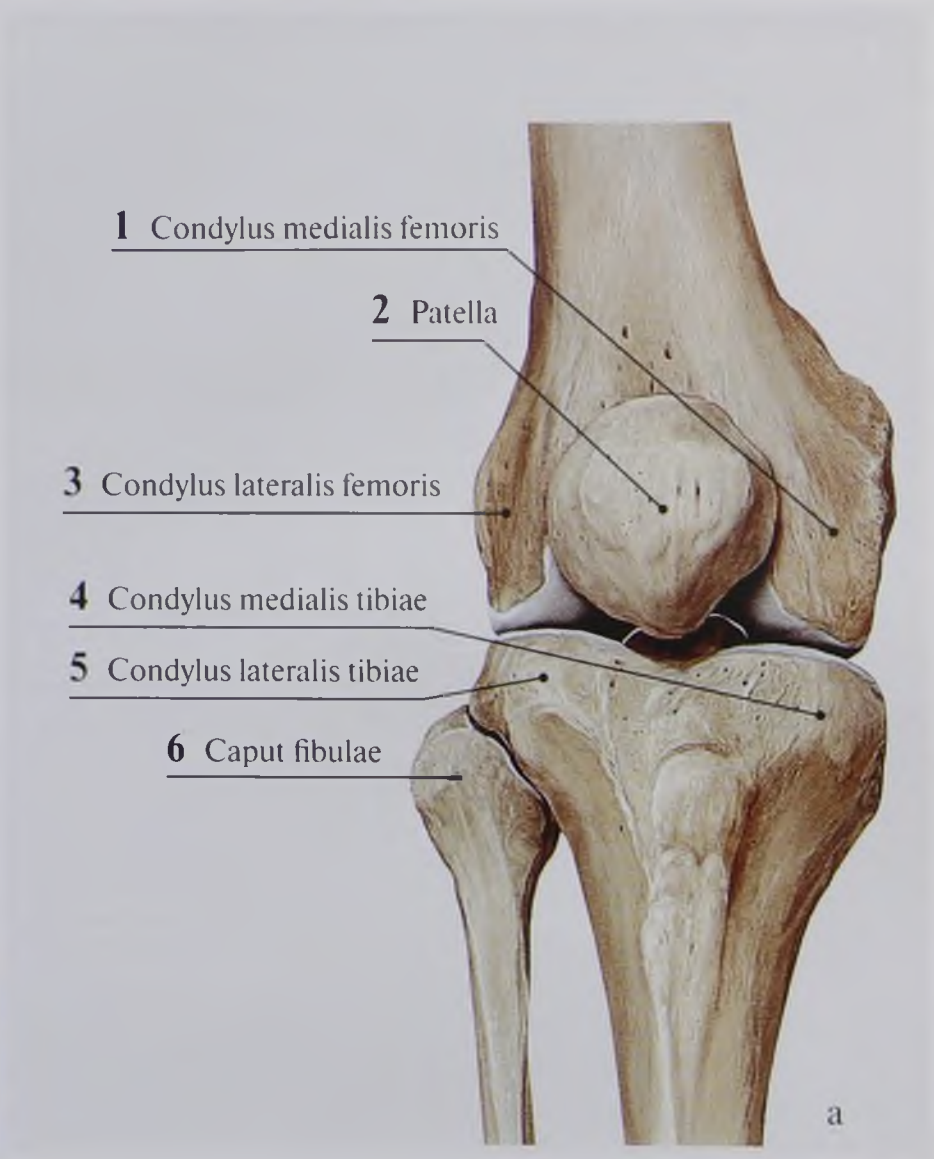

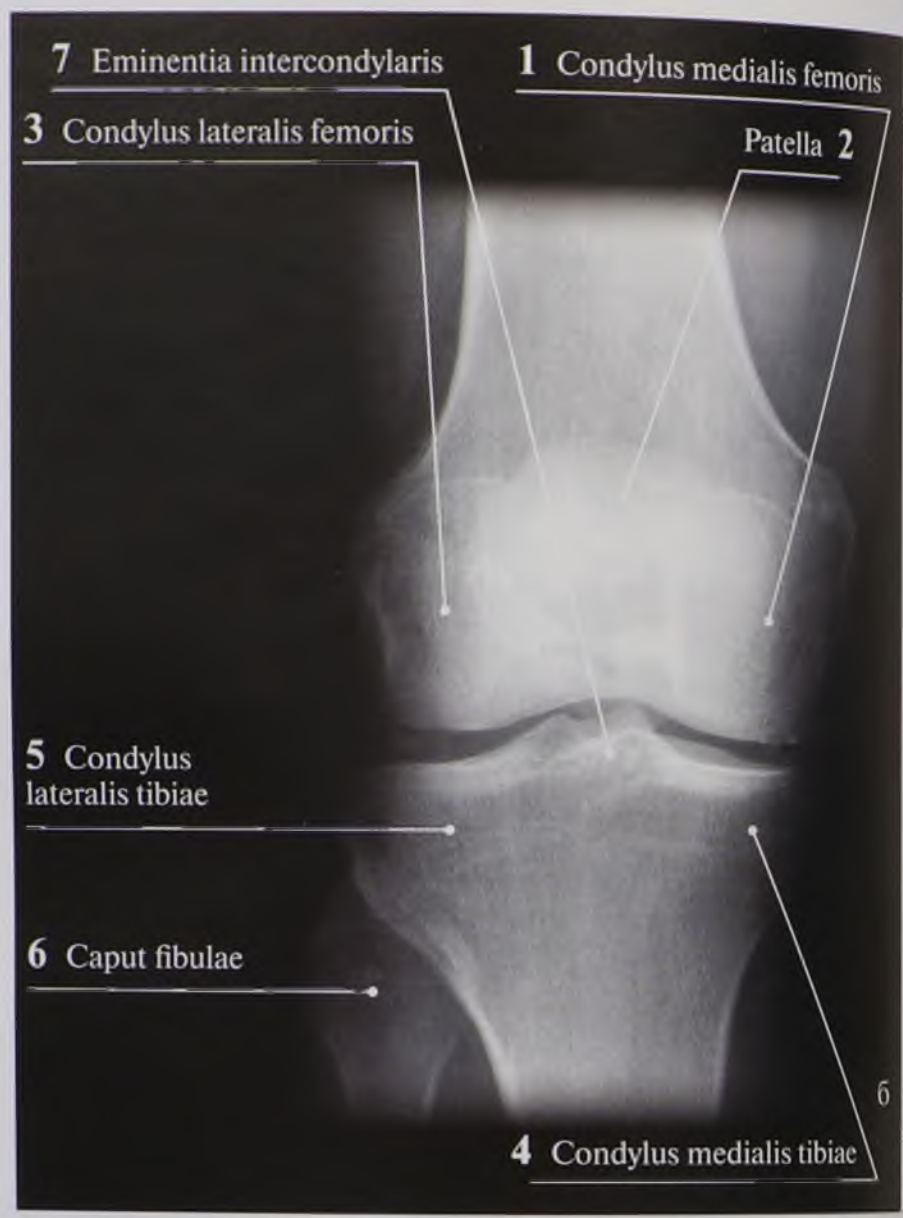

116-сурет. Тізе буыны. Алдынан көрінісі: а — буынды құрайтын сүйектер; б — тізе буынының рентгенограммасы, тіке проекциясы

№	Қазақ тіліндегі атауы	Орыс тіліндегі атауы	Ағылшын тіліндегі атауы
1	Ортан жіліктің медиалді айдаршығы	Медиальный мыщелок бедренной кости	Medial condyle of femur
2	Тобық	Надколенник	Patella
3	Ортан жіліктің латералды айдаршығы	Латеральный мыщелок бедренной кости	Lateral condyle of femur
4	Асықты жіліктің медиалды айдаршығы	Медиальный мыщелок большеберцовой кости	Medial condyle of tibia
5	Асықты жіліктің латералды айдаршығы	Латеральный мыщелок большеберцовой кости	Lateral condyle of tibia
6	Кішіжіліншік басы	Головка малоберцовой кости	Head of fibula
7	Айдаршықаралық көтерінкі	Межмыщелковое возвышение	Intercondylar eminence

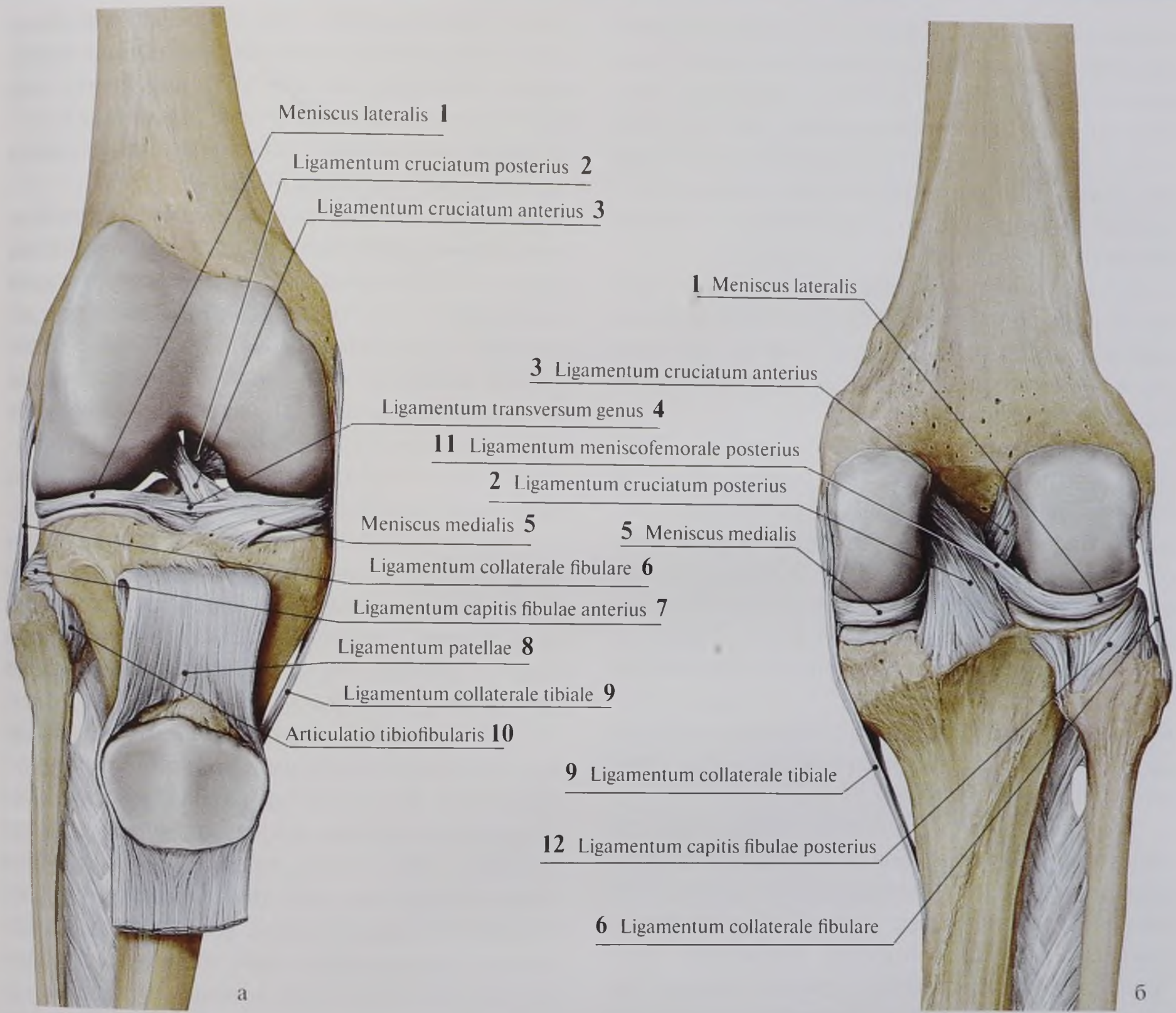

117-сурет. Тізе буыны байланыстары: а — алдынан көрінісі; б — артынан көрінісі

№	Қазақ тіліндегі атауы	Орыс тіліндегі атауы	Ағылшын тіліндегі атауы
1	Латералды мениск	Латеральный мениск	Lateral meniscus
2	Арткы айқыш тәрізді жалғама	Задняя крестообразная связка	Posterior cruciate ligament
3	Алдыңғы айқыш тәрізді жалғама	Передняя крестообразная связка	Anterior cruciate ligament
4	Тізенің көлденең жалғамасы	Поперечная связка колена	Transverse ligament of knee
5	Медиалды мениск	Медиальный мениск	Medial meniscus
6	Кіші жіліншіктің жанама жалғамасы	Малоберцовая коллатеральная связка	Fibular collateral ligament
7	Кіші жіліншік басының алдыңғы жалғамасы	Передняя связка головки малоберцовой кости	Anterior ligament of fibular head
8	Тобық жалғамасы	Связка надколенника	Patellar ligament
9	Асықты жіліктің жанама жалғамасы	Большеберцовая коллатеральная связка	Tibial collateral ligament
10	Асық-кіші жіліншік буыны	Межберцовый сустав	Tibiofibular joint; Superior tibiofibular joint
11	Ортан жілік-мениск арткы жалғамасы	Задняя менискобедренная связка	Posterior meniscofemoral ligament
12	Кіші жіліншік басының арткы жалғамасы	Задняя связка головки малоберцовой кости	Posterior ligament of fibular head

жіліктің буын беттері медиалды және латералды айдаршықтарының дисталды ұштарында орналаскан. Токпан жіліктің дисталды эпифизінің алдыңғы бетінде тобық үсті беті жатады. Асықты жіліктің жоғарғы буындық беті сопақ пішінді екі ұңғылмен көрсетілген. Тобықтың буындық беті токпан жіліктің тобық үсті бетімен буындасады.

Буында тобықпен бірге қосымша элеенттері бар. Оларға менискілер, буын ішілік, буын сырты, капсулалық, капсула сырты жалғамалар және синовиалды қапшықтар мен синовиалды қатпарлар жатады.

Менискілер буын беттерінің конгруэнттілігін арттырып, амортизатор рөлін атқарады. Менискілердің қалың жиегі буын капсуласымен бітіседі, ал жіңішкерген жиегі буын ішіне бағытталады. Менискілердің жоғарғы беттері қысыңқы, ол токпан жілік айдаршықтарының беттеріне сәйкес, ал төменгі беттері жалпақ, асықты жіліктің жоғарғы буындық бетінде жатады. Менискілердің беттері талшықты шеміршектің жұқа қабатымен жабылған, олардың барлық негізі иілгіш талшықтары бар берік дәнекер тіннен құралған.

Медиалды мениск (*meniscus medialis*), жұқалау және жарты ай тәрізді болса — *латералды мениск* (*meniscus laterali*) медиалды менискіге қарағанда жалпақтау. Менискілер асықты жіліктің айдаршық аралық көтеріңкісіне (*eminentia intercondylaris*) қыска жалғамаларымен бекиді. Медиалды және латералды менискілер алдынан өзара тізенің көлденең жалғамымен (*ligamentum transversum genus*) байланыскан.

Айқыш тәрізді жалғамалар буын ішілік жалғамаларға жатады, олар ортан жілікті асықты жілікпен байланыстырып, бір-бірімен «Х» әрпі түрінде қиылысады. Олар синовиалды жарғақпен жабылған.

Алдыңғы айқыш тәрізді жалғама (*ligamentum cruciatum anterius*), ортан жіліктің латералды айдаршығының ішкі бетінен басталып — асықты жіліктің алдыңғы айдаршық аралық алаңына бекиді.

Артқы айқыш тәрізді жалғама (*ligamentum cruciatum posterius*), ортан жіліктің медиалды айдаршығының латералды бетінен басталып, төмен бағытта өтіп — асықты жіліктің артқы айдаршық аралық алаңына бекиді. Тізе буыны артқы бөлімінде екі камераға шектеледі, олар бір-бірімен тек алдынан ғана байланысады.

Буын қуысында алдыңғы және артқы мениск-сан жалғамалары бар.

Алдыңғы мениск-сан жалғамы (*ligamentum meniscofemorale anterius*), медиалды менискінің алдыңғы бөлімінен басталып, жоғары және латералды бағытталып, ортан жіліктің латералды айдаршығының медиалды бетіне бекиді. *Артқы мениск-сан жалғамы* (*ligamentum meniscofemorale posterius*), латералды менискінің артқы жиегінен басталып, жоғары және медиалды бағытталып, ортан жіліктің медиалды айдаршығының ішкі бетіне бекиді.

Тізе буынының қосалқы элементтеріне капсуланың синовиалды жарғағынан түзілетін синовиалды қатпарлар жатады. Бұл қатпарларда майлы клетчатка бар, олар буын қуысына енеді. Әсіресе, қанат тәрізді қатпарлар (*plicae alares*) жақсы дамыған, олар — тобықтық жалғаманың (*ligamentum patellae*) жан-жағында, тобықтан төмен орналаскан жұп қатпарлар. Қанат тәрізді қатпарлар ортасынан алдыңғы айдаршық аралық аланның алдыңғы бөліміне вертикалды орналасқан тақ тобық асты синовиалды қатпары (*plica synovialis infrapatellaris*) бағытталады. Көрсетілген қатпарлардан басқа кішкене көлемді көптеген синовиалды қатпарлар (*plicae synoviales*) бар.

Тізе буынының капсуласы өте кең, бос және жіңішке. Ол ортан жілікке буын шеміршегінен 1 см жоғары бекіп, ортан жілік пен саннын төрт басты бұлшықеті сінірінің арасында, тобықтың үстінде орналасатын тобық үсті қапшығына (*bursa suprapatellaris*) жалғасады. Буын сырты жалғамалар буынның айналасында орналасады (118-сурет).

Кіші жіліншіктің жанама жалғамы (*ligamentum collaterale fibulare*) — ортан жіліктің латералды айдаршық үсті өсіндісінен басталып, кіші жіліншік басына бекиді. Ол буын капсуласынан қоймалжың клетчатка қабатымен бөлінген, сондықтан буын сырты капсула сырты жалғамаға жатады.

Асықты жіліктің жанама жалғамы (*ligamentum collaterale tibiale*), капсула буынымен және медиалды менискімен бітіскен кең фиброзды табакша. Ол ортан жіліктің медиалды айдаршық үсті өсіндісінен асықты жіліктің медиалды жиегіне бекиді.

Тақымның қиғаш жалғамы (*ligamentum popliteum obliquum*), тізе буынының арткы бетінде орналасқан, саннын жартылай жарғақты бұлшықет сінірінің жалғасы. Асықты жіліктің медиалды айдаршығынан басталып, жоғары және латералды бағытта жүріп, буын капсуласына өріледі.

Тақымның доға тәрізді жалғамы (*ligamentum popliteum arcuatum*) — тізе буыны капсуласынын арткы бетінде орналасқан. Жалғама — доға тәрізді талшықтардан құралып, кіші жіліншік басынын арткы бетінен және ортан жіліктін латералды айдаршық үсті өсіндісінен басталып, жоғары көтеріледі және доға түрінде медиалды жакка ығысып, жартылай қиғаш жалғамаға косылады, кейін төмен жүріп, асықты жіліктін арткы бетіне бекиді.

Буын капсуласы алдынан саннын төртбасты бұлшықетінің сінірімен бекемделген және бұлшықет калындығында тобык орналасқан. Бұл сінір талшықтарынын негізгі массасы тобык ұшынан асықты жілік бұдырына жүріп, тобықтық жалғаманы (*ligamentum patellaris*) түзеді. Бұлшықет сінірі талшықтарынын калған бөлігі тобықтын жан-жағында табакшалы жалғамалар түрінде асықты жіліктін алдынғы бетіне бекиді. Оларды тобықтын медиалды және латералды жалпак жалғамалары (*retinaculum patella mediale et retinaculum patella laterale*) деп атайды.

Синовиалды қапшықтарға (*bursae synoviales*)

Тобық үстілік қапшық (*bursa suprapatellaris*), ортан жіліктін дисталды ұшы, тобықтын жоғарғы бөлігі мен саннын төрт басты бұлшықеттер сінірлерінің аралығында орналасқан қапшықтардын ішіндегі ен ірі қапшык. Ол буын куысымен байланысып, онын жоғарғы кабырғасы буын куысынан 7–8 см-ге жоғары көтерілуі мүмкін.

Тері асты тобык алды капшык (*bursa subcutanea prepatellaris*) және терен тобык асты капшык (*bursa infrapatellaris profunda*), олар буынды коршайтын жұмсак тіндерде орналаскан.

Тізе буыны пішіні бойынша айдаршык тәрізді буындарға (*articulation bicondylaris*) жатады. Онда кимыл екі білік айналасында жүреді. Фронталды білік айналасында бүгілу және жазылу (кимыл амплитудасы 160° шамасында). Тізе буынын жазғанда сан мен сирак бір сызыктын бойында орналасады, ортан жіліктін айдаршыктары асыкты жіліктін проксималды эпифизіне кактығысады. Бұндай жағдайда аяктын кимылсыз тірегіші калыптасады.

Бүгілуде сирак санмен бірге 40° жуык бұрыш жасайды, ортан жіліктін айдаршыктары асыкты жіліктін арткы бөліміндегі буын бетімен кактығысады. Жанама жалғамалар босаңсиды, соның әсерінен сирак вертикалды білік айналасында айналдыру кимылын жасайды. Айкыш тәрізді жалғамалар ішке айналдыруды тежейді, сыртка айналдыру кезінде олар босансиды.

Сирак сүйектерінің байланыстары

Сирак сүйектері өзара үзілісті және үзіліссіз байланыстар аркылы байланысады.

Жілік аралык буын (*articulatio tibiofibularis*), асыкты жілік пен кіші жіліншіктін проксималды шеттерін байланыстырады. Ол асыкты жіліктін кіші жіліншіктік буын бетімен (*facies articularis fibularis*) және кіші жіліншік басынын буын бетімен (*facies articularis capitis fibulae*) түзілген. Буын капсуласы алдынан кіші жіліншік басынын алдынғы жалғамымен (*ligamentum capitis fibulae anterius*), артынан кіші жіліншік басынын арткы жалғамымен (*ligamentum capitis fibulae posterius*) нығайтылған. Буын жалпак, аз кимылды.

Жілік аралык синдесмоз (*syndesmosis tibiofibularis*), сирак сүйектерінін дисталды шеттерін байланыстырады. Бұл байланыс алдынғы және арткы жілік аралык жалғамалармен (*ligamenta tibiofibularis anterius et posterius*) нығайтылған.

Сиракты сүйек аралык жарғағы (*membrana interossea cruris*), сирак сүйектерінін сүйек аралык жиектерін байланыстырады. Жарғактын жоғарғы және төменгі бөліктерінде кан тамырлар мен жүйкелер өтетін тесіктер бар.

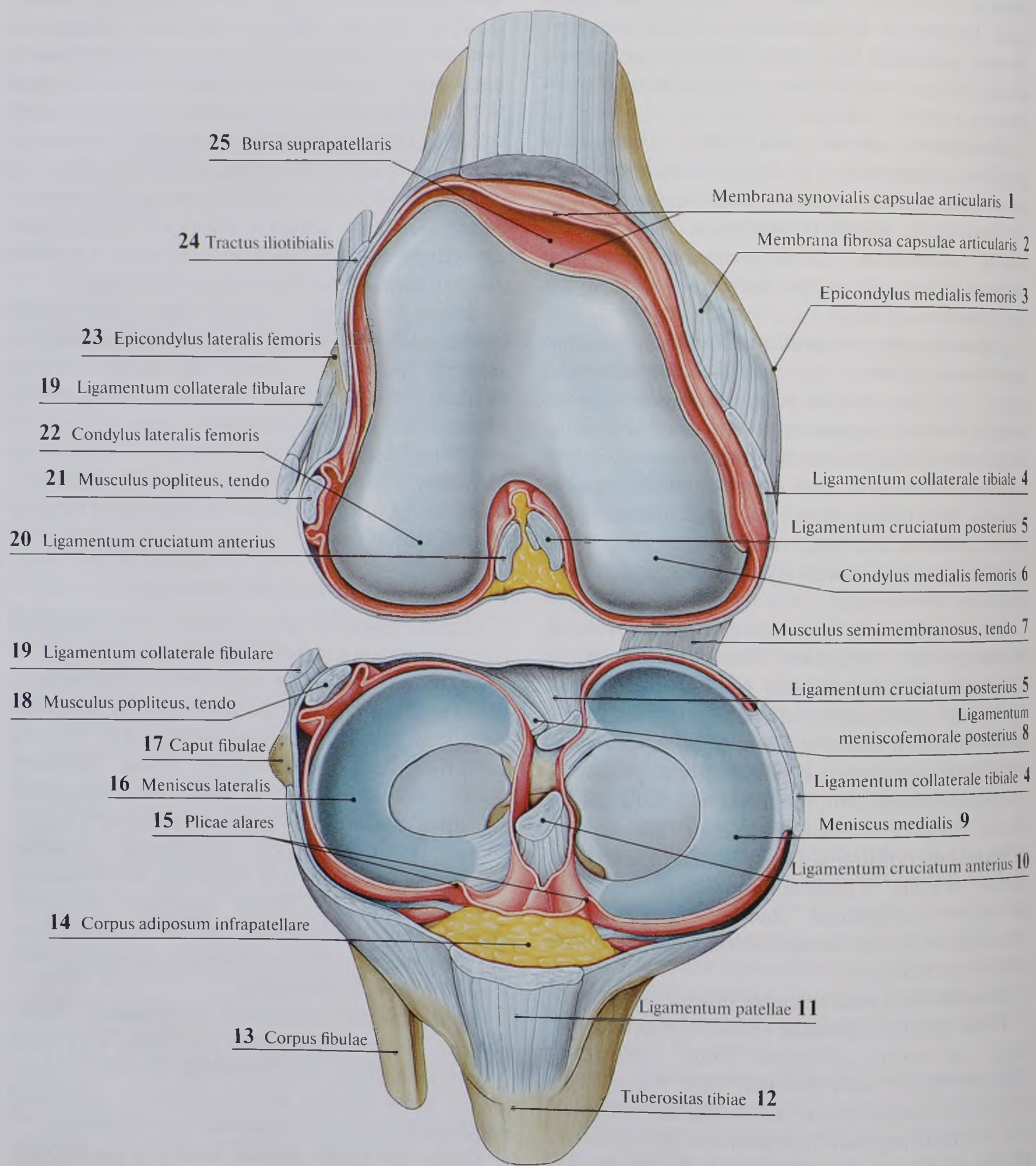
25 Bursa suprapatellaris
24 Tractus iliotibialis
23 Epicondylus lateralis femoris
19 Ligamentum collaterale fibulare
22 Condylus lateralis femoris
21 Musculus popliteus, tendo
20 Ligamentum cruciatum anterius
Membrana synovialis capsulae articularis 1
Membrana fibrosa capsulae articularis 2
Epicondylus medialis femoris 3
Ligamentum collaterale tibiale 4
Ligamentum cruciatum posterius 5
Condylus medialis femoris 6
Musculus semimembranosus, tendo 7
19 Ligamentum collaterale fibulare
18 Musculus popliteus, tendo
17 Caput fibulae
16 Meniscus lateralis
15 Plicae alares
14 Corpus adiposum infrapatellare
13 Corpus fibulae
Ligamentum cruciatum posterius 5
Ligamentum meniscofemorale posterius 8
Ligamentum collaterale tibiale 4
Meniscus medialis 9
Ligamentum cruciatum anterius 10
Ligamentum patellae 11
Tuberositas tibiae 12

118-сурет. Тізе буынының буындық капсуласы және ашып көрсетілген байланыстары

№	Қазақ тіліндегі атауы	Орыс тіліндегі атауы	Ағылшын тіліндегі атауы
1	Буын капсуласының синовиалды жарғағы	Синовиальная мембрана суставной капсулы	Synovial membrane of articular capsule
2	Буын капсуласының фиброзды жарғағы	Фиброзная мембрана суставной капсулы	Fibrous layer of articular capsule
3	Ортан жіліктің медиалды айдаршык үсті	Медиальный надмыщелок бедренной кости	Medial epicondyle of femur
4	Асыкты жіліктін жанама жалғамасы	Большеберцовая коллатеральная связка	Tibial collateral ligament
5	Арткы айкыш тәрізді жалғама	Задняя крестообразная связка	Posterior cruciate ligament
6	Ортан жіліктін медиалды айдаршығы	Медиальный мыщелок бедренной кости	Medial condyle of femur
7	Жартылай жарғакты бұлшыкет	Полуперепончатая мышца	Semimembranosus
8	Ортан жілік-мениск арткы жалғамасы	Задняя менискобедренная связка	Posterior meniscofemoral ligament
9	Медиалді мениск	Медиальный мениск	Medial meniscus
10	Алдынғы айкыш тәрізді жалғама	Передняя крестообразная связка	Anterior cruciate ligament
11	Тобык жалғамасы	Связка надколенника	Patellar ligament
12	Асыкты жілік бұдыры	Бугристость большеберцовой кости	Tibial tuberosity
13	Асыкты жілік денесі	Тело малоберцовой кости	Shaft; Body
14	Тобык асты шелмайы	Поднадколенниковое жировое тело	Infrapatellar fat pad
15	Канаттык катпар	Крыловидные складки	Alar folds
16	Латералды мениск	Латеральный мениск	Lateral meniscus
17	Кіші жіліншік басы	Головка малоберцовой кости	Head of fibula
18	Такым бұлшыкеті	Подколенная мышца	Popliteus
19	Кіші жіліншіктін жанама жалғамасы	Малоберцовая коллатеральная связка	Fibular collateral ligament
20	Алдынғы айкыш тәрізді жалғама	Передняя крестообразная связка	Anterior cruciate ligament
21	Такым бұлшыкеті	Подколенная мышца	Popliteus
22	Ортан жіліктін латералды айдаршығы	Латеральный мыщелок бедренной кости	Lateral condyle of femur
23	Ортан жіліктін латералды айдаршык үсті	Латеральный надмыщелок бедренной кости	Lateral epicondyle of femur
24	Мыкын-асыкты жілік жолы	Подвздошно-большеберцовый тракт	Iliotibial tract
25	Тобык үсті кабы	Наднадколенниковая сумка	Suprapatellar bursa

Аяқ ұшы сүйектерінің байланыстары

Аяк ұшы сүйектерінің байланыстарын төрт топка бөледі (119-сурет):

- сирак және аяк ұшы сүйектерінің арасындағы байланыс;
- тілерсек сүйектері арасындағы байланыс;
- тілерсек сүйектері мен табан сүйектері арасындағы байланыс;
- бакай бакайшыктарының арасындағы байланыстар.

Сирак-асык сүйек буыны (*articulatio talocruralis*), сирак сүйектері мен асык сүйекпен құралған. Оның буын беттеріне асыкты жіліктегі *facies articularis inferior tibiae*, *facies malleoli medialis* және кіші жіліншіктегі *facies malleoli lateralis* жатады (120–122-сурет). Буын басын асык сүйек басы мен оның буын беті (*facies superior*, *facies malleolaris medialis et lateralis*) құрайды.

Буын капсуласы алдынан және артынан бос, бүйірлерінен тартылған және берік жалғамалармен нығайтылған.

Медиалды жанама (дельта тәрізді) жалғама (*ligamentum collaterale mediale seu deltoideum*), құрамына төрт бөлік кіреді: асыкты жілік-кайыкша сүйек бөлігі (*pars tibionavicularis*), алдыңғы және арткы асыкты жілік — асык сүйек бөліктері (*partes tibiotalaris anterior et posterior*) және асыкты жілік-өкше бөлігі (*pars tibiocalcaneum*), олар аттас сүйектерді байланыстырады.

Латералды жанама жалғама (*ligamentum collaterale laterale*), оны алдыңғы асык сүйек-кіші жіліншік жалғамы (*ligamentum talofibulare anterius*), арткы асык сүйек-кіші жіліншік жалғамы (*ligamentum talofibulare posterius*) және өкше-кіші жіліншік жалғамы (*ligamentum calcaneofibulare*) құрап, буын капсуласын латералды жағынан нығайтады.

Сирак-асык сүйек буыны шығыр тәрізді буын. Онда кимыл фронталды білік айналасында — табаннын бүгілуі мен сыртка жазылуымен орындалады. Асык сүйек шығыры артына карағанда алдынан тар, табаннын катты, барынша (максималды) бүгілуінде бүйір кимылдары мүмкін.

Тілерсек сүйектерінің байланыстары

Тілерсек сүйектерінің байланыстарына асык сүйек асты, асык-өкше-кайыкша сүйек, өкше-текше сүйек, сына-кайыкша сүйек буындары жатады.

Асық сүйек асты буыны (*articulatio subtalaris*), асыксүйектегі арткы өкшелік буын бетінен (*facies articularis calcaneaposterior*) және өкше сүйектегі арткы асык сүйектік буын бетінен (*facies articularis talaris posterior*) құралады. Буын пішіні бойынша цилиндр тәрізді.

Асық-өкше-қайықша сүйек буыны (*articulatio talocalcaneonavicularis*), шар тәрізді буын. Асык сүйектің басында кайыкша сүйектік буын беті (*facies articularis navicularis*), алдынғы және ортаңғы өкшелік буын беттері (*facies articularis calcanea anterior et facies articularis calcanea media*) бар. Буын ұршығы кайыкша сүйектегі арткы буын бетімен (*facies articularis posterior*) және өкше сүйектегі алдынғы асык сүйектік буын бетімен (*facies articularis talaris anterior*) құралады.

Буын капсуласын өкше-кайыкша сүйектік табандык жалғамы (*ligamentum calcaneonaviculare plantare*) нығайтады. Жалғаманын асык сүйек басымен жанасқан жерінде талшыкты шеміршектің кабаты — *fibrocartilaga navicularis* орналасады, ол буын шұңкырын құрауға катысады. Жалғама созылғанда асык сүйек басы төмен түседі және аяк ұшы күмбезі жалпаяды.

Буынды дорсалды бетінен асык-кайыкша-сүйектік жалғама (*ligamentum talonavicularis*), бүйірлерінен асык-өкшелік латералды жалғама (*ligamentum talocalcaneum laterale*) және асык-өкшелік медиалды жалғама (*ligamentum talocalcaneum mediale*) нығайтады.

Асык-өкше кайыкша сүйек буыны пішіні бойынша шар тәрізді, бірак кимыл тек аяк ұшынын меншікті білігі айналасында жүреді, ол бір мезетте асык сүйек асты буыннын білігі болып саналады. Сондыктан, екі буыннын кызметі бір болгандыктан, құрама бір буынға — асык сүйек-тілерсектік буынға (*articulatio talotarsalis*) біріктіреді.

Аяк ұшы балаларда (әсіресе бір жаска дейін) супинациялык жағдайда болады, сондыктан

бала жүргенде аяқ ұшын латералды жиегімен басады.

Сирақ-асық сүйек буыны (асық сүйек үсті), асық сүйек асты, асық-өкше қайықша сүйек буындары (*articulatio talotarsalis*) дербес буын ретінде және косылып кызмет жасайды. Сыртқа бүгілу (*flexio dorsalis*) кезінде аяқ ұшы ішке айналып (*pronatio*), аяқ ұшының медиалды жиегі төмен түседі, латералды жиегі көтеріледі және аяқ ұшы әкетіледі (*abductio*). Табандық бүгілу кезінде (*flexio plantaris*) аяқ ұшының медиалды жиегі көтеріледі және аяқ ұшы сыртқа айналады және әкелінеді (*supinatio et adductio*).

Өкше-текше сүйек буыны (*articulatio calcaneocuboidea*), өкше сүйектің текше сүйектік буын бетінен және текше сүйектің арткы бетінен (*facies articularis facies articularis cuboidea calcanei et facies articularis posterior ossis cuboidei*) құралған.

Буын беттерінің пішіні ер токым тәрізді. Капсула жалғамалармен нығайтылған, жалғамалар әсіресе, табан бетінде жақсы дамыған.

Табанның ұзын жалғамы (*ligamentum plantare longum*), өкше сүйектің төменгі бетінен басталып, терең талшықтары текше сүйектің бұдырына, ал беткей талшықтары *sulcus tendineus m. peronei longi* аркылы асылып, II–V табан сүйектері негіздеріне бекиді. Соның нәтижесінде кіші жіліншіктің ұзын бұлшықеті сінірінің жүлгесі сүйек-фиброзды өзекке айналады.

Өкше-текше сүйектік табанның жалғамы (*ligamentum calcanocuboideum plantare*), өкше сүйек және текше сүйектердің табандық беттерінің аумағы байланысып, терең орналасады.

Өкше-текше сүйектік буын бір білікті айналдыру, асық-өкшесүйек-қайықша сүйектік және асық сүйек асты буындарымен бірге құрама кызметін атқарады. Буын жоғарыда айтылып өткен жалғаманың астында орналаскан. Бұл жалғама, буын капшығымен беттесіп, өкше сүйегімен текше сүйегінің табандық бетінің аралығында орналаскан. Кызметі: буын беттерінің түр ерекшеліктеріне карамастан, козғалыстың көлемі шағын. Сагитталды білік бойында ішке, сыртқа карай бұрылып козғалуы байкалады.

Хирургиялық практикада (*articulatio talocalcaneonavicularis* бөлігі) *articulatio calcaneocuboidea* және *articulatio talotarsalis* буындарын бір буын — тілерсектің көлденең буыны (*articulatio tarsi transversa*) — **Шопар буыны** түрінде карастыралады. Бұл буындардың буын беттері бір көлденең белгіленген сызықта орналасады. Осы сызық бойында аяқ ұшын мүшелеуге — экзартикуляция жасауға болады. Шопар буынының кілті саналатын екі жақтылық жалғаманы (*ligamentum bifurcatum*) кеседі. Екі жақты жалғама екі жалғамадан: өкше-қайықша сүйектік жалғамы (*ligamentum calcaneonaviculare*) мен өкше-текше сүйектік жалғамы (*ligamentum calcaneocuboideum*) тұрады.

Сына-қайықша сүйек буыны (*articulatio cuneonavicularis*) қайықша сүйектің алдыңғы буын бетімен және I–III арткы буын беттерімен, сына сүйек, текше сүйек және қайықша сүйектердің бір-біріне караған бүйір беттерінен құралады. Буын куысы фронталды санылау түрінде, одан бір өсінді артка (қайықша сүйек пен текше сүйек арасына), ал калған үшеуі алға (үш сына сүйегі мен текше сүйек арасына) кетеді. Буын пішіні — жалпак. Оның капсуласын сына-қайықша сүйектік дорсалды және табандық жалғамалар (*ligamenta cuneonavicularia dorsalia et plantaria*), сына сүйек аралық жалғама (*ligamentum intercuneoformia interossea*), сына сүйек аралық дорсалды және табандық жалғамалар (*ligamenta intercuneoformia dorsalia et plantaria*) нығайтады.

Табан сүйек аралық буындары (*articulationes intermetatarseae*), табан сүйектерінің бір-біріне караған беттерінен құралған. Олардың капсуласы табан сүйектің дорсалды және табандық жалғамаларымен (*ligamenta metatarsalia dorsalia et plantaria*), табан сүйектің сүйек аралық жалғамаларымен (*ligamenta metatarsalia interossea*) нығайтылған.

Тілерсек-табан сүйектік буындары (*articulationes tarsometatarseae*) — жалпак буындар. Бұл буындар үш буыннан құралды: біріншісі — *os cuneoforme mediale et os metatarsale I* арасында, екіншісі — *ossa cuneoformia intermedium et laterale* және *ossa metatarsalia II et III* арасында,


18 Calcaneus
17 Articulatio calcaneocuboidea
16 Os cuboideum
15 Os cuneiforme laterale
14 Articulationes tarsometatarsales
13 Ossa metatarsi
12 Articulationes metatarsophalangeae
11 Phalanx proximalis
10 Phalanx media
9 Phalanx distalis
Caput tali 1
Articulatio talonavicularis 2
Os naviculare 3
Articulatio cuneonavicularis 4
Os cuneiforme intermedium 5
Os cuneiforme mediale 6
Ossa sesamoidea 7
Articulationes interphalangeae pedis 8

119-сурет. Табан рентгенограммасы. Тіке алдынан проекциясы

№	Қазақ тіліндегі атауы	Орыс тіліндегі атауы	Ағылшын тіліндегі атауы
1	Асық сүйек басы	Головка таранной кости	Head of talus
2	Асық-қайықша сүйек буыны	Таранно-ладъевидный сустав	Talonavicular joint
3	Қайықша сүйек	Ладьевидная кость	Navicular
4	Сына-қайықша сүйек буыны	Клиноладьевидный сустав	Cuneonavicular joint
5	Аралық сына сүйек	Промежуточная клиновидная кость	Intermediate cuneiform; Middle cuneiform
6	Медиалды сына сүйек	Медиальная клиновидная кость	Medial cuneiform
7	Сесама сүйектері	Сесамовидные кости	Sesamoid bones
8	Аяқ ұшының бақайшақ аралық буыны	Межфаланговые суставы стопы	Interphalangeal joints of foot
9	Дисталды бақайшақ	Дистальная фаланга	Distal phalanx
10	Ортаңғы бақайшақ	Средняя фаланга	Middle phalanx
11	Проксималды бақайшақ	Проксимальная фаланга	Proximal phalanx
12	Табан-бақайшақ буыны	Плюснефаланговые суставы	Metatarsophalangeal joints
13	Табан сүйектері	Плюсневые кости [I–V]	Metatarsals [I–V]
14	Тілерсек-табан буындары	Предплюсне-плюсневые суставы	Tarsometatarsal joints
15	Латералды сына сүйек	Латеральная клиновидная кость	Lateral cuneiform
16	Текше сүйек	Кубовидная кость	Cuboid
17	Өкше-текше сүйек буыны	Пяточно-кубовидный сустав	Calcaneocuboid joint
18	Өкше сүйек	Пяточная кость	Calcaneus

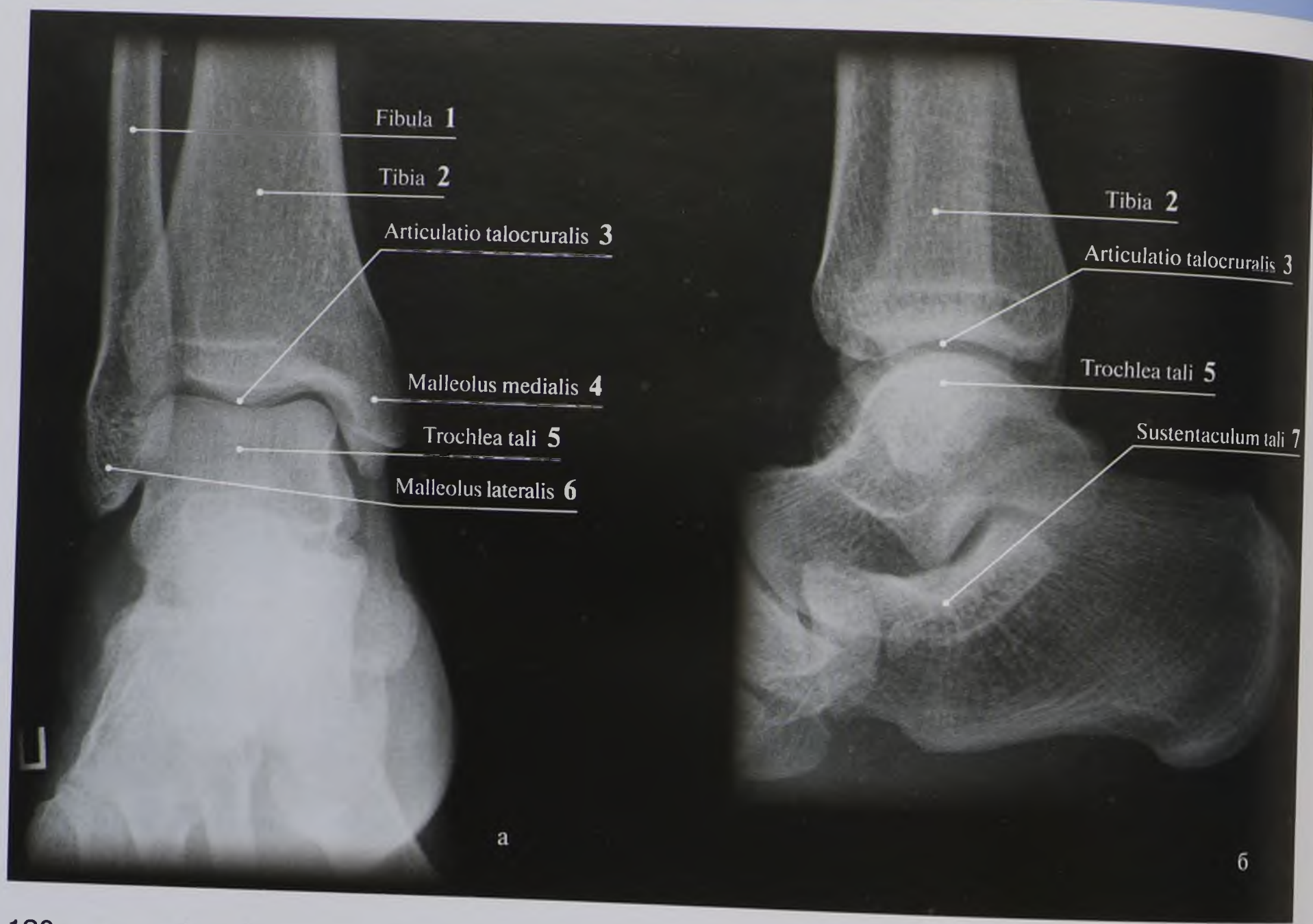

120-сурет. Жіліншік-табан буынының рентгенограммасы: а — алдынан проекциясы; б — қырынан проекциясы

№	Қазақ тіліндегі атауы	Орыс тіліндегі атауы	Ағылшын тіліндегі атауы
1	Кіші жіліншік	Малоберцовая кость	Fibula
2	Асықты жілік	Большеберцовая кость	Tibia
3	Сирак-асық буыны	Голеностопный сустав	Ankle joint
4	Асықты жіліктің медиалды толарсағы	Медиальная лодыжка большеберцовой кости	Medial malleolus of tibia
5	Асық сүйек шығыры	Блок таранной кости	Trochlea of talus
6	Кіші жіліншіктің латералды толарсағы	Латеральная лодыжка	Lateral malleolus
7	Асық сүйек тірегіші	Опора таранной кости	Sustentaculum tali; Talar shelf

үшіншісі — *os cuboideum et ossa metatarsalia IV et V* арасында.

Хирургиялық тұрғыда барлық үш буынды — **Лисфранк буынына** біріктіреді. Буын капсулаларын тілерсек-табан сүйектік дорсалды және табандық жалғамалар (*ligamenta tarsometatarsalia dorsalia et plantaria*) нығайтады.

Сына сүйек пен табан сүйектері арасындатабан сүйектік сүйек аралық жалғама (*ligamenta cuneometatarsalia interossea*) нығайтады. Сына табан сүйектік сүйек аралық жалғама медиалды сына сүйек пен II табан сүйектің арасында тартылады, оны Лисфранков буынының кілті деп атайды. Аяқ ұшының қатты негізі құрамына — *os naviculare*; *ossa cuneoformia mediale, intermedium et laterale*; *os cuboideum*; *ossa metatarsalia* I–V кіреді.

Табан сүйек-бақайшақ буындары (*articulationes metatarsophalangeae*) табан сүйектерінің басы мен проксималды бақайшықтар негізінің шұңқырларынан құралған. *Ossa metatarsalia* II–V бастарының буын беттері бұрыс шар тәрізді, буын бетінің табандық бөлігі жалпайған. Бақайшақтар буын шұңқырлары сопақ пішінді. Буындар капсуласы бос. Буынды латералды және медиалды жақтарынан жанама жалғамалар (*ligamenta collateralia*) бекемдейді. Буынды табандық жағынан табандық жалғамалар (*ligamenta plantaria*) бекемдейді. I–V табан сүйектері бастары арасында табан сүйектің көлденең терең жалғамы (*ligamentum metatarsale transversum profundum*) жатады. Ол табан сүйек-бақайшақ буындарының капсуласымен бітіседі. Бұл жалғаманың маңызы — аяқ ұшының көлденең табан сүйектік күмбезін құрауы.

II–V табан сүйек-бақайшақ буындары эллипс тәрізді буындар сияқты функция жасайды. Онда фронталды білік айналасында бүгілу және жазылу, сагитталды білік айналасында әкелу және әкету және кішкене көлемде айнала қимыл орындалады.

I табан сүйек-бақайшақ буыны (*articulatio metatarsophalange I*) бірнеше айырмашылықтарымен ерекшеленеді:

Буын капсуласының табандық бөлігінде екі сесама сүйектер бар, *os metatarsalia I* басының буын бетіне екі жүлге сәйкес келеді. Ол шығыр тәрізді буын ретінде бүгілу және жазылу қимылдарын орындайды.

Бақай сүйектерінің байланыстары

Бақайшақ аралық буындар (*articulationes interphalangeae*) пішіні мен қызметі бойынша қол ұшы буындарына ұқсайды. Оларды жанама және табандық жалғамалар (*ligamenta collateralia et plantaria*) бекемдейді. Қалыпты жағдайда проксималды бақайшақтар дорсалды бүгілуде, ал ортаңғылары табандық бүгілуде болады.

Аяқ ұшы күмбездері

Тілерсек және табан сүйектері бір жазықтықта орналасып, шығынқысымен жоғары қараған бойлық күмбездер (*arcus pedis longitudinalis*) түзеді (123–126-сурет). Осының әсерінен аяқ ұшының төменгі беті кейбір нүктелерімен ғана тіреледі — артынан-өкше бұдыры, алдынан табан сүйек бастары. Бақай бақайшықтары тірегіш аланына жанасады. Табан сүйектеріне сәйкес аяқ ұшының бес бойлық күмбезін ажыратады. Олардың жүктеме кезінде аяқ ұшына I–II күмбездерінің тірегіш жазықтығы жанаспайды, сондықтан оларды рессорлық деп атайды, IV және V күмбездері тірегіш ауданына жанасады, оларды тірегіш күмбездері деп атайды.

Бойлық күмбездер мен бірге екі көлденең — проксималды (тілерсектік) және дисталі (табан сүйектік) ажырытады, олар шығынқысымен жоғары қараған және фронталды жазықтықта жатады. Тілерсектік күмбез тілерсектің дисталды бөлімі аймағында, табан сүйектік — табан сүйек басының аймағында орналасады. Тілерсектік күмбез кезінде бірінші және екінші табан сүйектерінің бастары ғана жанасады.

Аяқ ұшы күмбездері статикалық жүктеме мен жүргенде амортизатор қызметін атқарады, сонымен бірге жұмсақ тіндердің қысылуын тежейді және қанмен қамтамасыз етілуін жақсартады. Күмбездің қалыптасауы мен фик-

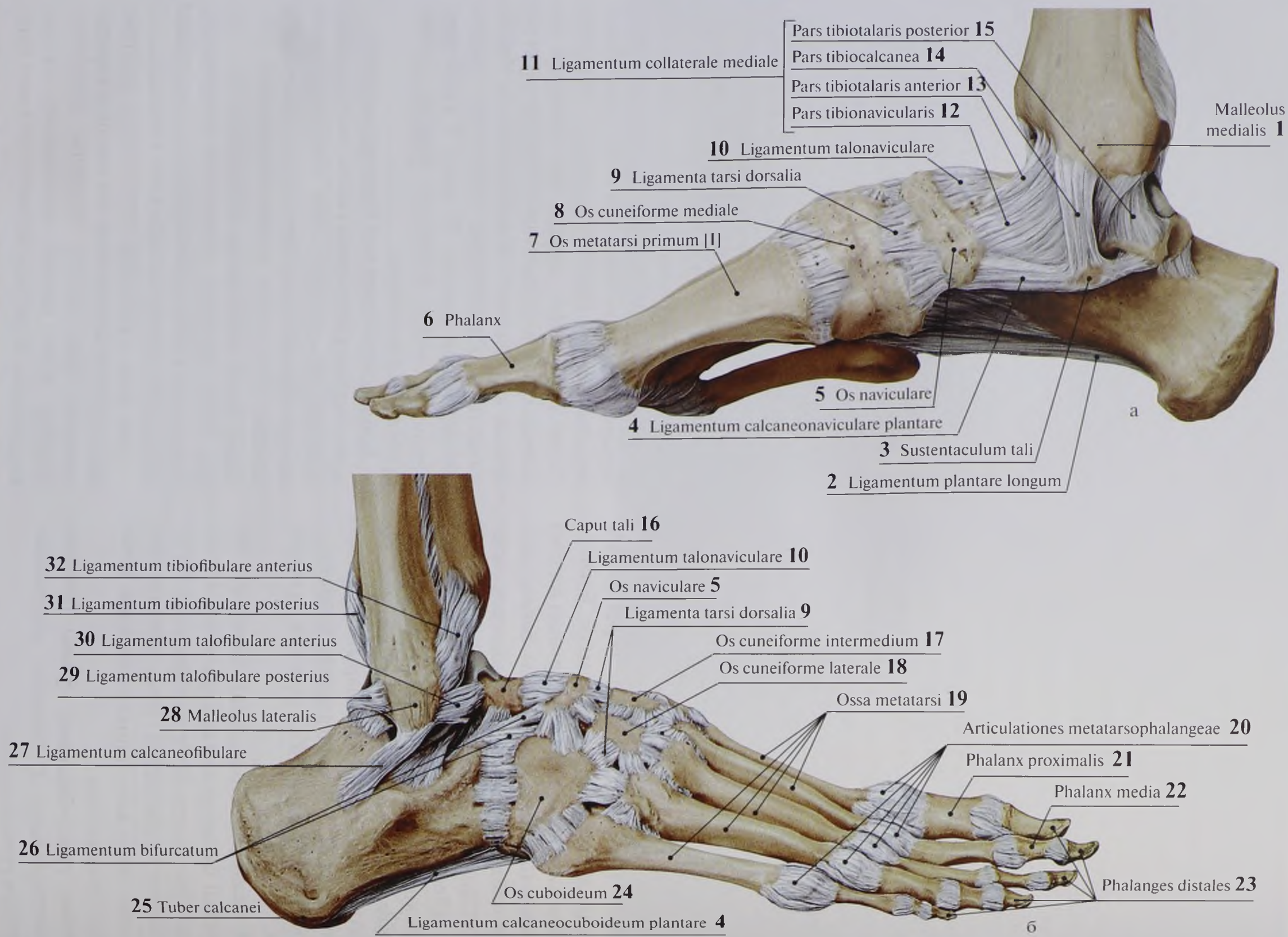
Pars tibiotalaris posterior 15
11 Ligamentum collaterale mediale
Pars tibiocalcanea 14
Pars tibiotalaris anterior 13
Pars tibionavicularis 12
Malleolus medialis 1
10 Ligamentum talonaviculare
9 Ligamenta tarsi dorsalia
8 Os cuneiforme mediale
7 Os metatarsi primum |I|
6 Phalanx
5 Os naviculare
4 Ligamentum calcaneonaviculare plantare
3 Sustentaculum tali
2 Ligamentum plantare longum
а
Caput tali 16
Ligamentum talonaviculare 10
Os naviculare 5
Ligamenta tarsi dorsalia 9
Os cuneiforme intermedium 17
Os cuneiforme laterale 18
Ossa metatarsi 19
Articulationes metatarsophalangeae 20
Phalanx proximalis 21
Phalanx media 22
Phalanges distales 23
32 Ligamentum tibiofibulare anterius
31 Ligamentum tibiofibulare posterius
30 Ligamentum talofibulare anterius
29 Ligamentum talofibulare posterius
28 Malleolus lateralis
27 Ligamentum calcaneofibulare
26 Ligamentum bifurcatum
25 Tuber calcanei
Os cuboideum 24
Ligamentum calcaneocuboideum plantare 4
б

121-сурет. Жіліншік-табан буыны және табан буындарының байланыстары: а — оң аяқ табанының медиалды беткейі; б — оң аяқ табанының латералды беткейі

№	Қазақ тіліндегі атауы	Орыс тіліндегі атауы	Ағылшын тіліндегі атауы
1	Медиалды толарсақ	Медиальная лодыжка	Medial malleolus
2	Табанның ұзын жалғамасы	Длинная подошвенная связка	Long plantar ligament
3	Асық сүйек тірегіші	Опора таранной кости	Sustentaculum tali; Talar shelf
4	Өкше-қайықша сүйек табандық жалғама	Подошвенная пяточно-ладьевидная связка	Plantar calcaneonavicular ligament; Spring ligament
5	Қайықша сүйек	Ладьевидная кость	Navicular
6	Бақайшақ	Фаланга	Phalanx
7	Бірінші табан сүйегі [I]	Первая плюсневая кость [I]	First metatarsal bone [I]
8	Медиалды сынасүйек	Медиальная клиновидная кость	Medial cuneiform
9	Тілерсектің сырткы жалғамасы	Тыльные связки предплюсны	Dorsal tarsal ligaments
10	Асық-қайықша сүйек жалғамасы	Таранно-ладьевидная связка	Talonavicular ligament
11	Медиалды жанама жалғама; дельта тәрізді жалғама	Медиальная коллатеральная связка; дельтовидная связка	Medial ligament; Deltoid ligament
12	Асықты жілік-қайықша сүйек бөлігі	Большеберцово-ладьевидная часть	Tibionavicular part
13	Алдыңғы асықты жілік-асық сүйек бөлігі	Передняя большеберцово-таранная часть	Anterior tibiotalar part
14	Асықты жілік-өкше сүйек бөлігі	Большеберцово-пяточная часть	Tibiocalcaneal part
15	Артық асықты жілік-асық сүйек бөлігі	Задняя большеберцово-таранная часть	Posterior tibiotalar part
16	Асық сүйек басы	Головка таранной кости	Head of tibia
17	Аралық сына сүйек	Промежуточная клиновидная кость	Intermediate cuneiform; Middle cuneiform
18	Латералды сына сүйек	Латеральная клиновидная кость	Lateral cuneiform
19	Тілерсек сүйектері	Плюсневые кости [I–V]	Metatarsals [I–V]
20	Табан-бақайшақ буындары	Плюснефаланговые суставы	Metatarsophalangeal joints
21	Проксималды бақайшақ	Проксимальная фаланга	Proximal phalanx
22	Ортаңғы бақайшақ	Средняя фаланга	Middle phalanx
23	Дисталды бақайшақ	Дистальная фаланга	Distal phalanx
24	Текше сүйек	Кубовидная кость	Cuboid
25	Өкше сүйек төмпесі	Бугор пяточной кости	Calcaneal tuberosity
26	Айырық жалғамасы	Раздвоенная связка	Bifurcate ligament
27	Кіші жіліншік-өкше сүйек жалғамасы	Пяточно-малоберцовая связка	Calcaneofibular ligament
28	Латералды толарсақ	Латеральная лодыжка	Lateral malleolus
29	Кіші жіліншік-асық сүйек арткы жалғамасы	Задняя таранно-малоберцовая связка	Posterior talofibular ligament
30	Кіші жіліншік-асық сүйек алдынғы жалғамасы	Передняя таранно-малоберцовая связка	Anterior talofibular ligament
31	Кіші жіліншік-асық сүйек арткы жалғамасы	Задняя таранно-малоберцовая связка	Posterior talofibular ligament
32	Кіші жіліншік-асық сүйек алдынғы жалғамасы	Передняя таранно-малоберцовая связка	Anterior talofibular ligament

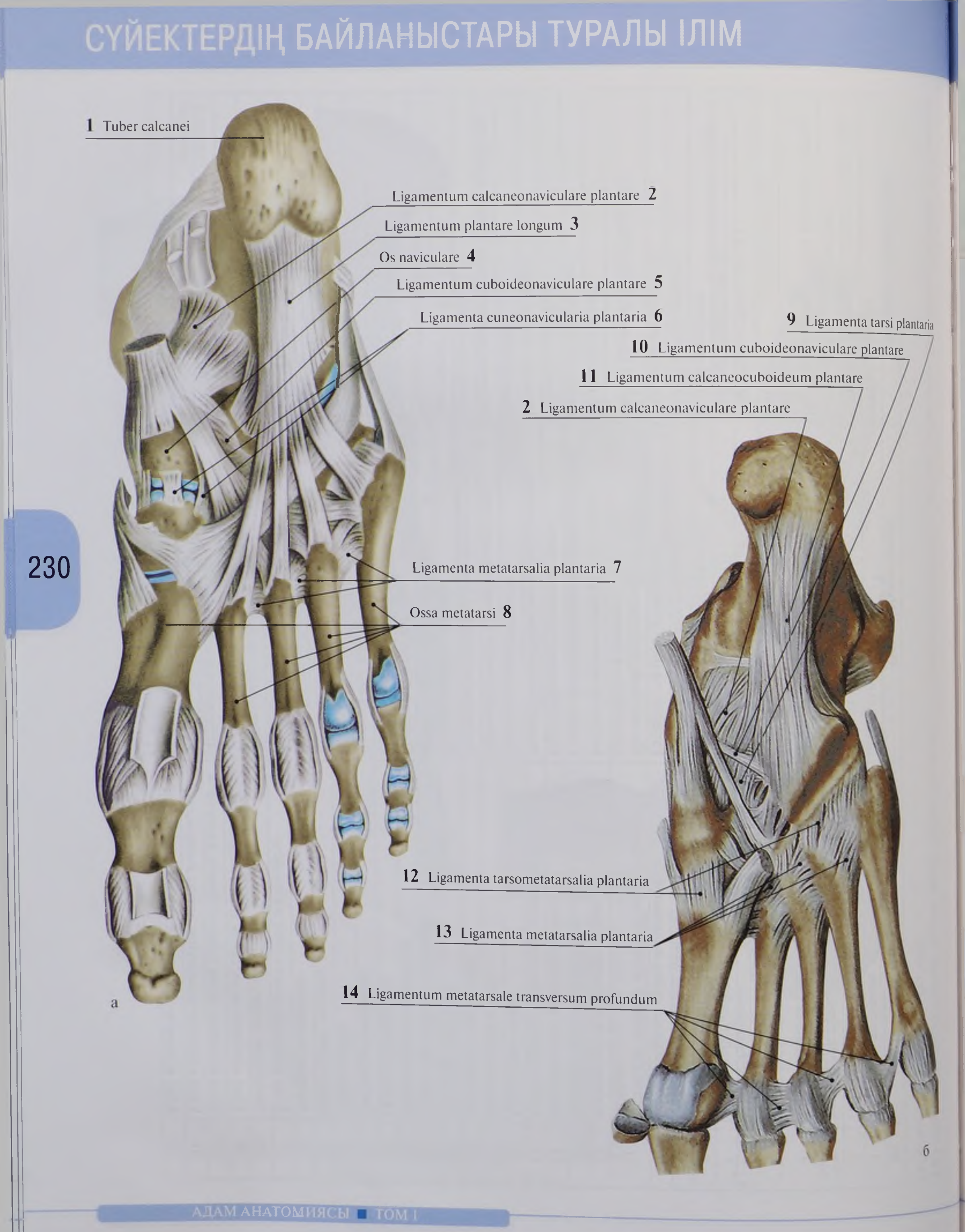
1 Tuber calcanei
Ligamentum calcaneonaviculare plantare 2
Ligamentum plantare longum 3
Os naviculare 4
Ligamentum cuboideonaviculare plantare 5
Ligamenta cuneonavicularia plantaria 6
Ligamenta metatarsalia plantaria 7
Ossa metatarsi 8
а
9 Ligamenta tarsi plantaria
10 Ligamentum cuboideonaviculare plantare
11 Ligamentum calcaneocuboideum plantare
2 Ligamentum calcaneonaviculare plantare
12 Ligamenta tarsometatarsalia plantaria
13 Ligamenta metatarsalia plantaria
14 Ligamentum metatarsale transversum profundum
б

122-сурет. Оң аяқ табанының байланыстары: а — үстірт көрінісі; б — толық көрінісі

№	Қазақ тіліндегі атауы	Орыс тіліндегі атауы	Ағылшын тіліндегі атауы
1	Өкше сүйек төмпесі	Бугор пяточной кости	Calcaneal tuberosity
2	Өкше-қайықша сүйек табандық жалғама	Подошвенная пяточно-ладьевидная связка	Plantar calcaneonavicular ligament; Spring ligament
3	Табаннын ұзын жалғамасы	Длинная подошвенная связка	Long plantar ligament
4	Қайықша сүйек	Ладьевидная кость	Navicular
5	Текше-қайықша сүйек табандық жалғама	Подошвенная кубовидно-ладьевидная связка	Plantar cuboideonavicular ligament
6	Сына-қайықша сүйек табандық жалғама	Подошвенные клиноладьевидные связки	Plantar cuneonavicular ligaments
7	Табаннын табандық жалғамасы	Подошвенные плюсневые связки	Plantar metatarsal ligaments
8	Табан сүйектері	Плюсневые кости [I–V]	Metatarsals [I–V]
9	Тілерсектің табандық жалғамасы	Подошвенные связки предплюсны	Plantar tarsal ligaments
10	Өкше-қайықша сүйек табандық жалғама	Подошвенная пяточно-ладьевидная связка	Plantar calcaneonavicular ligament; Spring ligament
11	Өкше-текше сүйек табандық жалғама	Подошвенная пяточно-кубовидная связка	Plantar calcaneocuboid ligament; Short plantar ligament
12	Тілерсек-табан сүйектерінің табандық жалғамасы	Подошвенные предплюсне-плюсневые связки	Plantar tarsometatarsal ligaments
13	Табаннын табандық жалғамасы	Подошвенные плюсневые связки	Plantar metatarsal ligaments
14	Табаннын терең көлденең жалғамасы	Глубокая поперечная плюсневая связка	Deep transverse metatarsal ligament

123-сурет. Табанның бірінші ұзына көрінісі

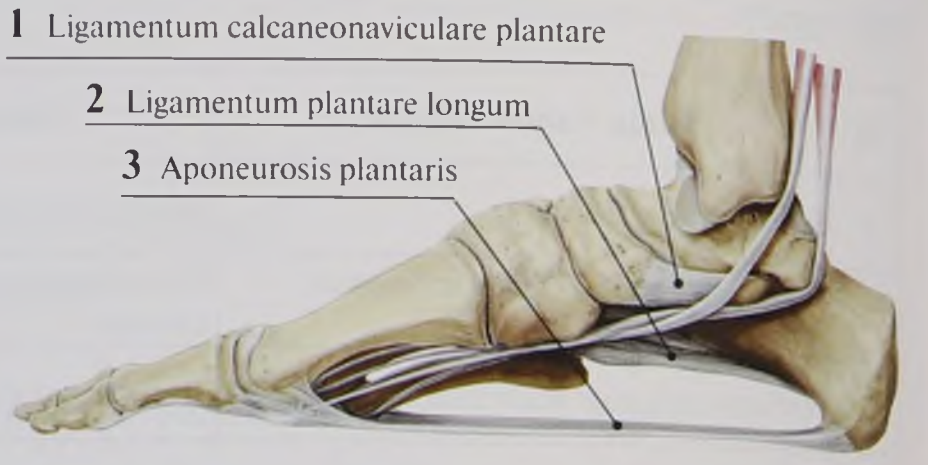

125-сурет. Табанның ұзына көрінісінің пассивті созындылары

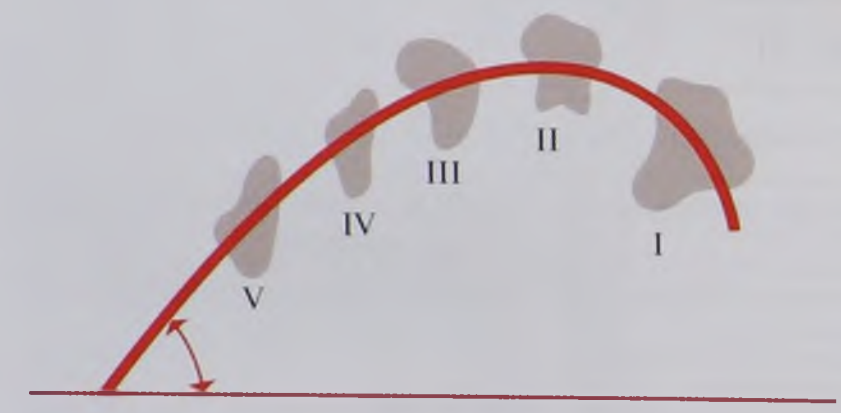

124-сурет. Табанның көлденең толарсағының көрінісі

№	Қазақ тіліндегі атауы	Орыс тіліндегі атауы	Ағылшын тіліндегі атауы
1	Өкше-қайықша сүйек табандық жалғама	Подошвенная пяточно-ладьевидная связка	Plantar calcaneonavicular ligament; Spring ligament
2	Табанның ұзын жалғамасы	Длинная подошвенная связка	Long plantar ligament
3	Табан апоневрозы	Подошвенный апоневроз	Plantar aponeurosis

126-сурет. Табанның көлденең көрінісінің белсенді және бәсең созындылары

№	Қазақ тіліндегі атауы	Орыс тіліндегі атауы	Ағылшын тіліндегі атауы
1	Арткы асықты жілік бұлшықетінің сінірі	Сухожилие задней большеберцовой мышцы	Tibialis posterior, tendon
2	Табанның ұзын бұлшықетінің сінірі	Сухожилие задней большеберцовой мышцы	Tibialis posterior, tendon
3	Текшесүйек	Кубовидная кость	Cuboid
4	Медиалды сына сүйек	Медиальная клиновидная кость	Medial cuneiform
5	Үлкен бақайды әкелетін бұлшықет, қиғаш басы	Мышца, приводящая большой палец стопы, косая головка	Adductor hallucis, oblique head
6	Үлкен бақайды әкелетін бұлшықет, көлденең басы	Мышца, приводящая большой палец стопы, поперечная головка	Adductor hallucis, transverse head
7	Табанның терең көлденең жалғамасы	Глубокая поперечная плюсневая связка	Deep transverse metatarsal ligament

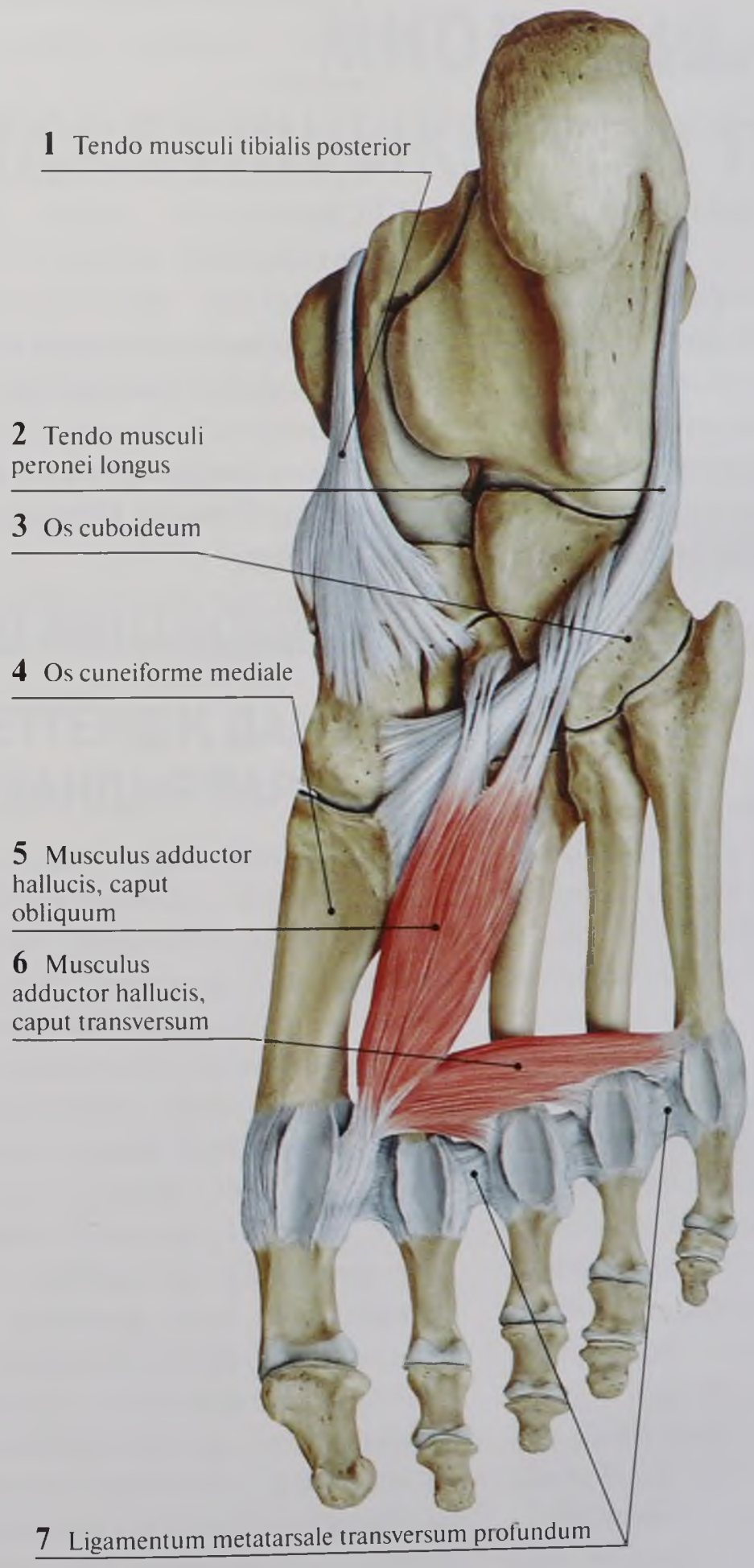
1 Tendo musculi tibialis posterior
2 Tendo musculi peronei longus
3 Os cuboideum
4 Os cuneiforme mediale
5 Musculus adductor hallucis, caput obliquum
6 Musculus adductor hallucis, caput transversum
7 Ligamentum metatarsale transversum profundum

сациясына енжар (аяқ ұшы жалғамалары) және белсенді (аяқ ұшының бұлшықеттері) құрылымдар қатысады. Аяқ күмбезінің жалпаюында жалпақтабан (майтабан) қалыптасады.

БАҚЫЛАУҒА АРНАЛҒАН СҰРАҚТАР

1. Байланыстардың түрлерін атаңыз. Оларға сипаттама беріңіз.
2. Сүйектердің үзіліссіз байланыстарын атаңыз.
3. Буынның негізгі элементтерін атаңыз.
4. Омыртқа денелері бір-бірімен қандай байланыстар арқылы байланысады?
5. I және II мойын омыртқалардың өзара және бас сүйекпен арасындағы байланыстарды атаңыз.
6. Кеуде қуысының қандай пішіндерін білесіз?
7. Иық буынында қандай қимылдар орындалады?
8. Шынтақ буыны құрамына кіретін дербес буындарға сипаттама беріңіз.
9. Кәрі жілік-білезік буынында қандай қимылдар орындалады?
10. Әйел жамбас астауының өлшемдерін атаңыз.
11. Тізе буынының капсула ішілік және капсула сырты жалғамаларын атаңыз.
12. Сирақ-асық сүйек буынының буын беткейлерін атаңыз. Ол буында қандай қимылдар орындалады? Оны нығайтатын жалғамаларын атаңыз.
13. Аяқ ұшы сүйектерінің байланыстарын атаңыз.
14. Бас сүйектің қандай үзіліссіз байланыстарын білесіз? Оларды қандай сүйектер құрайды?
15. Шықшыт буынының пішінін атаңыз. Қимылдарына сипаттама беріңіз.

МИОЛОГИЯ (ҚАНҚА БҰЛШЫҚЕТТЕРІ ТУРАЛЫ ІЛІМ)

Миология — қаңқалық бұлшықеттерді зерттеу туралы ілім. Қаңқалық бұлшықеттер — тірек-қимыл аппаратының белсенді бөлігі. Олар біздің еркімізге тәуелді көлденең-жолақты бұлшықеттерден құралған.

ЖАЛПЫ МИОЛОГИЯ

БҰЛШЫҚЕТТЕРДІҢ ДАМУЫ ЖӘНЕ ШАНДЫРЛАРЫ

Қаңқалық бұлшықет хорда мен жүйке түтігінің бүйірінде орналасатын ортаңғы ұрықтық жапырақшаның дорсалды бөлігінен дамиды. Эмбрионалды дамудың 3-аптасының аяғында мезодерманың дорсалды бөлімі біріншілік сегменттерге немесе сомиттерге бөлінене бастайды. Сомиттердің бөлінуі краниалды бөліктен каудалдыға қарай біртіндеп жүреді. Эмбрионда 6-аптаға қарай 39 жұп сомит есептелінеді: 4 шүйде, 8 мойын, 12 кеуде, 5 бел, 5 сегізкөз және 5 құйымшақ. Сомиттер бірбірінен көлденең дәнекер тінді қалқалармен немесе миосептаармен бөлінеді. Эмбрионның әрі қарай дамуына байланысты сомиттер 3 бөлікке: дорсомедиалды — қаңқалық бұлшықеттер дамитын миотомға, вентролатералды — терінің дәнекер тінді негізін құрайтын дерматомға бөлінеді, ал сомиттердің қалған бөлігі склеротомдар құрайды, олардың жасушалары омыртқаларға дифференцирленеді. Миотом алдыңғы бағытта қалыңдар өсіп, дорсалды және вентралды бөліктерге бөлінеді. Дорсалды бөлігінен арқаның бұлшықеттері, ал вентралды бөлігінен тұлғаның алдыңғы және бүйір бетіндегі бұлшықеттер құралады. Бұлшықеттердің дамуы жүйке жүйесінің эволюциясына тығыз тәуелді. Әрбір миотомға жұлын жүйкелерінің тармақтары енеді. Жұлын жүйкелері алдыңғы және артқы тармақтарға бөлінеді.

Бас пен мойынның бұлшықеттері желбезек доғаларының мезодермасынан дамиды. Бірінші доғаның мезенхимасынан шайнау бұлшықеттері, мойынның кейбір бұлшықеттері және дабыл пердесін керетін бұлшықет құралады. Бұл бұлшықеттер үшкіл жүйкенің кимыл талшықтарымен жүйкеленеді.

Бет бұлшықеттері екінші желбезек доғасынан, мойын аймағынан бас пен бетке миграция жолымен дамиды. Оларды бет жүйкенің тармақтары жүйкелендіреді. Үшінші желбезек доғадан біз-жұтқыншақ және жұтқыншақ констрикторларының бөлігі дамиды, олар IX жұп ми жүйкесімен жүйкеленеді. Тіл асты сүйектен төмен жататын бұлшықеттер және мойынның терең бұлшықеттері мойын миотомынан дамиды. Оларды мойын өрімінің тармақтары жүйкелендіреді. Төртінші желбезек доғадан көмейдің бұлшықеттері және жұтқыншақтың қалған констрикторлары дамып, X жұп ми нерві жүйкеленеді.

Бұлшықеттердің кейінгі дамуы әр түрлі жолмен жүреді. Бұлшықет массасының бойлық ажыратылуы дербес меншікті бұлшықеттердің пайда болуына әкеледі. Солай трапеция тәрізді және төс-бұғана — емізік бұлшықеттері дамиды. Тангенстік ажыратылудың нәтижесінде іштің алдыңғы-бүйір қабырғасының екі қи-

ғаш және көлденең бұлшықеттері дамиды. Көршілес миотомдар бөліктерінің бірігуінен тұтас бұлшықеттің қалыптасуы мүмкін. Мысалы, іштің тік бұлшықеті VI және VII кеуде миотомдарының алдыңғы бөліктерінің бірігіуінен түзіледі. Кейде бұлшықет бастамасының басқа сегменттік деңгейлерге жартылай немесе толық миграциясы байқалады, мысалы, бет бұлшықеттері мойын аймағынан бетке миграцияланады. Барлық бұлшықет сегментінің немесе оның бөлігінің дегенерациясы жүріп, дәнкер тінмен алмасады және апоневроз пайда болады. Солай бастың сіңірлі дулығасы түзіледі, ол шүйдемаңдай бұлшықетінің екі қарыншасы қосады. Даму процесі кезінде өз орнында қалатын бұлшықеттерден жергілікті, аутохтонды (*autos* — дәл осы жерде, *chton* — жер) мускулатура түзіледі. Оған іштің тік бұлшықеті жатады. Тұлғадан қол-аяққа ауыстырылған бұлшықеттерді трункофугалды (*truncus* — бағана, *fugo* — қашуға қараған): мысалы, алдыңғы тісшелік бұлшықет, ал қол-аяқтан тұлғаға ауыстырылған бұлшықеттерді — трункопеталды (*peto* — ұмтылу) деп атайды. Оларға кеуденің үлкен бұлшықеті жатады.

ҚАҢҚАЛЫҚ БҰЛШЫҚЕТ АҒЗА ТҮРІНДЕ

Қаңқалық бұлшықет — өзіндік пішіні және құрылысы, қан тамырлар мен жүйкелердің архитектоникасы бар және көлденең-жолақты қаңқалық бұлшықет талшықтары будаларынан құралған, олар өзара қоймалжың дәнекер тінмен біріккен және сыртынан меншікті шандырмен жабылған ағза.

Адам денесінде 639-ға жуық бұлшықет есептелген, 317-сі жұп, 5-еуі тақ. Ересек адам денесі массасының $^1/_3$ қаңқалық бұлшықеттер, балаларда $^1/_4$ құрайды. Қартайғанда бұлшықет массасы азаяды. Спортшыларда адам массасының 50%-ын құрауы мүмкін.

Артериялар, тамырлар және жүйкелер кіретін жерлерді бұлшықеттердің қан тамыр-жүйке қақпақтары деп атайды. Бұл қақпақтардың орнын табу операциялар жасаған кезінде маңызы бар.

Бұлшықеттер буындар арқылы асылып, әр түрлі сүйектік нүктелерді қосып, өздерінің шеттерімен бекиді. Бұлшықеттің проксималды шетін — басталу нүктесі (*punctum fixum*), қарама-қарсы, дисталды шетін — беку немесе қозғалмалы нүктесі (*punctum mobile*) деп атайды. Бірақ та, кейде қозғалмайтын нүктесі қимылдарда қозғалмалы және керісінше болуы мүмкін.

Қаңқалық бұлшықет тіні ұзындығы 4–5, кейде 10–12 см бұлшықет талшықтарынан тұрады. Әрбір **бұлшықет талшығында** қабығы – сарколемма бар, оның астында көптеген ядролар жатады. Сарколемманың астында миофибрилдері бар саркоплазма орналасады. Миофибрилдер ерекше жиырылғыштық нәруыздардан: актин және миозиннен тұрады. Бұлшықеттер талшықтарының көлденең-жолақты екенін микроскоппен көреді. Бұлшықет талшықтары ашық (изотропты диск, I жол) және қараңғы (анизотропты диск, А жол) жолдардан тұрғандықтан, құрылымы әр түрлі.

Бір-біріне параллель орналасқан және өзара қоймалжың дәнекер тінмен байланысқан бұлшықет талшықтары біріншілік буда (бірінші реттік буда) түзеді. Жеке бұлшықет талшықтарын және бірінші реттік будаларды қоршайтын дәнекер тінді жұқа қабатты — эндомизий (*endomysium*) деп атайды. Біріншілік будалар бір-бірімен қосылып, екінші реттік будалар түзеді. Соңғылары ірілеу будаларды (үшінші реттік будаларға), яғни бұлшықеттерді құрайды. Бұлшықет будаларының қалыңдығы олардың құрамындағы талшықтар санына байланысты. Кейбір бұлшықеттерде будалары үлкен, оларды көзбен көруге болады (мысалы, *musculus gluteus maximus*, *musculus deltoideus*).

Барлық реттік будаларды қоршайтын қоймалжың дәнекер тінді перимизиум (*perimysium*) деп атайды. Онда бұлшықет ішілік артериялар, тамырлар, жүйкелер орналасады. Бұлшықетті сыртынан жабатын дәнекер тіннің қабатын эпимизиум (*erimysium*) деп атайды.

Бұлшықеттің сіңірлі бөлігі тығыз дәнекер тінді будадан тұрады. Бұлшықеттің дәнекер тінді қабығы сіңірге жалғасады, оның *эндо-*, *пери-* және *эпитендиний* түрлері бар.

Бұлшықеттің сінірлі бөлігі бұлшықет бөлігімен тығыз байланыскан. Сонымен катар сінір сүйекке, шеміршекке немесе шандырға бекиді. Сүйекке бекіген кезінде сінірлі талшыктар сүйек кабына тарамдалады, кейін тесіктелген талшыктар түрінде сүйекке енеді. Бұлшыкеттің бекіген жерлерінде сүйектік көтерінкілер түзіледі, солардың аркасында сінірлер бекуінің беті ұлғаяды.

Бұлшыкеттерде зат алмасу процесі белсенді жүреді. Әрбір бұлшыкет канды бірнеше артериядан кабылдайды, олар эндомизиде тармакталып, анастомоз түзеді. Кан тамыр капиллярлары бұлшыкет будалары бойымен жатып, оттегімен және коректік заттармен камтамасыз етеді. Капиллярлардың тарамдалуы және олардың саны әр түрлі бұлшыкеттер кимылына тәуелді.

Әрбір бұлшыкетте сезім, кимыл және симпатикалык жүйке талшыктары бар. Канкалык бұлшыкеттердің сезім жүйке талшыктары бұлшыкеттің бұлшыкеттік бөлігімен бірге сінірлерінде де болады. Проприорецепторлар орталык жүйке жүйесіне бұлшыкет тонусы мен жиырылу деңгейі жөнінде акпаратты өткізеді. Проприорецепторлык импульсация сонымен бірге бұлшыкет координациясына да әсер етеді. Проприорецепторлардың закымдануында кимыл координациясы бұзылады.

Симпатикалык жүйке талшыктары импульсты бұлшыкетте зат алмасу процестерін реттейтін және трофикалык кызмет аткаратын жүйке орталығынан өткізеді. Олар бұлшыкеттің жұмыс аткаруына байланысты канмен камтамасыз етілуін өзгертеді.

Кимыл жүйке талшыктары көлденен-жолакты бұлшыкеттердің жиырылуын камтамасыз ететін импульстарды өткізеді. Егер бұлшыкетке баратын жүйкені кессе, паралич болады. Оған бұлшыкеттер артрофиясы косылады. Бір жасушадан шығатын бір кимыл талшығы бір мезетте көптеген бұлшыкет талшыктарын жүйкелендіреді. Бірак олардын саны әрбір бұлшыкетке арнаулы және онын функциялык ерекшеліктеріне байланысты. Бөкселік бұлшыкетте (статикалык бұлшыкет) бір кимыл жүйке талшығына 500-ден аса бұлшыкет талшыктары келеді, білек бұлшыкеттерінде (динамикалык бұлшыкет) бір кимыл жүйке талшығына ондаған бұлшыкет талшыктары ғана келеді; көз алмасынын латералды тік бұлшыкетінін бір кимыл жүйке талшығына шамамен 19 бұлшыкет талшығы келеді. Әрбір бұлшыкеттін жүйкелендірілу ерекшелігіне байланысты бұлшыкеттін функциялык бірлігі түсінігі ұсынылды, оны мион деп атайды.

Мион — бір кимыл жүйке талшығымен жүйкелендірілетін көлденен-жолакты бұлшыкет талшыктарынын жиынтығы. Бір мионға жататын көлденен-жолакты бұлшыкет талшыктары әрдайым бір-бірінің касында жатпайды, көбінесе олар баска мион талшыктарымен кезектесе орналасады.

БҰЛШЫҚЕТТЕР ЖІКТЕЛУІНІҢ ПРИНЦИПТЕРІ

Адам организмінін канкалык бұлшыкеттерінін жіктелуі бірнеше белгілеріне байланысты: дене аймағына, берілген аймактағы анатомиялык-топографиялык карым-катынасына, бұлшыкет пішініне, бұлшыкет талшыктарынын бағытына, бұлшыкеттін буынға катынасына, бұлшыкеттін шығу тегіне.

- ✧ Адам денесі аймағына катынасы бойынша бас, мойын, тұлға (кеуде) және колаяк бұлшыкеттері деп ажыратады. Тұлға бұлшыкеттері арканын, кеуденін және іштін бұлшыкеттері деп бөлінеді. Кол бұлшыкеттері канка бөліктеріне байланысты иык белдеуі, иык, білек және кол ұшы бұлшыкеттеріне бөлінеді. Аяк бұлшыкеттері де жамбас белдеуі, сан, сирак және аяк ұшы бұлшыкеттеріне бөлінеді.
- ✧ Анатомиялык-топографиялык орналасуы бойынша келесі топ бұлшыкеттерді ажыратады: беткей және терен; сыртқы және ішкі; медиалды және латералды.
- ✧ Пішіні бойынша карапайым және күрделі болып бөлінеді. Карапайым бұлшыкеттерге ұршык тәрізді және тікбұрышты бұлшыкеттер жатады. Олар ұзын және кыска болуы мүмкін. Күрделіге көп

басты (екібасты, үшбасты, төртбасты), көп сіңірлі, қосқарыншалы және жалпақ бұлшықеттер жатады. Сонымен бірге күрделі бұлшықеттерге белгілі бір геометриялық пішіні бар — шеңберлі, шаршы, дельта тәрізді, трапеция тәрізді, ромб тәрізді және т.б. бұлшықеттер жатады.

✧ Бұлшықет талшықтарының бағыты бойынша — бұлшықет талшықтарының жолы параллель, қиғаш, шеңберлі және көлденең болып бөлінеді. Бұлшықет бағыты қиғаш бұлшықеттерге бір қауырсынды және екі қауырсынды бұлшықеттер де жатады.

✧ Буынға қатынасы бойынша бір буынды (бір буынға әсер ететін), екі буынды және көп буынды деп бөледі. Екі буынды және көп буынды бұлшықеттер күрделі қимылдарымен ерекшелінеді, олар қаңқаның бір бөлігін ғана қимылға келтірмей, қол-аяқ орнын немесе тұлғаны тұтас өзгертуі мүмкін.

✧ Функциясы бойынша бүккіштер және жазғыштар; әкелетін және әкететін; айналдырушылар (ротаторлар); сфинктерлер (қыскыштар) және дилятаторлар (кеңейтушілер) деп бөледі. Айналдырушыларды айналдыру бағыты бойынша пронаторлар және супинаторлар немесе ішке және сыртқа айналдырушылар деп бөледі.

Сонымен қатар синергистер және антагонистер деп бөледі.

Синергистер — бірге қызмет атқаратын және бір-бірінің функциясын күшейтетін бұлшықеттер. Мысалы, санның қысқа, ұзын және үлкен әкелетін бұлшықеттері. Дәрігерлік практикада синергистер тобы бұлшықеттерінде қайсысы негізгі және қосалқы екенін анықтау маңызды. Антагонистерге — қарама-қарсы қызмет атқаратын бұлшықеттер жатады. Мысалы, иықтың екібасты бұлшықеті шынтақ буынын бүгеді, ал үшбасты бұлшықеті жазады.

✧ Шығу тегіне байланысты желбезек доғасынан және ұрықтың тұлғалық бөлімінің миотомынан дамитын бұлшықеттерге бөледі. Бұлшықеттердің шығу тегі бойынша олардың жүйкелендірілуін айтуға болады. Желбезек доғаларынан дамитын бұлшықеттер ми жүйкелер тармақтарымен жүйкелендіріледі. Тұлғалық миотомнан дамитын бұлшықеттерді жұлын жүйкелерінің артқы және алдыңғы тармақтары жүйкелендіреді. Жұлын жүйкелерінің артқы тармақтарымен нервтендірілетін бұлшықеттер дорсалды бұлшықеттерге жатады. Жұлын жүйкелерінің алдыңғы тармақтарымен жүйкелендірілетін бұлшықеттер вентралды бұлшықеттерге жатады.

БҰЛШЫҚЕТТЕРДІҢ ҚОСАЛҚЫ АППАРАТЫ

Бұлшықеттердің қосалқы аппаратына: шандырлар, фиброзды және сүйек-фиброзды футлярлар және өзектер, синовиалды қапшықтар, синовиалды қынаптар, бұлшықеттер шығырлары және сесама сүйектері жатады.

Шандырлар (*fasciae*) — берік дәнекер тінді құрылымдар. Оларды беткей (тері асты) және меншікті (терең) деп ажыратады.

Беткей шандыр (*fascia superficialis*) құрылымы іркілдеген дәнекер тіннен құралған. Ол терінің астында орналасып, бастан басқа барлық денені тұтас қоршайды. Шандыр будалары әр түрлі бағытта орналасып, тері асты майлы клетчатканың майлы үлесшелерін бір-бірінен бөледі. Беткей шандырдың көптеген аумақтарында азды-көпті майлар бар. Май табан мен алаканда қорғаныш функциясын атқаратын көтеріңкілер түзеді.

Меншікті шандыр (*fascia propria*) жақсы дамыған фиброзды дәнекер тіннен тұрады. Ол бұлшықетті немесе бұлшықет тобын қоршап, оларға шандырлық футляр түзеді. шандырлар әр түрлі дамыған. Бұлшықеттер жақсы дамыған жерде шандырлар да жақсы дамыған (мысалы, аяқта). Егер бұлшықеттер бірнеше қабат болып орналасса, онда меншікті шандыр беткей және терең табақшаларға ажырайды. Меншікті шандыр кейбір жерлерде бұлшықеттер арасында фиброзды өсінділер, бұлшықет аралық

қалқалар (*septa intermuscularia*) құрайды, олар тереңге өтіп, сүйек қабымен бітіседі.

Бұлшықеттердің фиброзды және сүйек-фиброзды футлярлары. Фиброзды футлярлар тек меншікті шандырмен, сүйек-фиброзды футлярлар меншікті шандырмен және сүйек қабымен түзілген. Кейбір бұлшықеттерде, мысалы, бөксенің үлкен бұлшықетіндегі шандырда дербес бұлшықеттер будасы арасына енетін табақшалық өсінділері бар.

Шандыр бұлшықет аралық және бұлшықет ішілік қалқалар нәтижесінде бұлшықеттер, қан тамырлар, жүйкелер, ішкі ағзаларға тірегіш. Бұлшықет шандырдан басталуы немесе оған бекуі мүмкін. Шандыр бұлшықеттің белгілі бір бағытта жиырылуына әсер етеді және жан-жаққа ығысуына кедергі келтіріп, бұлшықеттердің жұмсақ каркасы болып саналады.

Фиброзды және сүйек-фиброзды өзектер бұлшықеттер сінірлері немесе қан тамыр-жүйке будаларына орын болып табылады. Олар буындар аймағында орналасып, сінірлерді белгілі орында ұстауға және сонымен бірге сінірлердің немесе қан тамыр-жүйке будаларының басылуынан сақтайды. Фиброзды және сүйек-фиброзды өзектер меншікті шандырдың қалыңдауынан және жалпы шандырасты кеңістікті дербес өзектерге бөлетін қалқалардың пайда болуынан қалыптасады. Меншікті шандырдың қалыңдауы дәнекер-тінді талшықтардың көлденең орналасуына байланысты. Фиброзды және сүйек-фиброзды өзектер көбінесе қол-аяқтың дисталды бөлімдерінде, әсіресе білезік, тілерсек және саусақтар аймағында орналасады. Бұлшықет сінірінің фиброзды өзектерін сінірлердің фиброздық қынаптары деп атайды.

Фиброзды және сүйек-фиброзды өзектер қабырғаларында сінірлердің қимылы өте жеңіл орындалады. Сінірлердің синовиалды қынаптарының арқасында үйкеліс мейлінше аз.

Сінірлердің синовиалды қынабы (*vagina synovialis tendinis*) құрылысы сінірге киілген қоскабырғалы цилиндр түрінде. Цилиндрдің сыртқы қабығы фиброзды немесе сүйек-фиброзды өзекпен бітіскен. Оны сінірдің синовиалды қынабының париеталды табағы (*lamina parietalis vaginae synovialis tendinis*) деп атайды. Цилиндрдің ішкі қабығы сінірмен бітіскен. Оны сінірдің синовиалды қынабының висцералды табағы (*lamina visceralis vaginae synovialis tendinis*) деп атайды. Синовиалды қынаптың висцералды және париеталды табақтарының бір-біріне қараған беті синовиалды қабықпен көмкерілген. Табақшалар арасында синовиалды сұйықтығы бар қуыс бар. Егер фиброзды өзек қысқа болса, париеталды және висцералды табақшалар бір-біріне жиектері бойында өтеді. Фиброзды және сүйек-фиброзды өзектері ұзын болған жағдайда, синовиалды қынаптың париеталды және висцералды табақшалары арасында сінір шажырқайы (*mesotendineum*) жатады. Сінір шажырқайында сінірлерді қанмен қамтамасыз ететін және жүйкелендіретін қан тамырлар мен жүйкелер өтеді

Синовиалды қапшықтар (*bursae synoviales*) синовиалды сұйықтықпен толтырылған тұйық қуыс. Олардың орналасуына байланысты сінірлі, буынды және теріасты деп бөледі. Сінірлі синовиалды қапшықтар сінірлер арасында қол-аяқта орналасқан, буындық — буын аймағында орналасып, кейде олардың қуысымен байланысады. Тері асты синовиалды қапшықтар үйкелісті немесе қысымды сезетін аумақтарда (мысалы, тізе буыны) жатады.

Бұлшықет шығыры (*trochlea muscularis*) бұлшықет бағытын өзгертетін және сүйектік және фиброзды құрылымдар арқылы лақтырылатын жерлерде кездеседі. Бұлшықет шығырға байланысты жан-жаққа ығыспайды. Сінір мен шығыр арасында синовиалды қапшық бар.

Сесама сүйектері (*ossa sesamoidea*) бұлшықет сінірінің қалыңдығында орналасады. Сесама сүйектері сінірлердің сүйекке беку бұрышын ұлғайтады және бұлшықет күшінің үлкеюіне әсер етеді.

БҰЛШЫҚЕТ ЖҰМЫСЫ

Бұлшықеттің ең негізгі қасиеті — жиырылу. Бұлшықет жиырылып, механикалық жұмыс атқарады. Бұлшықет күші оның бұлшықет

талшығы санына байланысты, неғұрлым бұлшықет қалың болса, соғұрлым күші үлкен. Бұлшықет қарыншасының ұзындығы жүкті көтеру биіктігін қамтамасыз етеді, бұлшықет толық жиырылғанда ұзындығы жартылай қысқарады. Күрделі қимылдар кезінде бір мезетте бірнеше топ бұлшықеттері жиырылады, олардың жиырылу және қимылға қатысу сипаты әркелкі. Бұлшықеттерді жеңіп шыққан, жол берген және ұстап қалған деп ажыратады.

Жеңіп шыққан бұлшықеттер жұмысында бұлшықеттер кернеуге қарсы тұрады. Жол берген жағдайда бұлшықет керіліп, жүк күші қимылына жол береді. Ұстап қалған жұмыста бұлшықет жиырылуы қарсылық қимылын тенестіреді, соның нәтижесінде қимыл болмайды.

Бұлшықеттер өзара буындар арқылы байланысатын сүйектерге әсер етеді. Тірегіштің біріншілік және екіншілік түрлері бар. Біріншілік тірегіш түрінде немесе тепе-теңдік тірегіш түрінде тірегіш нүктесі күш тақалған нүктелер арасында арасында орналасады. Күш тақалған нүктеден тірегіш нүктесіне дейінгі қашықтықты тірегіш иығы, ал тірегіш нүктесінен қарсылық нүктесіне дейінгі қашықтықты қарсылық иығы деп атайды. Тепе-теңдік тірегішінің шарты болып, күш мөлшерінің иық ұзындығына теңдігі жатады. Тепе-теңдік тірегішінің мысалына атлант-шүйде буыны жатады.

Екіншілік тірегіштің екі түрі бар. Бірінші түрінде (күш тірегіші) қарсылық тірегіш нүктесі мен күш тақалған нүкте арасында байқалады Бұлшықет тарту күш иығы жүк күші иығынан көп. Күш тірегіш мысалына аяқ басын табан сүйектері бастарына көтерген жатады. Осы жағдайда тірегіш орны болып табан сүйектері саналады, олар арқылы айналдыру білігі өтеді. Өкшесүйектен сирақтың үшбасты бұлшықетінің тарту күшіне жоғары бағытталатын бұлшықеттің тарту күшінің иығы жүк күшіне қарағанда үлкен. Жүк күші сирақ сүйектері арқылы аяқ басына беріледі және асық сүйекті қысып, аяқ басының төмен түсуіне әсер етеді.

Тірегіштің екінші түрінде (жылдамдық тірегіші) бұлшықеттің тарту күшінің тақалған нүктесі айналдыру білігіне жақын жатады және қарсылық иығынан бұлшықеттің тарту күші аз болады. Бұл түрге шынтақ буынының бүгілуі жатады. Тірегіш нүктесі шынтақ сүйекте, күштің тақалған нүктесі шынтақ жілік пен кәрі жіліктің бұдыры аймағында, яғни тірегіш нүктесінен кішкене алға жатады, қарсылық нүктесі қолдың дисталды шетінде орналасады. Бұндай тірегіш түрі жылдамдық жағынан ұтысты, бірақ күштің жойылуына әкеледі.

Әр түрлі бұлшықеттер жиырылғанда әр түрлі күш қалыптастырады. Бұл күш әр түрлі морфологиялық ерекшеліктерге тәуелді. Мысалы, бұлшықет талшықтары неғұрлым көп болса, соғұрлым бұлшықет күштірек. Егер параллель жүретін бұлшықет талшықтарын қауырсынды бұлшықетпен салыстырғанда көлемдері бірдей болған жағдайда — қауырсынды бұлшықет күштірек, себебі оның талшықтар саны көп.

Бұлшықет күшіне сонымен бірге сүйектерге беку орындары да әсер етеді. Қаңқаға бұлшықеттің тірегіш ауданы неғұрлым көп болса, күші де көп болады. Бұлшықет күші сүйекке бекіген бұрышы мөлшеріне де тәуелді. Бұрыш тік болған жағдайда буынды қимылдататын күш көп жұмсалады, яғни сүйектік звенонын кеңістікте орнын алмастыруына күш көп кетеді. Бұлшықет күші бұлшықет тіні массасына, орналасуына және олардың кернеуіне байланысты. Спортпен айналысатындардын бұлшықет күші мол. Ауыр еңбек, жаттығулар бұлшықеттердің көлемін және қалыңдығын ұлғайтады. Қарт адамдарда бұлшықет көлемі азаяды, соның әсерінен олардың күші төмендейді.

Морфологиялық шарттармен қоса бұлшықет күшіне орталық жүйке жүйесінің әсерінен пайда болатын қозу деңгейі әсер етеді. ОЖЖнен келетін қозу импульстері жоғары болса, бұлшықет күші де үлкен болады. Жалпы, 1 $см^2$ бұлшықеттің көлденең кесіндісіне 8–10 кг жүк сәйкес келеді.

БАҚЫЛАУҒА АРНАЛҒАН СҰРАҚТАР

1. Бас, мойын және бет бұлшықеттері неден дамиды?
2. Бұлшықеттердің қосалқы аппаратына кандай құрылымдар жатады? Әбір құрылымның негізгі функциясы кандай?
3. Қанқалық бұлшықеттер футлярларының түрлерін атаныз.
4. Синовиалды кынаптың құрылысы кандай?
5. Сүйектерге әсер ететін бұлшықеттер тірегішін атаныз. Оларға сипаттама берініз.

ЖЕКЕ МИОЛОГИЯ

АРҚА БҰЛШЫҚЕТТЕРІ

Арканың шекаралары: жоғарыдан — VII мойын омыртканың кылканды өсіндісі деңгейінде өтетін горизонталды сызық; төменнен — құйымшақ, сегізкөздің бүйір жиектері, мыкын сүйектері кыркаларының арткы бөлімдері; латералды жағынан — арткы колтык сызығы. Егер арқа құрамына мойынның арткы аймағын кіргізсек — онда шүйденің сыртқы шығынқысы бойымен өтетін горизонталды сызык арканың жоғарғы шекрасы болып саналады.

Арқа бұлшықеттерінің орналасуы мен пішіні бойынша жіктелуі

I. Беткей бұлшықеттер:

- кол сүйектеріне бекитін бұлшыкеттер — *musculus trapezius*, *musculus latissimus dorsi*, *musculus levator scapulae*, *musculus rhomboideus major*, *musculus rhomboideus minor*;
- кабырғаларға бекитін бұлшыкеттер — *musculus serratus posterior superior*, *musculus serratus posterior inferior*.

II. Терең бұлшықеттер:

- ұзын бұлшыкеттер — *musculus splenius cervicis et capitis*, *musculus erector spinae*, *musculi transversospinales*;
- кыска бұлшыкеттер — *musculi intertransversarii*, *musculi interspinales*.

Шүйде асты бұлшыкеттерін орналасуына байланысты халыкаралык анатомиялык терминология бойынша мойын бұлшыкеттеріне жаткызады. Ал дамуы бойынша дорсалды текке жаткандыктан арка бұлшыкеттеріне жаткызады.

- Шүйде асты бұлшыкеттер тобы (*musculi suboccipitales*) — *musculus rectus capitis posterior major*, *musculus rectus capitis posterior minor*, *musculus obliquus capitis superior*, *musculus obliquus capitis inferior*.

Арқа бұлшықеттерінің шығу тегіне байланысты жіктелуі

- **Шығу тегі вентралды бұлшыкеттер.** Оларға *musculus trapezius*-тан баска беткей бұлшыкеттер жатады; *musculus levator scapulae*, *musculus rhomboideus major*, *musculus rhomboideus minor* — трункофугалды, ал *musculus latissimus dorsi* — трункопеталды.
- **Бесінші желбезек доғасы туындысынан калыптаскан бұлшыкеттер** — *musculus trapezius*.
- **Шығу тегі дорсалды бұлшыкеттер** (аутохтонды). Оларға арканың терең бұлшыкеттерін жаткызады.

Арқаның беткей бұлшықеттері

Қол сүйектеріне бекитін бұлшықеттер

Бұл топка жататын бұлшыкеттер екі кабат болып орналасады (127-сурет). Бірінші кабатында мыналар болады: *musculus trapezius* и *musculus latissimus dorsi*, ал екіншіде — *musculus levator scapulae*, *musculus rhomboideus major* и *musculus rhomboideus minor*.

Трапеция тәрізді бұлшыкет (*musculus trapezius*) ол арканың жоғарғы бөлігінен шүйде сүйегіне дейінгі аралыкта жалпактау және үшбұрышты екі жактылык бұлшыкеттен тұрады. Бұлшыкет *linea nuchae superior*-дан, *protuberantia occipitalis externa*, *ligamentum nuchae*, VII мойын және барлык кеуде омыртқалардың кылканды өсінділерінен және *ligamentum supraspinale* басталып, *extemitas acromialis claviculae*, *acromion*, *spinae scapulae* бекиді.

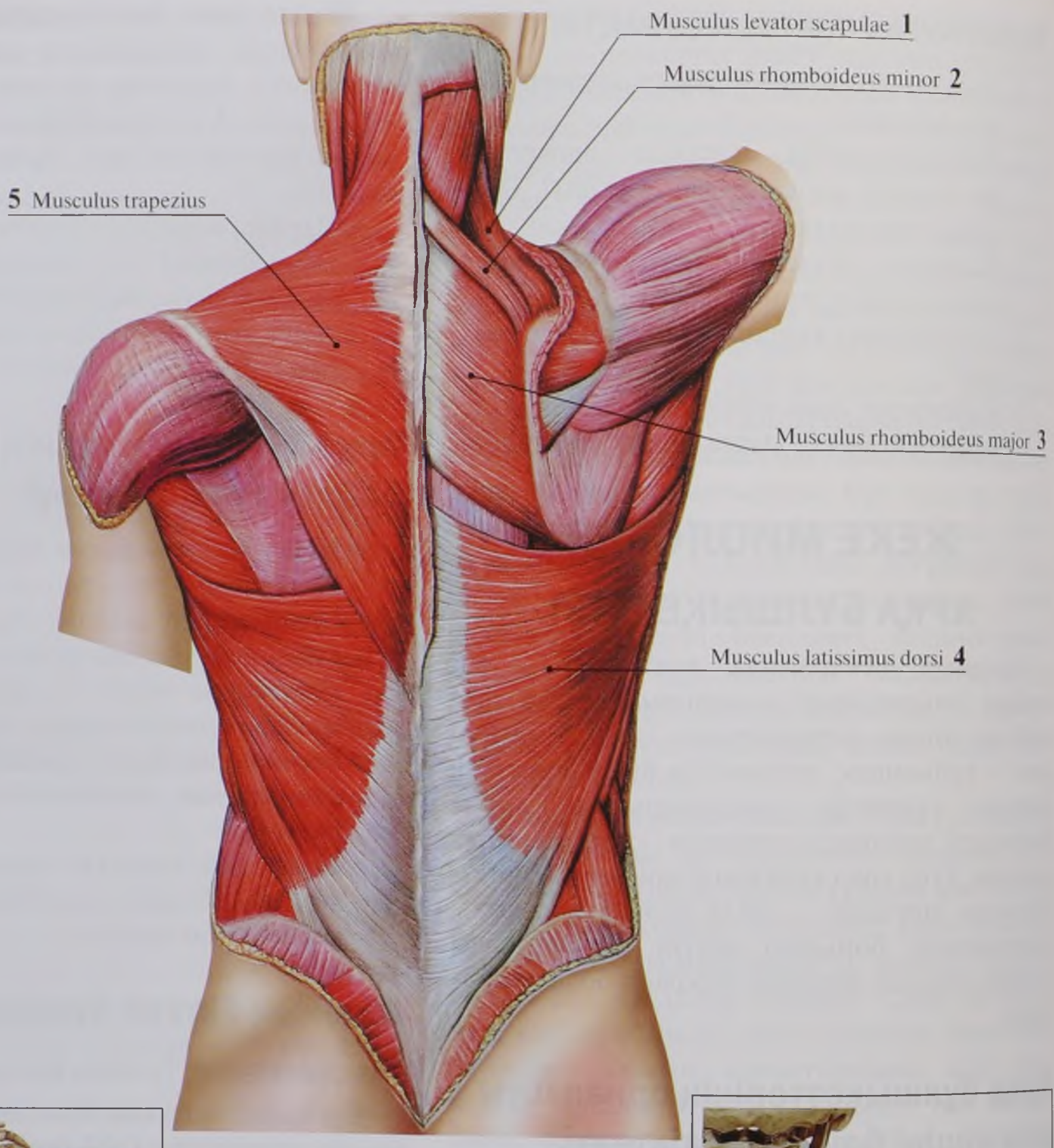
Musculus levator scapulae 1
Musculus rhomboideus minor 2
5 Musculus trapezius
Musculus rhomboideus major 3
Musculus latissimus dorsi 4

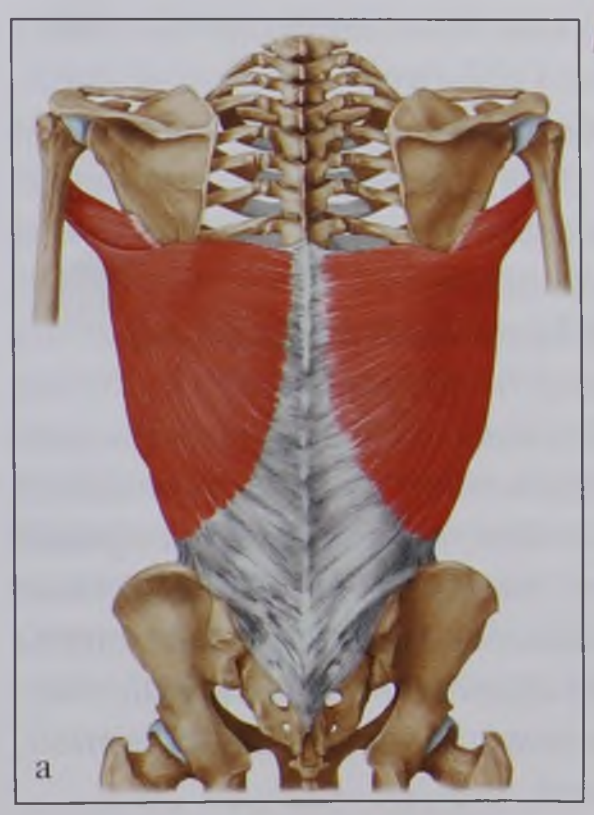
а


б

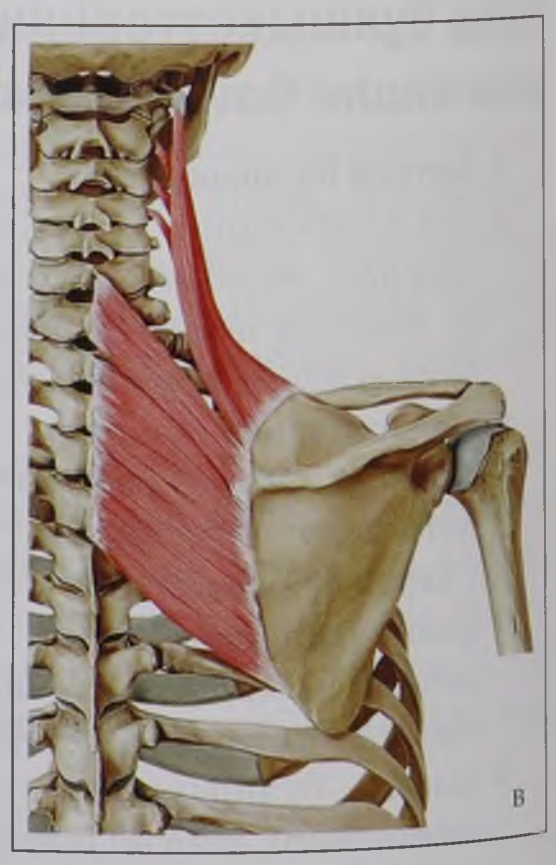
в

127-сурет. Арқаның беткей бұлшықеті. Қол сүйектеріне бекитін бұлшықеттер. Оң жағы — трапеция тәрізді бұлшықеттің аумағын кескен соң (а — арқаның аса жалпақ бұлшықеті; б — трапеция тәрізді бұлшықет; в — жауырынды көтеретін бұлшықет, ромб тәрізді кіші және үлкен бұлшықеттер)

№	Қазақ тіліндегі атауы	Орыс тіліндегі атауы	Ағылшын тіліндегі атауы
1	Жауырынды көтеретін бұлшықет	Мышца, поднимающая лопатку	Levator scapulae
2	Кіші ромб тәрізді бұлшықет	Малая ромбовидная мышца	Rhomboid minor
3	Үлкен ромб тәрізді бұлшықет	Большая ромбовидная мышца	Rhomboid major
4	Арқаның аса жалпақ бұлшықеті	Широчайшая мышца спины	Latissimus dorsi
5	Трапеция тәрізді бұлшықет	Трапециевидная мышца	Trapezius

Функциясы: бұлшықеттің жоғарғы бұдалары жауырынды көтереді, ортаңғылары оны омыртқаларға жақындатады, төменгілері түсіреді. Екі жақты жиырылған кезде бас пен мойынды шалқайтады.

Арқаның аса жалпақ бұлшықеті (*musculus latissimus dorsi*) ол арқаның төменгі бөлігінде орналасқан, сыртқы пішіні жалпақ, үшбұрыш тәрізді болып келген. Бұл бұлшықеттің жоғарғы бөлігін трапеция тәрізді бұлшықет жауып орналасса, қалған бөлігі ашық және беткей орналаскан. Бұлшықеттің талшықтары төменгі 4–5 кеуде омыртқаның және бүкіл бел омыртқаның қылқанды өсінділерінен, *crista sacralis mediana*, *labium externum cristae iliacae* тісшеленіп, төменгі 3–4 қабырғалардан басталып, жалпақ сінірімен *crista tuberculi minoris* бекиді.

Функциясы: қолды төмен қарай түсіріп, төмен түсірген қолды артқа тартып және ішке қарай бұрады. Қолды мықтап ұстаған жағдайда, терең дем алуға қатысады.

Ромб тәрізді үлкен және кіші бұлшықет (*musculus rhomboideus major et minor*) трапеция тәрізді бұлшықеттің астында орналаскан. Кеуде бұлшықеттері бітісіп, бір бұлшықетті құрайды. *Musculus rhomboideus minor* желке сызықтың төменгі бөлігінен, VII мойын омыртқаның және I кеуде омыртқаның қылқанды өсінділерінен, қылқан үсті жалғамадан басталып, оның бұдалары бір-біріне параллель төмен және латералды бағытталып, жауырынның медиалды жиегіне, оның қылқанынан жоғары бекиді. *Musculus rhomboideus major* жоғарғы төрт кеуде омыртқаның қылқанды өсіндісінен басталып, жауырынның медиалды жиегіне бекиді.

Функциясы: жауырынды омыртқа бағанасына қарай тартып, жоғары қарай көтереді.

Жауырынды көтеруші бұлшықет (*musculus levator scapulae*) *трапеция тәрізді және төсбұғана-емізік бұлшықеттің астында орналасқан.* Ол жоғарғы төрт мойын омыртқаның (ауыз омыртқадан басқа) көлденең өсінділеріндегі артқы төмпешіктен басталып, жауырынның жоғарғы бұрышына және медиалды жиегінің жоғарғы бөлігіне бекиді.

Функциясы: жауырынды көтеру мен қатар омыртқа бағанасына жақындатады. Жауырынды мықтап ұстаған жағдайда, омыртқаларды жиырылған жағына қарай тартады.

Қабырғаларға бекитін бұлшықеттер

Қабырғаларға бекитін бұлшықеттер арқаның беткей бұлшықеттерінің үшінші қабатын құрайды (128-сурет).

Арқаның артқы тісшеленген жоғарғы бұлшықеті (*musculus serratus posterior superior*) ромб тәрізді бұлшықеттің астында орналаскан. Бұлшықет төменгі екі мойын және жоғарғы екі кеуде омыртқалардың қылқанды өсіндісінен басталып, төмен және латералды бағытта өтіп, төрт тісімен II–V қабырғалар бұрышының латералды бұрышына бекиді.

Функциясы: қабырғаларды көтереді.

Арқаның артқы тісшеленген төменгі бұлшықеті (*musculus serratus posterior inferior*) *musculus latissimus dorsi* астында орналасқан. Бұлшықет талшықтары төменгі екі кеуде а мен жоғарғы екі бел омыртқалардың қылқанды өсіндісінен басталып, жоғары және латералды бағытта өтіп, төрт тісшесімен IX–XII қабырғаға бекиді.

Функциясы: қабырғаларды түсіреді.

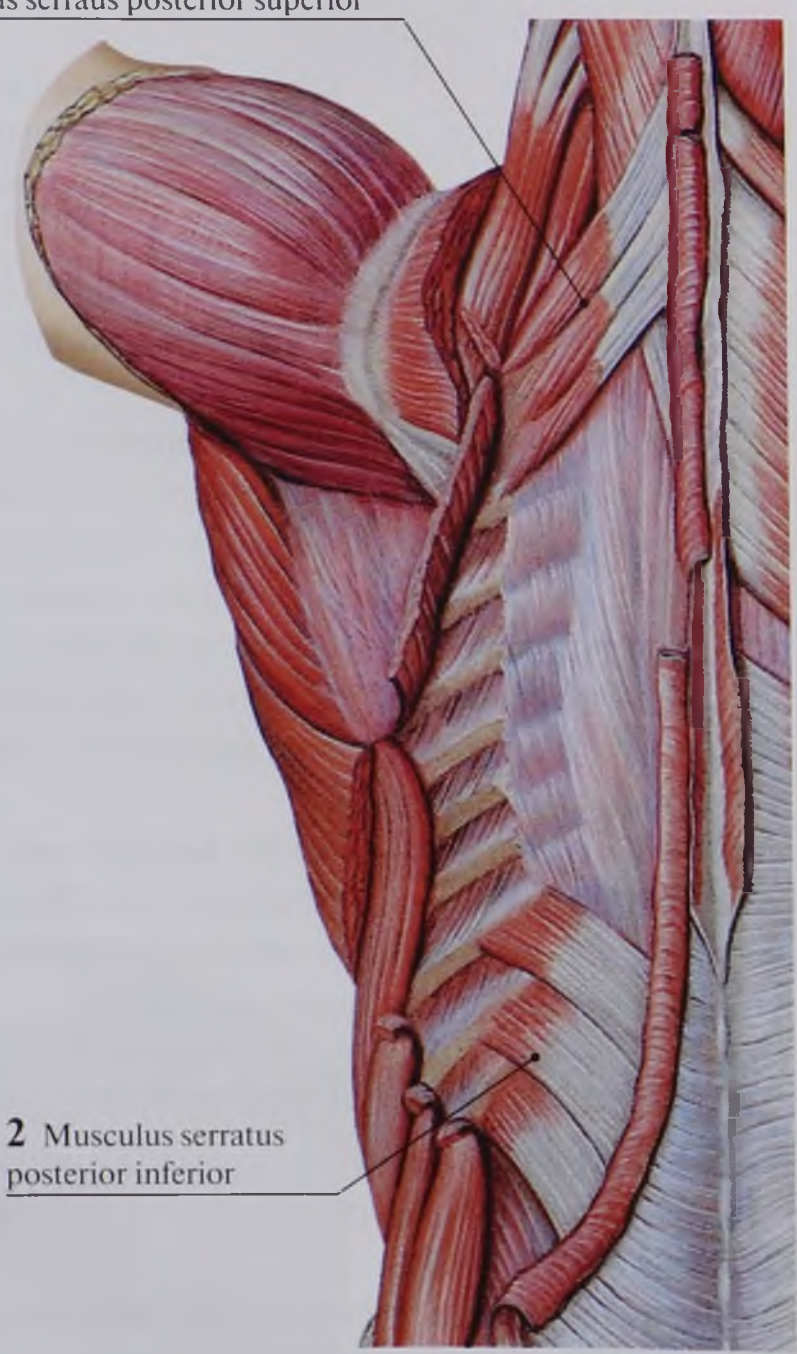

Арқаның терең бұлшықеттері

Ұзын бұлшықеттер

Бастың қайыс бұлшықеті және мойыннын қайыс бұлшықеті (*musculus splenius capitis et musculus splenus cervicis*) *musculus trapezius, musculus rhomboidei et musculus serratus posterior superior* бұлшықеттерінің астында орналасқан. Бұлшықет талшықтары III–VI мойын омыртқалары деңгейіндегі *ligamentum nuchae* және VII мойын омыртқаның және жоғарғы алты кеуде омыртқалардың қылқанды өсіндісінен басталып, латералды және жоғары бағытта жүріп, жоғарғы және төменгі бөліктерге бөлінеді. Төменгі бөлігі *musculus splenus cervicis* 2–3 мойын омыртқалардың көлденең өсінділеріндегі артқы төмпешіктеріне бекиді, ал жоғарғы бөлігі — *musculus splenius capitis processus mastoideus* пен *lineae nuchae superior* – дың латералды жағына бекиді.

Функциясы: бастың қайыс бұлшықеті біржақты жиырылғанда жиырылған жакка бастың бұрылуы екіжақты жиырылғанда бас артқа шалқаяды. Мойыннын қайыс бұлшықеті жиырылғанда омыртқа бағанының мойын бөлімі жиырылған жағына қарай бұрылады. Бұлшықеттің екіжақты жиырылуында омыртқа бағанының мойын бөлімі артқа бұрылады.

Омыртқа бағанын тік ұстаушы бұлшыкет (*musculus erector spinae*) сегізкөздің дорсалды бетінен, бел омыртқалардың қылқанды өсіндісінен, мықын сүйектің қырқасынан (*crista iliaca*) және кеуде-бел шандырлық қабыкшасынан басталып, біртіндеп үш топ бұлшықеттерге — мықын-қабырғалық, аса ұзын, қылқанды болып бөлінеді (129, 130-сурет). Олардың басталуы әр түрлі:

128-сурет. Арқаның беткей бұлшықеті. Қабырғаларға бекитін бұлшықеттер (қол сүйектеріне бекитін бұлшықеттер алынып тасталған)

№	Қазақ тіліндегі атауы	Орыс тіліндегі атауы	Ағылшын тіліндегі атауы
1	Арқаның төменгі артқы тісшеленген бұлшыкеті	Нижняя задняя зубчатая мышца	Serratus posterior inferior
2	Арқаның жоғарғы артқы тісшеленген бұлшыкеті	Верхняя задняя зубчатая мышца	Serratus posterior superior

✧ мықын-қабырғалық бұлшықет (*musculus iliocostalis*), латералды жатады және топографиялық орналасуына қарай үш бөлімге бел, кеуде және мойын бөліктеріне (*musculus iliocostalis lumborum, thoracis et cervicis*) бөлінеді. Ол қосымша жеке тісшелерімен барлық қабырғалардың артқы бөліктерінен басталып, сінірлі будаларымен IV–VI мойын омыртқалардың көлденең өсінділеріндегі артқы төмпешіктерге және қабырға бұрыштарына бекиді;

✧ аса ұзын бұлшықет (*musculus longissimus*) *musculus iliocostalis* және *musculus spinalis* арасында жатады. Оның кеуде, мойын және бас бөлімдері (*musculus longissimus thoracis, cervicis et capitis*) бар. Ол барлық кеуде омыртқалары мен төменгі үш мойын омыртқалардың көлденең өсінділерінен басталып, барлық кеуде омыртқалары мен жоғарғы үш мойын омыртқалардың көлденең өсінділеріне, II–XII қабырғаларға және самай сүйектің емізіктәрізді өсіндісіне бекиді;

✧ арка бұлшықеті (*musculus spinalis*) орталық жазықтыққа жақын жататын *musculus erector spinae-ның* ең нәзік бөлігі. Оның кеуде, мойын және бас бөлімдері (*musculus spinalis thoracis, cervicis et capitis*) бар. Кеуде бөлімі жоғарғы екі бел омыртқа мен төменгі екі кеуде омыртқалардың қылқанды өсінділерінен басталып, II–VIII кеуде омыртқалардың қылқанды өсінділеріне бекиді. Мойын бөлімі нашар дамыған. Бас бөлімі рудименттік будалармен көрсетіліп, бастың жартылайқылқанды бұлшықетімен бітіседі.

Функциясы: омыртқаны жазуды қамтамасыз етеді. *Musculus iliocostalis lumborum* қабырғаларды түсіреді. *Musculus longissimus capitis* екіжақты жиырылуында басты шалқайтады, ал біржақты жиырылуында басты бұрып, жиырылған жаққа айналдырады.

Көлденең-қылқанды бұлшықеті (*musculus tansversospinalis*) *musculus spinalis пен musculus longissimus*-тен ішкері және терең жатады. Оның құрамында жартылай қылқанды, тарамдалған және айналдырма бұлшықеттері (*musculus semispinalis, multifidi, rotatores*) бар.

Бұлшықеттер омыртқалардың көлденең өсінділерінен басталып, жоғары көтеріледі және қылқанды өсінділерге бекиді. Олар үш қабатта орналасқан:

✧ жартылай қылқанды бұлшықет (*musculus semispinalis*) беткей қабатта орналасқан, оның бел бөлімі жоқ, кеуде, мойын және бас бөлімдеріне (*musculus semispinalis thoracis, cervicis et capitis*) бөлінеді. Бұлшықет барлық кеуде, төменгі 6 мойын омыртқалардың көлденең өсінділерінен басталып, 4–6 омыртқаны асып барып бекиді, ал бас бөлімі шүйденің жоғарғы және төменгі желкелік сызықтары арасындағы алаңға бекиді;

✧ тарамдалған бұлшықет (*musculi multifidi*) *musculus semispinalis*-тің астында жатады. Ол сегізкөздің артқы бетінен, бел, кеуде және төменгі төрт мойын омыртқалардың көлденең және буындық өсінділерінен басталып, бел, кеуде және мойын бөлімдеріне (*musculi multifidi lumborum, thoracis et cervicis*) бөлінеді. Олардың будалары екі омыртқа асып барлық омыртқалардың (ауыз омыртқадан басқа) қылқанды өсінділеріне бекиді;

✧ айналдырма бұлшықеттері (*musculus rotatores lumborum, thoracis et cervicis*) тарамдалған бұлшықеттің астында жатады және *musculus tansversospinalis* ішіндегі терең орналасқан бұлшықет. Қысқа айналдырма бұлшықеттер жоғарыда орналасқан омыртқаның қылқанды өсінідісінің негізін төменде жатқан омыртқаның көлденең өсінідісімен қосады, ал ұзындары бір, кейде екі омыртқаны асып өтеді.

Функциясы: Көлденең-қылқанды бұлшықеттердің екі жақтық бөліктері бірдей жиырылса, омыртқа бағанын жазып, тік ұстау Функциясын атқарса, біржақты жиырылған кезде, омыртқа бағанын жиырылған жағына қарай айналдырады.

9 Musculus longissimus capitis
8 Musculus semispinalis capitis
7 Musculus trapezius (кесілген)
Musculus splenius capitis 1
Musculus levator scapulae (кесілген) 2
Musculus rhomboideus major (кесілген) 3
6 Musculus spinalis
5 Musculus longissimus
4 Musculus iliocostalis
Musculus iliocostalis 4
Musculus longissimus 5
Musculus spinalis 6

4 Musculus iliocostalis
5 Musculus longissimus

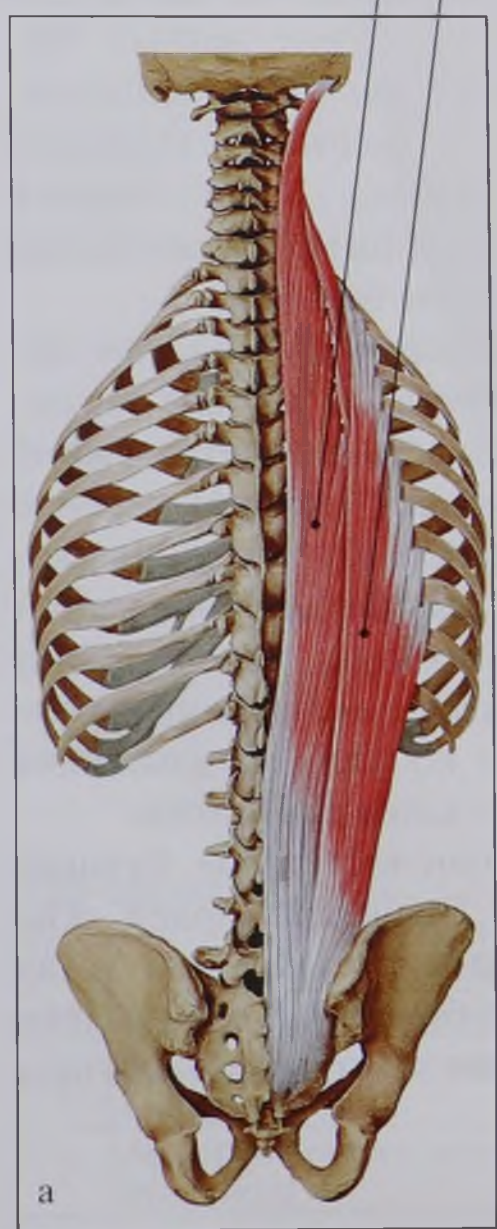

10 Musculi interspinales
Musculus spinalis 6

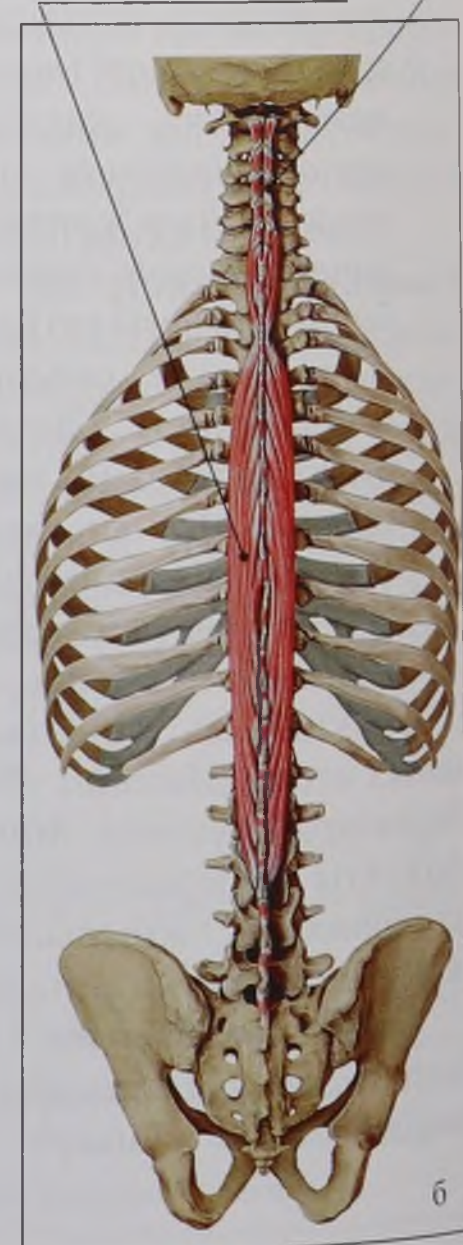

129-сурет. Арқаның терең бұлшықеті: омыртқа бағанын тік ұстаушы бұлшықет (а — мықын-қабырғалық және аса ұзын бұлшықеттер; б — қылқанды және қылқан аралық бұлшықеттер

№	Қазақ тіліндегі атауы	Орыс тіліндегі атауы	Ағылшын тіліндегі атауы
1	Бастын қайыс бұлшыкеті	Ременная мышца головы	Splenius capitis
2	Жауырынды көтеретін бұлшыкет	Мышца, поднимающая лопатку	Levator scapulae
3	Үлкен ромб тәрізді бұлшыкет	Большая ромбовидная мышца	Rhomboid major
4	Мыкын-кабырғалык бұлшыкет	Подвздошно-реберная мышца	Iliocostalis
5	Аса ұзын бұлшыкет	Длиннейшая мышца	Longissimus
6	Қылканды бұлшыкет	Остистая мышца	Spinalis
7	Трапеция тәрізді бұлшыкет	Трапециевидная мышца	Trapezius
8	Бастын жартылай кылканды бұлшыкеті	Полуостистая мышца головы	Semispinalis capitis
9	Бастын аса ұзын бұлшыкеті	Длиннейшая мышца головы	Longissimus capitis
10	Қылкан аралык бұлшыкет	Межостистые мышцы	Interspinales

Қысқа бұлшықеттер

Қысқа бұлшықеттерге қылқан аралық және көлденең аралық бұлшықеттер жатады.

Қылқан аралық бұлшықеттер (*musculi interspinales*) көршілес омыртқалардың қылқанды өсінділерінің аралығында орналаскан жінішке будалар.

Функциясы: омыртқа бағанын жазып, тік ұстау функциясын аткарады.

Көлденең аралық бұлшыкеті (*musculi intertransversalis*) көршілес омыртқалардың көлденең өсінділерінің ұштарын косатын жінішке будалар.

Функциясы: омыртқа бағанын жан-жакка бұрады.

Шүйде асты бұлшықеттері

Шүйде асты бұлшыкеттері (*musculi suboccipitales*) төрт топ бұлшыкеттерден — екі тік және екі қиғаш тұрады (131-сурет).

Бастың үлкен артқы тік бұлшыкеті (*musculu srectus capitis posterior major*) II мойын омыртканың қылқанды өсіндісінен басталып, жоғары және латералды көтеріледі, шүйде сүйектің төменгі желкелік сызығының латералды бөлігіне бекиді.

Бастың артқы тік кіші бұлшыкеті (*musculus rectus capitis posterior minor*) ауыз омыртканың артқы төмпешігінен басталып, шүйде сүйектің төменгі желкелік сызығынын медиалды бөлігіне бекиді.

Бастың қиғаш жоғарғы бұлшыкеті (*musculus obliquus capitis superior*) ауыз омыртканың көлденең өсіндісінен басталып, шүйде сүйекке *musculus rectus capitis posterior major*-дың бекіген жерінен жоғары бекиді.

Бастың қиғаш төменгі бұлшыкеті (*musculus obliquus capitis inferior*) II мойын омыртканың қылқанды өсіндісінен басталып, латералды жоғары бағытталып, ауыз омыртканың көлденең өсіндісіне бекиді.

Функциясы: *musculus rectus capitis posterior minor* және *musculus obliquus capitis superior* бұлшыкеттері атлант-шүйде буынына әсер етіп, бастың бұрылуын камтамасыз етеді. Екіжакты жиырылғанда басты арткы шалкайтады. Бастын киғаш төменгі бұлшыкеті орталык және латералды атлант-шүйделік буынға әсер етіп, басты өз жағына бұрады. Бастың үлкен артқы тік бұлшыкеті атлант-шүйде және атлант-білік буындарына әсер етеді. Бұл бұлшыкеттер екіжакты жиырылғанда басты артка бұрады. Біржакты жиырылуында бас өз жағына бұрылады.

Musculus levator costarum longus **1**

Musculus levator costarum brevis **2**

Musculi rotatores **3**

Musculi multifidi **4**

Ligamentum intertransversarium **5**

Costa [XII] **6**

Lamina profunda fasciae thoracolumbalis **7**

Musculus erector spinae **8**

Musculi intertransversarii **9**

a

10 Musculus semispinalis capitis

11 Musculi multifidi cervicis

12 Musculi rotatores breves

13 Musculus semispinalis thoracis

14 Musculi rotatores longi

15 Musculi multifidi thoracis

16 Musculi multifidi lumborum

б

130-сурет. Омыртқа бағанын тік ұстаушы бұлшықеттің терең бұлшықеті алынып тасталған (а). Көлденеңқылқанды бұлшықеттің құрылыс сызбасы (б)

№	Қазақ тіліндегі атауы	Орыс тіліндегі атауы	Ағылшын тіліндегі атауы
1	Қабырғаны көтеретін ұзын бұлшықет	Длинные мышцы, поднимающие ребра	Levatores costarum longi
2	Қабырғаны көтеретін қыска бұлшықет	Короткие мышцы, поднимающие ребра	Levatores costarum breves
3	Айналдырма бұлшықеттер	Мышцы-вращатели	Rotatores
4	Тарамдалған бұлшықеттер	Многораздельные мышцы	Multifidus
5	Көлденең аралық жалғама	Межпоперечные связки	Intertransverse ligaments
6	Қабырға [XII]	Ребра [XII]	Ribs [XII]
7	Кеуде-бел шандырының терең табақшасы	Глубокая пластинка пояснично-грудной фасции	Deep layer of thoracolumbal fascia
8	Омыртқа бағанын тік ұстаушы бұлшықет	Мышца, выпрямляющая позвоночник	Erector spinae
9	Көлденең аралық бұлшықет	Межпоперечные мышцы	Intertransversarii
10	Бастың жартылай қылқанды бұлшықеті	Полуостистая мышца головы	Semispinalis capitis
11	Мойынның тарамдалған бұлшықеттері	Многораздельные мышцы шеи	Multifidus cervicis
12	Қыска айналдырма бұлшықеттер	Длинные мышцы-вращатели	Rotatores breves
13	Кеуденің жартылай қылқанды бұлшықеті	Полуостистая мышца груди	Semispinalis thoracis
14	Ұзын айналдырма бұлшықеттер	Короткие мышцы-вращатели	Rotatores longi
15	Кеуденің тарамдалған бұлшықеттері	Многораздельные мышцы груди	Multifidus thoracis
16	Белдің тарамдалған бұлшықеттері	Многораздельные мышцы поясницы	Multifidus lumborum

Арқаның шандырлары

Арқаның беткей және терең шандырларын ажыратады.

Арқаның беткей шандыры (*fascia dorsi superficialis*) тері асты майлы клетчатканың астында орналасып, оны дәнекер тінді жүлгелермен ұяшықтарға бөледі.

Арқаның терең шандыры (*fascia dorsi profunda*) оны кеуде-бел шандыры (*fascia thoracolumbalis*) деп атайды. Ол арқаның бұлшықеттерін жауып, үш табақшадан — арткы, ортаңғы және алдыңғы тұрады:

- ✧ арткы (беткей) табақша арқаның беткей бұлшықеттерін жауып, онымен берік бітісіп кетеді;
- ✧ ортаңғы табақша *musculus erector spinae* арткы беті аймағында жақсы дамыған. Ол кеуде және бел омыртқаларының қылқанды өсінділерінен және *ligamentum supraspinale* талып, төменнен сегізкөздің орталық қыркасына, ал латералды қабырғалар бұрыштарына бекиді;
- ✧ алдыңғы (терең) табақша, белдің шаршы бұлшықетін жабады, сондықтан белдің шаршы бұлшықетінің шандыры

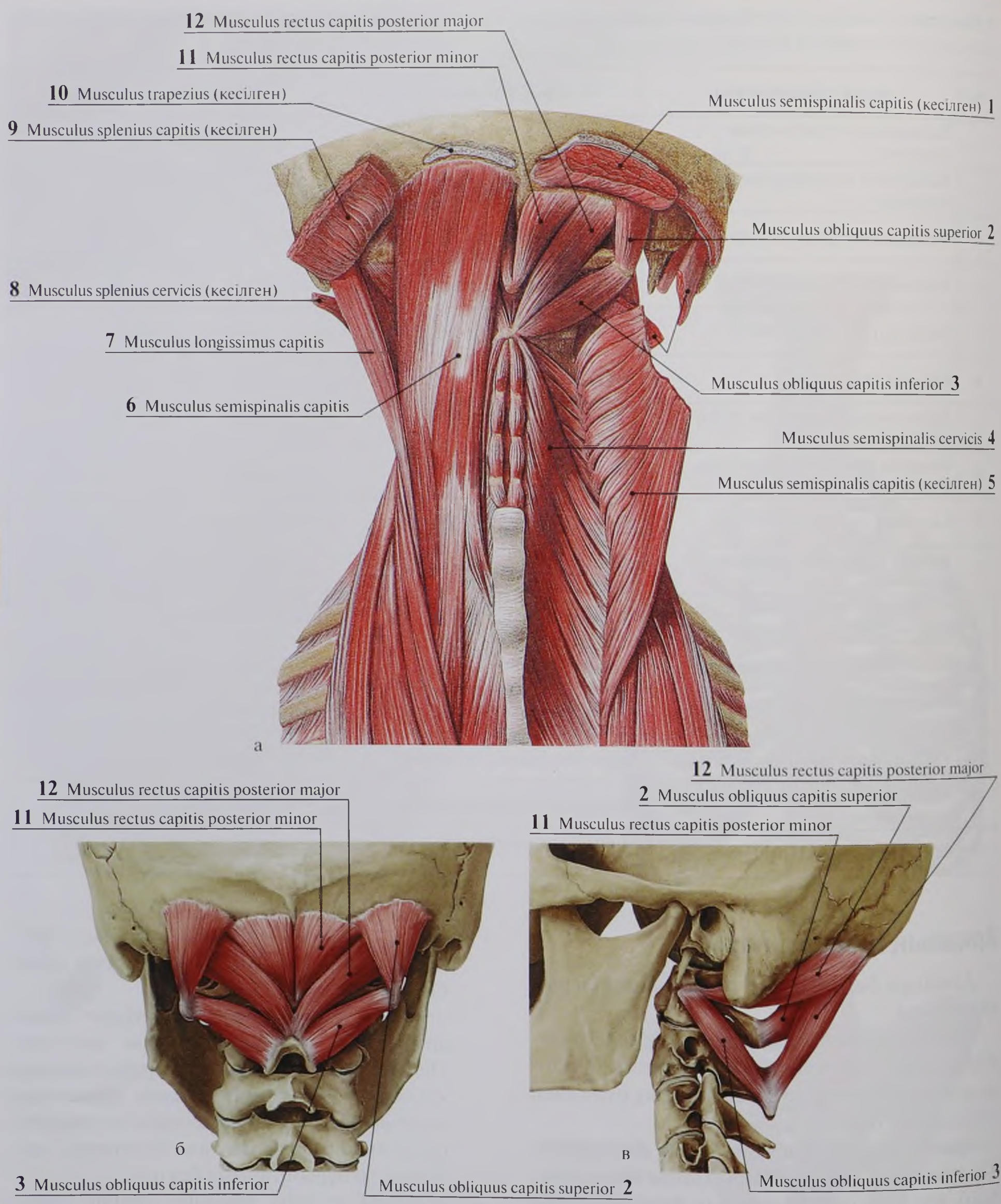
12 Musculus rectus capitis posterior major
11 Musculus rectus capitis posterior minor
10 Musculus trapezius (кесілген)
9 Musculus splenius capitis (кесілген)
Musculus semispinalis capitis (кесілген) 1
Musculus obliquus capitis superior 2
8 Musculus splenius cervicis (кесілген)
7 Musculus longissimus capitis
Musculus obliquus capitis inferior 3
6 Musculus semispinalis capitis
Musculus semispinalis cervicis 4
Musculus semispinalis capitis (кесілген) 5
а
12 Musculus rectus capitis posterior major
11 Musculus rectus capitis posterior minor
б
3 Musculus obliquus capitis inferior
Musculus obliquus capitis superior 2
12 Musculus rectus capitis posterior major
2 Musculus obliquus capitis superior
11 Musculus rectus capitis posterior minor
в
Musculus obliquus capitis inferior 3

131-сурет. Мойын артқы аймағының бұлшықеттері (а). Шүйде асты бұлшықеттері: б — артқы көрінісі; в — бүйір көрінісі

№	Қазақ тіліндегі атауы	Орыс тіліндегі атауы	Ағылшын тіліндегі атауы
1	Бастың жартылай қылқанды бұлшықеті	Полуостистая мышца головы	Semispinalis capitis
2	Бастың қиғаш жоғарғы бұлшықеті	Верхняя косая мышца головы	Obliquus capitis superior
3	Бастың қиғаш төменгі бұлшықеті	Нижняя косая мышца головы	Obliquus capitis inferior
4	Мойынның жартылай қылқанды бұлшықеті	Полуостистая мышца шеи	Semispinalis cervicis
5	Бастың жартылай қылқанды бұлшықеті	Полуостистая мышца головы	Semispinalis capitis
6	Бастың жартылай қылқанды бұлшықеті	Полуостистая мышца головы	Semispinalis capitis
7	Бастың аса ұзын бұлшықеті	Длиннейшая мышца головы	Longissimus capitis
8	Мойынның қайыс бұлшықеті	Ременная мышца шеи	Splenius cervicis
9	Бастың қайыс бұлшықеті	Ременная мышца головы	Splenius capitis
10	Трапеция тәрізді бұлшықет	Трапециевидная мышца	Trapezius
11	Бастың кіші артқы тік бұлшықеті	Малая задняя прямая мышца головы	Rectus capitis posterior minor
12	Бастың үлкен артқы тік бұлшықеті	Большая задняя прямая мышца головы	Rectus capitis posterior major

деп аталады. Ол медиалды жағынан бел омыртқалардың көлденең өсінділеріне, төменнен *crista iliaca* және *ligamentum iliolumbale*, жоғарыдан XII қабырғаға бекиді. Бел аймағында *musculus erector spinae* латералды жиегінде алдыңғы табақша мен ортаңғы табақша бірігіп, бұлшықеттің сүйек-фиброзды футлярын түзеді.

Арқаның топографиясы

Арқа аймағында *musculus erector spinae* үшін сүйек-фиброзды футляр бар, оны омыртқа бағанын тік ұстаушы бұлшықет қынабы (*vagina musculus erector spinae*) деп атайды. Оның қалыптасуына кеуде-бел шандырының алдыңғы және ортаңғы табақшалары қатысады. Оның алдыңғы қабырғасын белдің шаршы бұлшықетін *musculus erector spinae*-ден бөлетін алдыңғы (терең) табақша құрайды. Қынаптың артқы қабырғасын кеуде-бел шандырының ортаңғы табақшасы құрайды, ол өте қалың, себебі *musculus serratus posterior inferior et musculus latissimus dorsi* сінірлі будаларымен нығайтылған.

КЕУДЕ БҰЛШЫҚЕТТЕРІ

Кеуде (*pectus*) жоғарыдан төстің мойындырық тілігінен акромион-бұғаналық буынға және VII мойын омыртқаға дейін жүретін шартты сызықпен шектелген тұлғаның бөлігі. Ол төменнен төстің семсер тәрізді өсінідісінен басталып, қабырғалық доға бойымен жалғасады. Кеуденің латералды шекарасы артқы қолтық сызығы бойымен өтеді (132-сурет).

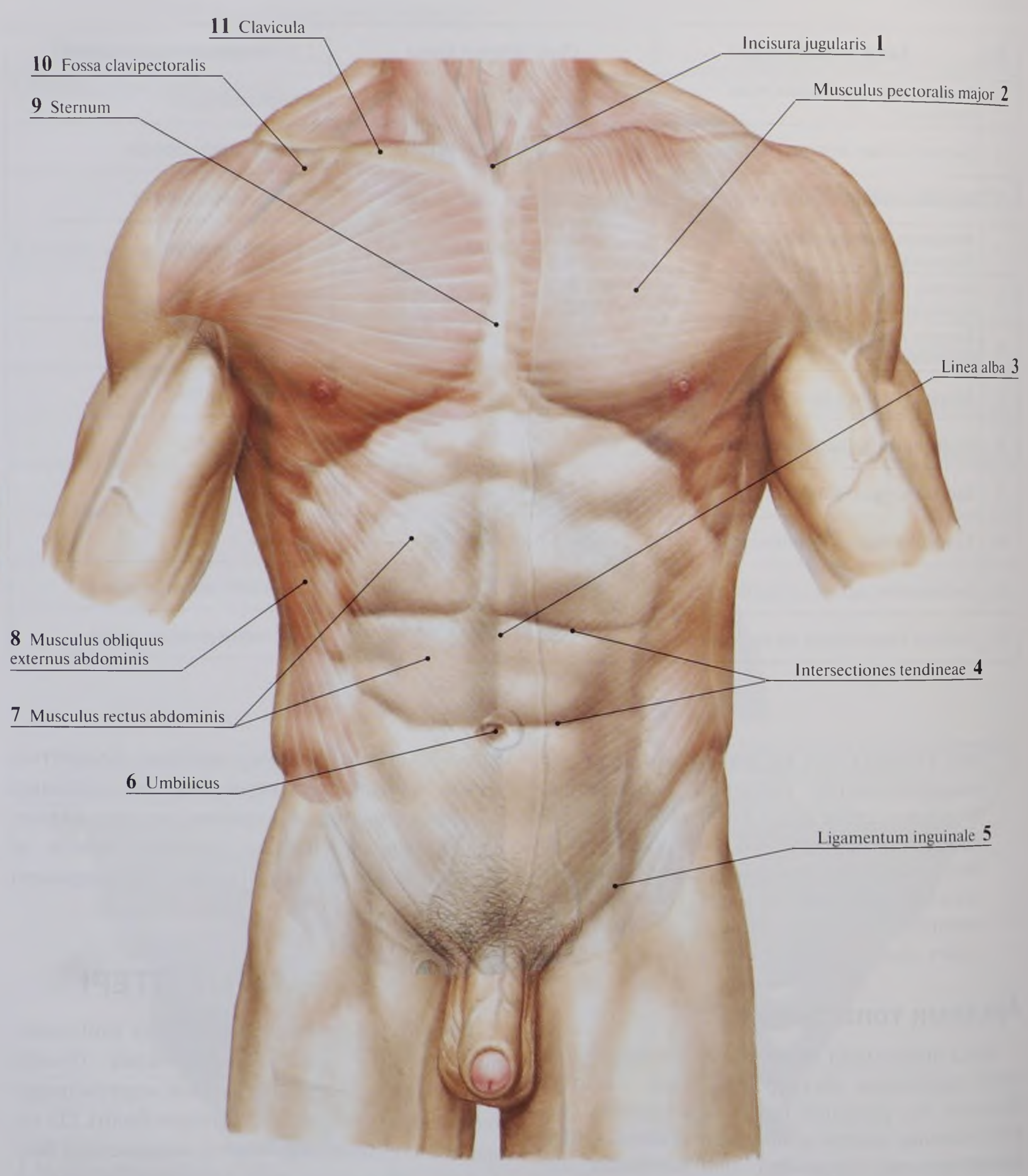
11 Clavicula
10 Fossa clavipectoralis
9 Sternum
Incisura jugularis 1
Musculus pectoralis major 2
Linea alba 3
8 Musculus obliquus externus abdominis
7 Musculus rectus abdominis
6 Umbilicus
Intersectiones tendineae 4
Ligamentum inguinale 5

132-сурет. Ерлер денесінің алдыңғы қабырғасының рельефі

№	Қазақ тіліндегі атауы	Орыс тіліндегі атауы	Ағылшын тіліндегі атауы
1	Мойындырықтық тілік	Яремная вырезка	Jugular notch
2	Кеуденің үлкен бұлшықеті	Большая грудная мышца	Pectoralis major
3	Ақ сызық	Белая линия	Linea alba
4	Сінірлі дәнекерлер	Сухожильная перемычка	Tendinous intersection
5	Шап жалғамасы	Паховая связка	Inguinal ligament
6	Кіндік	Пупок	Umbilical ring
7	Іштің тік бұлшықеті	Прямая мышца живота	Rectus abdominis
8	Іштің сырткы қиғаш бұлшықеті	Наружная косая мышца живота	External oblique
9	Төс	Грудина	Sternum
10	Бұғана-кеуде шұнқыры	Ключично-грудная ямка	Clavipectoral fossa
11	Бұғана	Ключица	Clavicle
3	Тісшеленген алдынғы бұлшықет	Передняя зубчатая мышца	Serratus anterior

Кеуде бұлшықеттерінің жіктелуі

- Қол сүйектеріне бекитін кеуде бұлшықеттері — *musculus pectoralis major, musculus pectoralis minor, musculus subclavius, musculus serratus anterior. Musculi pectorales major et minor* — трункопеталды, ал *musculi serratus anterior et subclavius* — трункофугалды бұлшықеттер.
- Кеуденің меншікті бұлшықеттері — *musculi intercostales externi, musculi intercostales interni, musculi subcostales, musculus transversus thoracis, musculi levatores costarum.* Олар дамуы бойынша аутохтонды.

Қол сүйектеріне бекитін кеуде бұлшықеттері

Кеуденің үлкен бұлшықеті (*musculus pectoralis major*) үш бөліктен тұрады. Бұғаналық бөлігі (*pars clavicularis*) бұғананың медиалды шетінен; төс-қабырғалық бөлігі (*pars sternocostalis*) төстен және II–V қабырғалар шеміршектерінен; құрсақтық бөлігі (*pars abdominalis*) іштің тік бұлшықеті қынабының қабырғасынан басталады. Бұлшықет жалпы сінірімен токпан жіліктің үлкен төмпешігінің қыркасына бекиді.

Функциясы: көтерілген қолды түсіреді, оны алға тартып, токпан жілікті ішке айналдырады. Қолды тіреп ұстаған жағдайда, қабырғаларды көтеріп, дем алуға ықпал етеді.

Кеуденің кіші бұлшықеті (*musculus pectoralis minor*) III–V қабырғалардан басталып, жауырынның құстұмсық өсіндісіне бекиді (133-сурет).

Функциясы: жауырынды медиалды және төмен тартады, жауырынды бекем ұстаған жағдайда қабырғаларды көтереді.

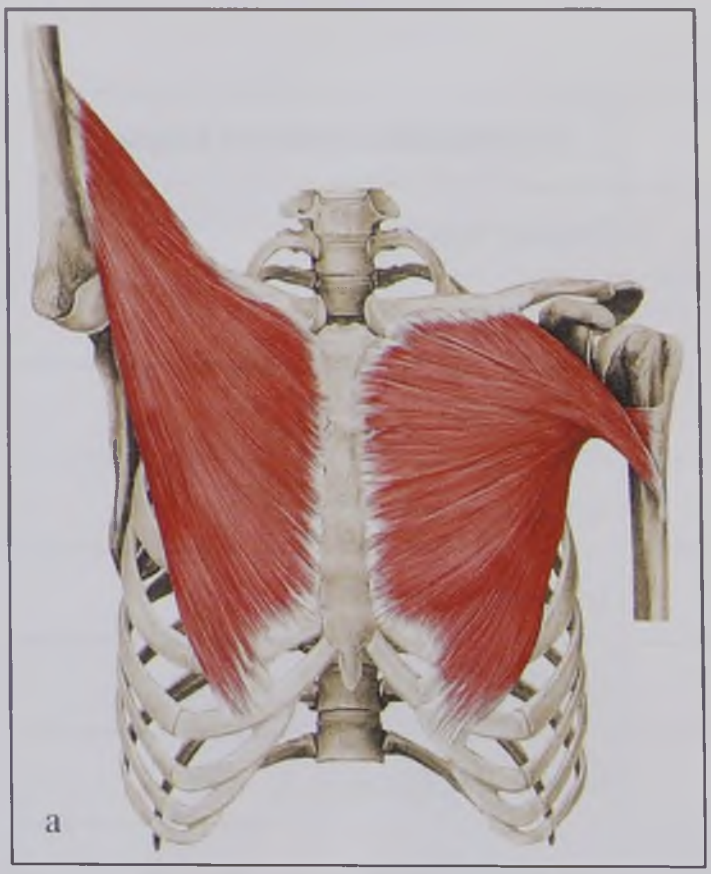

I — *trigonum clavipectorale* **1**
II — *trigonum pectorale* **2**
III — *trigonum subpectorale* **3**

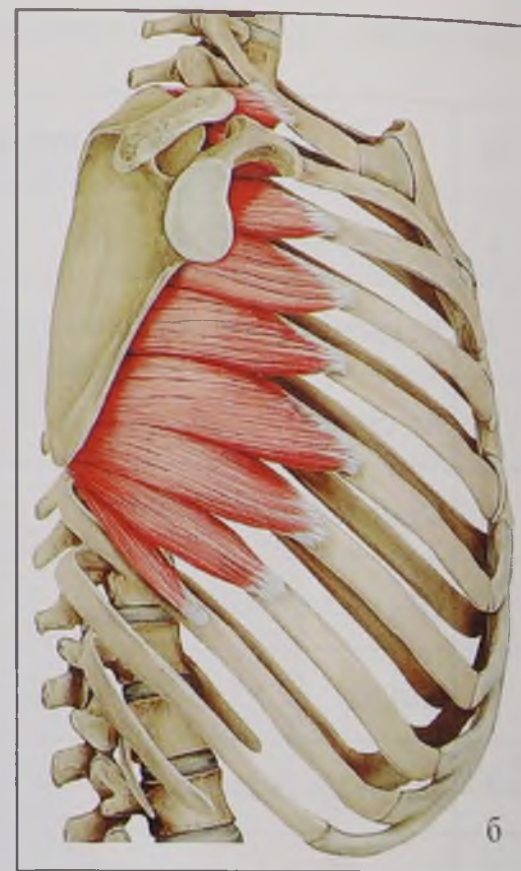

17 Clavicula
16 Processus coracoideus scapulae
15 Acromion
14 Musculus deltoideus
13 Vena cephalica
Arteria thoracoacromialis **4**
Vena axillaris **5**
Fascia clavipectoralis **6**
Musculus pectoralis major (кесілген) **7**
I
Costa **8**
II
Musculus pectoralis minor **9**
III
Fascia thoracica **10**
Musculus pectoralis major (кесілген) et fascia pectoralis **11**
12 Musculus latissimus dorsi

133-сурет. Кеуде бұлшықеттері. Терең бұлшықыет қабаты — кеуденің кіші бұлшықеті және бұғана-кеуде шандыры (а — кеуденің үлкен бұлшықеті; б — тісшеленген алдыңғы бұлшықет)

№	Қазақ тіліндегі атауы	Орыс тіліндегі атауы	Ағылшын тіліндегі атауы
1	Бұғана-кеуде үшбұрышы	Ключично-грудной треугольник	Clavipectoral triangle
2	Кеуде үшбұрышы	Грудной треугольник	Pectoral triangle
3	Кеуде асты үшбұрышы	Подгрудной треугольник	Subpectoral triangle
4	Кеуде-акромион артериясы	Грудоакромиальная артерия	Thoraco-acromial artery
5	Қолтық көктамыры	Подмышечная вена	Axillary vein
6	Бұғана-кеуде шандыры	Ключично-грудная фасция	Clavipectoral fascia
7	Кеуденің үлкен бұлшықеті	Большая грудная мышца	Pectoralis major
8	Қабырға	Ребро	Rib
9	Кеуденің кіші бұлшықеті	Малая грудная мышца	Pectoralis minor
10	Кеуде шандыры	Собственная грудная фасция	Thoracic fascia
11	Кеуденің үлкен бұлшықеті және кеуде шандыры	Большая грудная мышца, грудная фасция	Pectoralis major, pectoral fascia
12	Арканың аса жалпақ бұлшықеті	Широчайшая мышца спины	Latissimus dorsi
13	Қолдың тері асты латералді көктамыры	Латеральная подкожная вена руки	Cephalic vein
14	Дельта тәрізді бұлшықет	Дельтовидная мышца	Deltoid
15	Акромион	Акромион	Acromion
16	Жауырынның құстұмсық өсіндісі	Клювовидный отросток лопатки	Coracoid process of scapula
17	Бұғана	Ключица	Clavicle

Бұғана асты бұлшықеті (*musculus subclavius*) 1-қабырғаның шеміршегінен басталып extremitas *acromialis claviculae* бекиді.

Функциясы: бұғананы төмен тартады. Бұғананы бекемдеп ұстаған жағдайда 1-қабырғаны көтереді.

Тісшеленген алдыңғы бұлшықет (*musculus serratus anterior*) тістерімен жоғарғы 8–9 қабырғадан басталып, жауырынның медиалды жиегіне және оның төменгі бұрышына бекиді.

Функциясы: жиырылған кезде жауырынды сыртқа және алға қарай тартып, колды горизонталды жазықтықтан жоғары қарай тартады. Жауырынды қозғалтпай ұстаған жағдайда қабырғаларды көтеріп, дем алу функциясын атқарады.

Кеуденің меншікті бұлшықеттері

Қабырға аралық сыртқы бұлшықеттер (*musculi intercostales externi*) омыртқа бағанынан қабырғалар шеміршегіне дейін қабырғаралық кеністіктерде орналасқан. Олар жоғарыда орналасқан қабырғалардың төменгі жиегінен басталып, төменгі қабырғаның жоғарғы жиегіне барып бекиді.

Қабырғаларды көтеруші бұлшықеттер (*musculus levatores costarum*) *musculus erector spinae* астында орналасқан. Олар жоғарғы VII мойын және I–XI кеуде омыртқалардың көлденең өсінділерінен басталып, төмен және латералды бағыт желпуіш тәрізді шашырап, жақын қабырғалардың бұрыштарына қарай немесе бір қабырғаны аттап бекиді.

Бұлшықеттердің талшықтары ұзын және қыска бұлшықеттерге бөлінеді. Қабырғаларды көтеруші ұзын бұлшықет, *longi* бір қабырғаны аттап барып қабырғалардың бұрышына барып бекісе, қабырғаларды көтеруші қыска бұлшықеттер, *musculus levatores costarum breves* қысқалау келіп, көршілес қабырғалардың бұрышына барып бекиді.

Функциясы: *musculi intercostales externi et musculus levatores costarum* қабырғалар буындарына әсер етіп, оларды көтереді және көкетпен бірге кеуде қуысын кенейтіп, тыныс алуға қатысады.

Қабырға аралық ішкі бұлшықеттер (*musculi intercostales interni*) Ол төстен қабырғалар бұрыштарына дейін қабырға аралық кеністіктерде орналасқан. Олар барлық қабырғалардың жоғарғы жиегінен (біріншіден басқалары) басталып, жоғары және алға қиғаш өтіп, жоғарғы қабырғалардың төменгі жиегіне қабырға астылық жүлгеден ішкері бекиді.

Функциясы: қабырғаларды түсіреді және тыныс алуға қатысады.

Қабырға асты бұлшықеттер (*musculi subcostales*) тұрақсыз, артынан қабырға аралық ішкі бұлшықеттерді толтырып, олардың жолын қайталайды. Олар кеуде қуысының төменгі бөлімінде ғана кездеседі. Олар көршілес қабырғаларды қоспай, бір немесе екі қабырғаны қосады.

Функциясы: қабырғаларды түсіреді.

Кеуденің көлденең бұлшықеті (*musculus transversus thoracis*) төстің семсер тәрізді өсіндісінен және төменгі бөлігінен басталып, II–VI қабырғаларға бекиді.

Функциясы: қабырғаларды түсіреді.

Кеуде шандырлары

Кеуде аймағында үш шандыр бар: беткей, меншікті және кеудеішілік.

Кеуденің беткей шандыры (*fascia pectoralis superficialis*) сүт безіне футляр түзетін және оны үлестерге бөлетін жіңішке табақша. Шандыр будалары сүт безін бекемдейтін жалғамалар түзеді.

Кеуденің меншікті шандыры (*fascia pectoralis propria*) үш табақшадан тұрады (134-сурет):

- кеуде шандыры (*fascia pectoralis*) кеуденің үлкен бұлшықетін жан-жағынан қоршап, оны будаларға бөледі;
- бұғана-кеуделік шандыр (*fascia claviopectoralis*), ол *musculus subclavius*-ке сүйек-фиброзды және *musculus pectoralis minor*-ға фиброзды футляр түзіп, кеуденің үлкен бұлшықетінің төменгі жиегінде кеуде және бұғана-кеуделік шандырлар қосады;
- кеуденің меншікті шандыры (*fascia thoracica*) қабырғалардың, төстің және ка-

бырға аралық бұлшықеттердің сыртқы бетін жабады (135-сурет).

Кеуде ішілік шандыр (*fascia endothoracica*) кеуде қуысының ішкі бетін көмкеріп, *musculi intercostales interni*, *subcostales*, *transversus thoracis* және қабырғаларды жабады.

Кеуде топографиясы

Кеуде аумағында үш үшбұрышты ажыратады. **Бұғана-кеуде үшбұрышы** (*trigonum clavipectorale*) бұғана мен *musculus pectoralis minor*-дың жоғарғы жиегі арасында орналасады. **Кеуде үшбұрышы** (*trigonum pectorale*) *musculus pectoralis minor*-дың проекциясына сәйкес. **Кеуде асты үшбұрыш** (*trigonum subpectorale*) *musculus pectoralis major et minor* төменгі жиектерімен шектелген.

Емшек арты кеңістік (*spatium retromammarium*) сүт безінің артында, кеуденің беткей шандыры мен кеуде шандырының арасында орналасқан.

Кеуде асты беткей кеңістік (*spatium subpectorale superficiale*) кеуде және кеуде-бұғаналық шандырлардың табақшаларының арасында орналасып, кеуденің үлкен бұлшықетінің арткы бетін және кеуденің кіші бұлшықетінің алдыңғы бетін жабады.

Кеуде асты терең кеңістік (*spatium subpectorale profundum*) кеуденің кіші бұлшықетін жабатын кеуде-бұғаналық шандырмен және кеуде шандырымен шектелген.

Көрсетілген кеңістіктер дәнекер тінмен және майлы клетчаткамен толтырылған.

КӨКЕТ

Көкет (*diaphragma*) немесе кеуде-құрсақ аралығы — кеуде қуысын құрсақ қуысынан бөлетін күмбез тәрізді жіңішке сінірлі-бұлшықетті табақша (136, 137-сурет). Көкет бұлшықет-сінірлі талшықтарымен кеуде қуысының төменгі апертурасын шектейтін сүйектік құрылымдардан басталып, жоғары көтеріледі және сінірге өтіп, сінірлік орта (*centrum tendineum*) деп аталады. Оның оң жақ бөлігінде төменгі қуыс тамыр тесігі (*foramen venae cavae*) бар.

Көкеттің бұлшықетті бөлігінде талшықтарының басталу орнына байланысты үш бөлігін: белдік, қабырғалық және кеуделік бар.

Белдік бөлігі (*pars lumbalis*) оң және сол жақ аяқшалардан (*crus dextrum et sinistrum*) тұратын ең үлкен бөлігі. Оң және сол жақ аяқшалары XII кеуде және I бел омыртқалары деңгейінде қосылып, қолқа мен кеуде түтігі өтетін қолқа тесігін (*hiatus aorticus*) шектейді. Кейін аяқтары қайта қосылып, қайтадан ажырап, өңеш пен кезбе жүйке өтетін өңештік тесікті (*hiatus oesophageus*) түзеді. Аяқшалардың бұлшықет талшықтарының арасының оң жағынан үлкен ағзалық жүйке және сынар тамыр, ал сол жағынан аталған жүйке пен жартылай сынар тамыр өтеді. Көкеттің аралық аяғы арқылы кіші ағзалық жүйке өтеді.

Қабырғалық бөлігі (*pars costalis*) төменгі 6 қабырғалардың ішкі бетінен басталып, жоғары және ішкері вертикалды жүріп, доға түрінде сінірлік орталықта аяқталады.

Төстік бөлігі (*pars sternalis*) көкеттің кіші бөлігі, төстің семсер тәрізді өсіндісінен басталып, жоғары көтеріледі және сінірлік орталықта аяқталады.

Көкет кеуде қуысы жағынан кеуде ішілік шандырмен, құрсақ қуысы жағынан құрсақ ішілік шандырмен көмкерілген. Шандырға сірлі қабықтар жанасады. Кеуде қуысы жағынан — көкеттік плевра, көкеттің ортаңғы бөлігіне — перикард, құрсақ қуысы жағынан — ішастардың париеталді табақшасы жанасады.

Төстік және қабырғалық бөліктердің арасында үшбұрыш пішінді жұп кеңістік төс-қабырғалық үшбұрыш (*trigonum sternocostalis*) бар. Қабырғалық пен белдік бөліктердің іргелес жиектері жұп бел-қабырғалық үшбұрышты (*trigonum lumbocostalis*) шектейді. Аталған кеңістіктерде кеуде және құрсақ қуыстары тек шандырмен және сірлі қабықтармен бөлінген. Өңештік тесік пен көрсетілген үшбұрыштар «әлсіз жерлерге» жатады, олар арқылы көкеттік кірнелер пайда болуы мүмкін.

Функциясы: көкет — тыныс алу бұлшықеті. Ол жиырылғанда күмбезі 1–3 см түсіп, жал-

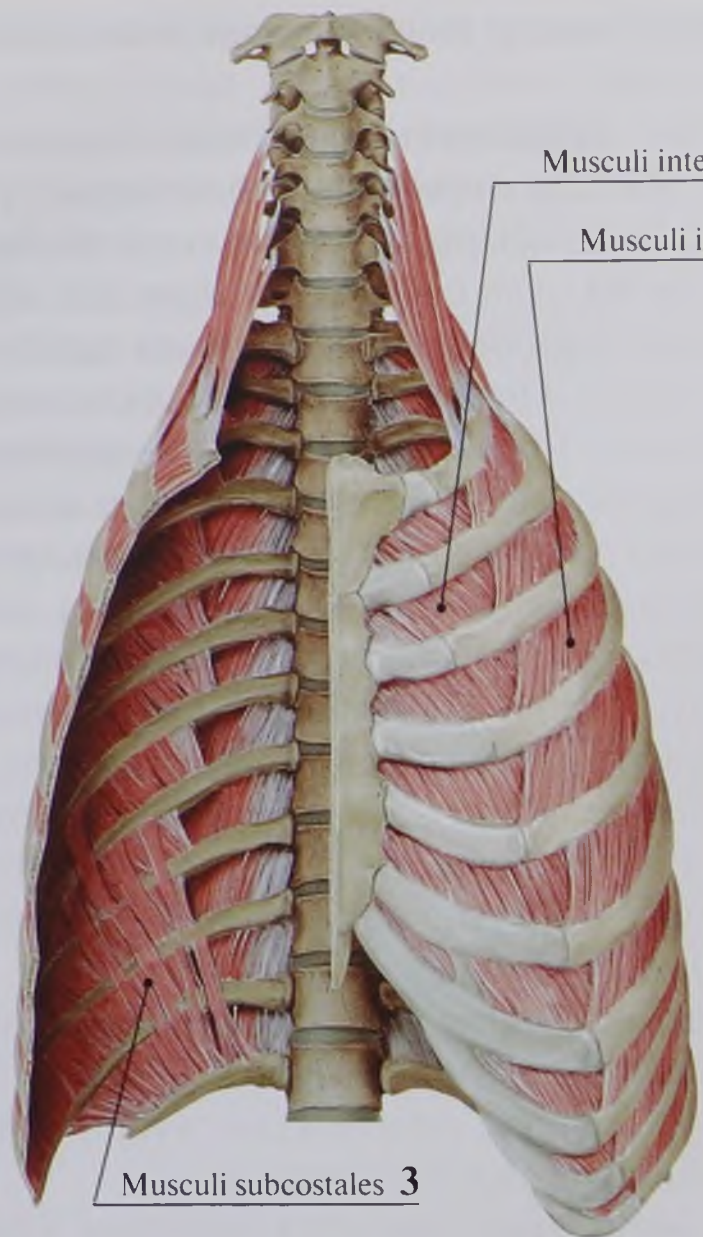
Musculi intercostales interni 1
Musculi intercostales externi 2
Musculi subcostales 3

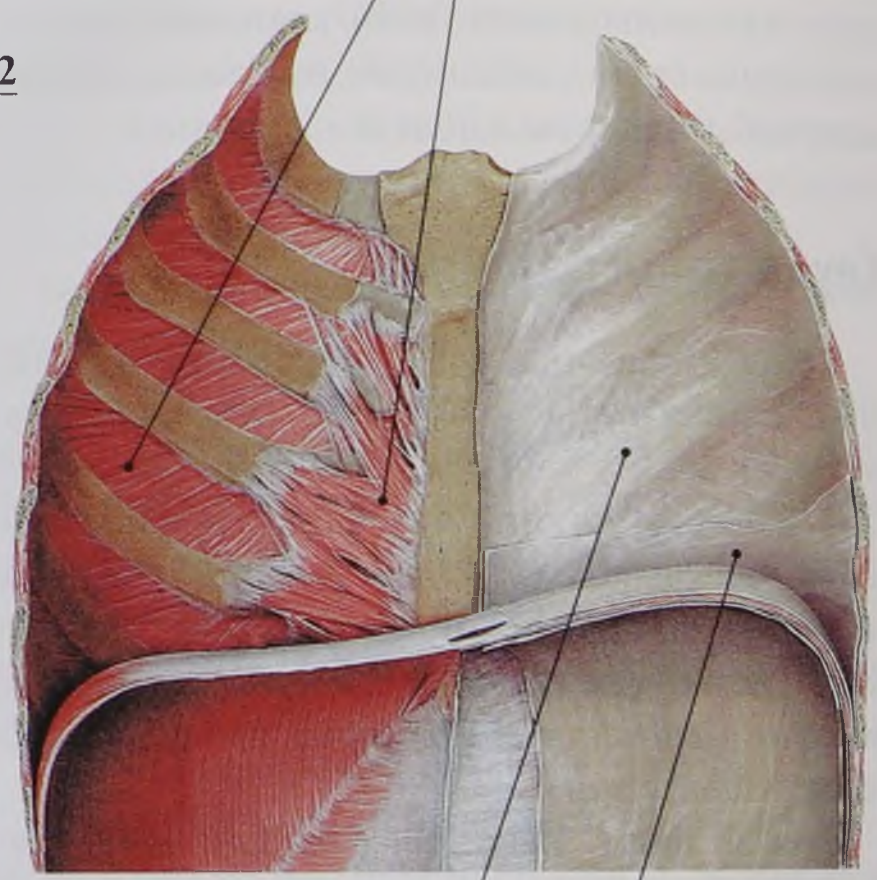
Musculi intercostales interni 1
Musculus transversus thoracis 4
6 Fascia endothoracica
5 Pleura parietalis

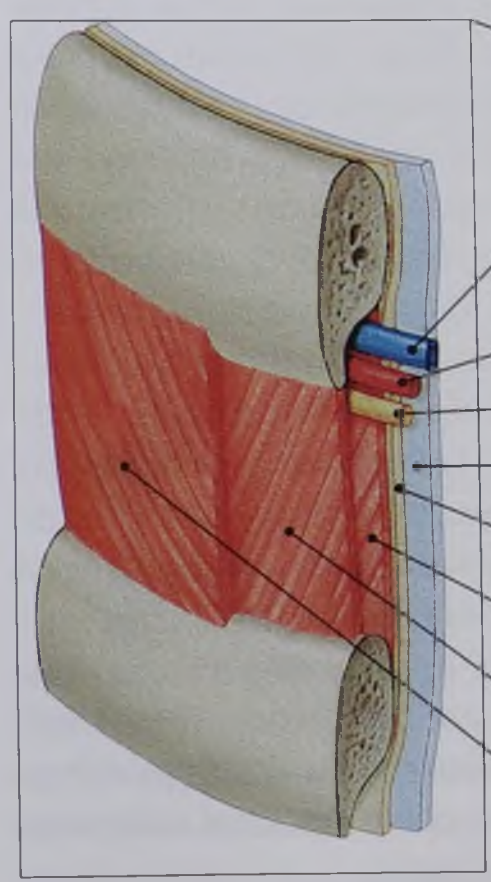
Vena intercostalis 5
Arteria intercostalis 6
Nervus intercostalis 7
Pleura parietalis 8
Fascia endothoracica 9
Musculus intercostalis intimus 10
Musculus intercostalis internus 11
Musculus intercostalis externus 12


1 Musculi intercostales interni
2 Musculi intercostales externi
3 Membrana intercostalis interna
4 Membrana intercostalis externa

134-сурет. Кеуденің меншікті бұлшықеттері

№	Қазақ тіліндегі атауы	Орыс тіліндегі атауы	Ағылшын тіліндегі атауы
1	Қабырға аралық ішкі бұлшықеттер	Внутренние межреберные мышцы	Internal intercostal muscle
2	Қабырға аралық сыртқы бұлшықеттер	Наружные межреберные мышцы	External intercostal muscle
3	Қабырға асты бұлшықеті	Подреберные мышцы	Subcostales
4	Кеуденің көлденең бұлшықеті	Поперечная мышца груди	Transversus thoracis
5	Париеталды плевра	Париетальная плевра	Parietal pleura
6	Кеуде ішілік шандыр	Внутригрудная фасция	Endothoracic fascia

135-сурет. Қабырға аралық бұлшықеттер және қабырғалық кеңістік топографиясы

№	Қазақ тіліндегі атауы	Орыс тіліндегі атауы	Ағылшын тіліндегі атауы
1	Қабырға аралық ішкі бұлшықеттер	Внутренние межреберные мышцы	Internal intercostal muscle
2	Қабырға аралық сыртқы бұлшықеттер	Наружные межреберные мышцы	External intercostal muscle
3	Қабырға аралық ішкі бұлшықеттер	Внутренние межреберные мышцы	Internal intercostal muscle
4	Қабырға аралық сыртқы бұлшықеттер	Наружные межреберные мышцы	External intercostal muscle
5	Қабырға аралық көктамыр	Межреберная вена	Intercostal vein
6	Қабырға аралық артерия	Межреберная артерия	Intercostal artery
7	Қабырға аралық жүйке	Межреберные нервы	Intercostal nerves
8	Париеталды плевра	Париетальная плевра	Parietal pleura
9	Кеуде ішілік шандыр	Внутригрудная фасция	Endothoracic fascia
10	Қабырға аралық ең ішкі бұлшықеттер	Самые внутренние межреберные мышцы	Innermost intercostal muscle
11	Қабырға аралық ішкі бұлшықеттер	Внутренние межреберные мышцы	Internal intercostal muscle
12	Қабырға аралық сыртқы бұлшықеттер	Наружные межреберные мышцы	External intercostal muscle

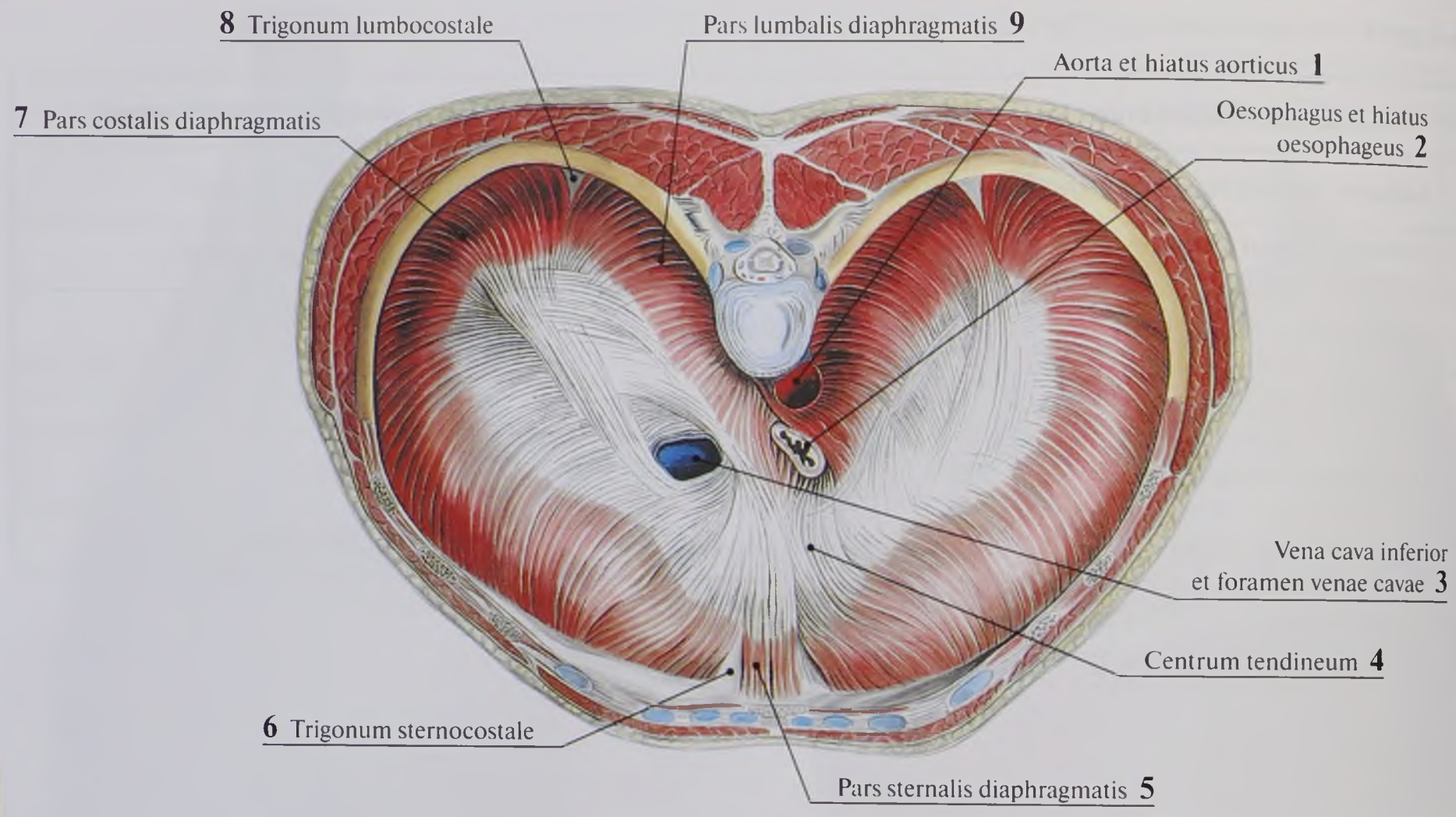
8 Trigonum lumbocostale
Pars lumbalis diaphragmatis 9
Aorta et hiatus aorticus 1
7 Pars costalis diaphragmatis
Oesophagus et hiatus oesophageus 2
Vena cava inferior et foramen venae cavae 3
Centrum tendineum 4
6 Trigonum sternocostale
Pars sternalis diaphragmatis 5

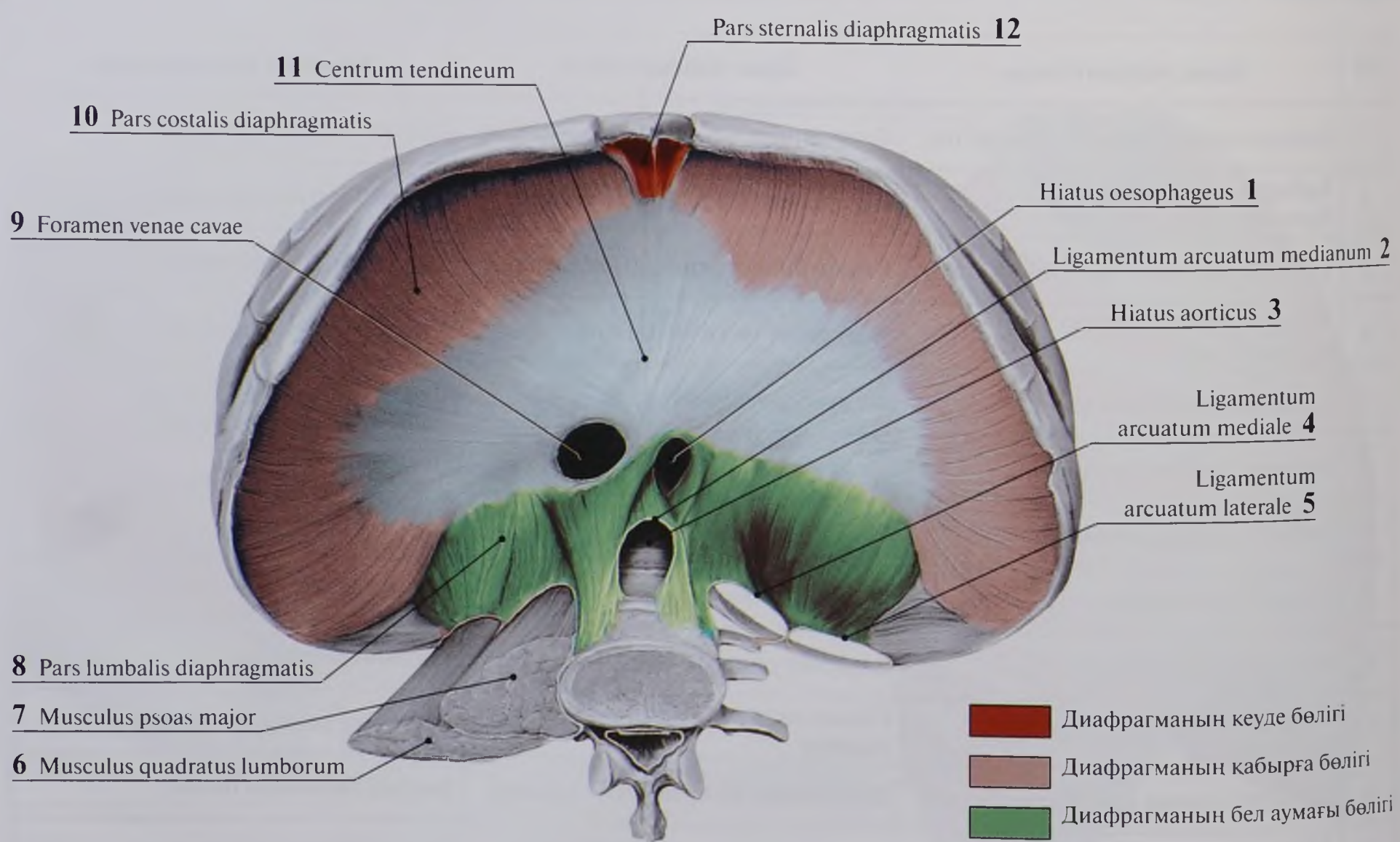
Pars sternalis diaphragmatis 12
11 Centrum tendineum
10 Pars costalis diaphragmatis
Hiatus oesophageus 1
9 Foramen venae cavae
Ligamentum arcuatum medianum 2
Hiatus aorticus 3
Ligamentum arcuatum mediale 4
Ligamentum arcuatum laterale 5
8 Pars lumbalis diaphragmatis
7 Musculus psoas major
6 Musculus quadratus lumborum
Диафрагманын кеуде бөлігі
Диафрагманын қабырға бөлігі
Диафрагманын бел аумағы бөлігі

136-сурет. Көкет. Жоғарғы көрініс

№	Қазақ тіліндегі атауы	Орыс тіліндегі атауы	Ағылшын тіліндегі атауы
1	Қолқа және қолқа тесігі	Аорта, аортальное отверстие	Aorta, aortic hiatus
2	Өнеш және өнеш тесігі	Пищевод, пищеводное отверстие	Oesophagus, oesophageal hiatus
3	Төменгі қуыс көктамыр және қуыс көктамыр тесігі	Нижняя полая вена, отверстие нижней полой вены	Inferior vena cava, caval opening
4	Орталық сінір	Сухожильный центр	Central tendon
5	Көкеттің төстік бөлігі	Грудинная часть диафрагмы	Sternal part
6	Төс-қабырғалық үшбұрыш	Грудино-реберный треугольник	Sternocostal triangle
7	Көкеттің қабырғалық бөлігі	Реберная часть диафрагмы	Costal part
8	Бел-қабырғалық үшбұрыш	Пояснично-реберный треугольник	Lumbocostal triangle
9	Көкеттің белдік бөлігі	Поясничная часть диафрагмы	Lumbar part

137-сурет. Көкет. Төменгі көрінісі

№	Қазақ тіліндегі атауы	Орыс тіліндегі атауы	Ағылшын тіліндегі атауы
1	Өнеш тесігі	Пищеводное отверстие	Oesophageal hiatus
2	Ортанғы доғалық жалғама	Срединная дугообразная связка	Median arcuate ligament
3	Қолқа тесігі	Аортальное отверстие	Aortic hiatus
4	Медиалды доғалық жалғама	Медиальная дугообразная связка	Medial arcuate ligament
5	Латералды доғалық жалғама	Латеральная дугообразная связка	Lateral arcuate ligament
6	Белдің шаршы бұлшықеті	Квадратная мышца поясницы	Quadratus lumborum
7	Белдің үлкен бұлшықеті	Большая поясничная мышца	Psoas major
8	Көкеттің белдік бөлігі	Поясничная часть диафрагмы	Lumbar part
9	Қуыс көктамыр тесігі	Отверстие нижней полой вены	Caval opening
10	Көкеттің қабырғалық бөлігі	Реберная часть диафрагмы	Costal part
11	Орталық сінір	Сухожильный центр	Central tendon
12	Көкеттің төстік бөлігі	Грудинная часть диафрагмы	Sternal part

паяды, соның нәтижесінде кеуде қуысының көлемі ұлғайып, тыныс алу жүреді. Көкет босаңсығанда ол жоғары көтеріледі, соның арқасында кеуде қуысы кішірейеді.

ІШТІҢ БҰЛШЫҚЕТТЕРІ

Іш (*abdomen*) кеуде мен жамбастың арасындағы тұлғаның бөлігі (138-сурет). Іштің жоғарғы шекарасын кеуде аумағының төменгі шекарасы құрайды. Ішті төменнен *crista iliaca*, *spina iliaca anterior superior* мен *tuberculum pubicum*-ді байланыстыратын шап жалғамасы шектейді. Латералды арқа аумағынан артқы колтық сызық шектейді.

Ішті екі горизонталды сызықпен үш бөлімге бөледі. Жоғарғы сызық — *linea bicostarum* оныншы қабырғалардың алдыңғы шеттерін қосады. Төменгі сызық — *linea bispinarum* мықын сүйектің алдыңғы жоғарғы қылқандарын қосады. Іштің жоғарғы бөлімі құрсақ үсті (*epigastrium*), ортаңғы бөлімі құрсақ (*mesogastrium*) және төменгі бөлімі құрсақ асты бөлімі (*hypogastrium*) атауларын алады.

Құрсақ үсті бөлімінде ортаңғы меншікті құрсақ үсті аумақты (*regio epigastrium*), ол бүйірлерінен оң және сол жақ қабырғалық доғалармен шектелген. *Regio epigastrium*-нен латералды оң және сол жақ қабырға асты аумақтар (*regio hypochondrica dextra et regio hypochondrica sinistra*) орналасады.

Mesogastrium және *hypogastrium* жеке аумақтарға бөлу үшін *musculus rectus abdominis* латералды жиегі бойымен екі вертикалды сызықтар жүргізеді.

Құрсақтық бөліктің ортаңғы бөлігін кіндік аумағы (*regio umbilicalis*) деп атайды. *Mesogastrium*-нің бүйір бөліктерін іштің оң және сол жақ бүйір аймақтары (*regio abdominalis lateralis dextrum et regio abdominalis lateralis sinistrum*) атауын алады.

Құрсақ асты бөлікте үш аумақ бар. Ортаңғы аумағы қасаға аумағы (*regio pubica*) және бүйір аумақтары шаптық оң және сол жақ аумақтары (*regio inquinalis dextrum et regio inquinalis sinistrum*) деп аталады.

Іш бұлшықеттерінің орналасуы мен пішіні бойынша жіктелуі

I. **Алдыңғы-латералды топқа** (139-сурет):

- ✧ ұзын бұлшықеттер — *musculus rectus abdominis*, *musculus pyramidalis*;
- ✧ жалпақ бұлшықеттер — *musculus obliquus externus abdominis*, *musculus obliquus internus abdominis*, *musculus transversus abdominis*.

II. **Артқы топ**, белдің шаршы бұлшықеті (*musculus quadratus lumborum*) көрсетілген.

- ✧ Барлық аталған бұлшықеттер жұп, олардың шығу тегі вентралды.

Алдыңғы-латералды топ

Тік бұлшықеттер

Іштің тік бұлшықеті (*musculus rectus abdominis*) іштің жалпақ бұлшықеттері апоневроздарынан түзілген меншікті қынапта орналасқан. Ол тісшеленіп V–VII қабырғалар шеміршектерінен және төстің семсер тәрізді өсіндісінен басталып, қасаға сүйектің жоғарғы бұтағына бекиді.

Бұлшықет үш-төрт сіңіршелер (*intersectiones tendineae*) арқылы төрт-бес сегментке бөлінеді. Аралық сіңіршелер іштің тік бұлшықеті қынабымен берік бітісіп, бұлшықет күшін ұлғайтады.

Функциясы: іштің тік бұлшықеті жиырылғанда қабырғалар төмен түседі, кеуде қуысы жамбас астауына жақындап, тұлға бүгіледі. Бұлшықеттің біржақты жиырылуында тұлғаны бұрады.

Пирамида тәрізді бұлшықеті (*musculus pyramidalis*) қасаға сүйектен басталып, іштің ақ сызығына бекиді.

Функциясы: іштің ақ сызығын кереді.

Іштің сыртқы қиғаш бұлшықеті (*musculus obliquus externus abdominis*) тістерімен төменгі 8 қабырғаның сыртқы бетінен басталады. Оның будалары төмен және алға бағытталады. Бұлшықеттің артқы будалары мықын қырқасының сыртқы ернінің алдыңғы бөлігіне бекиді. Бұлшықет алдынан жалпақ апоневрозға ұласады, оның талшықтары қарама-қарсы

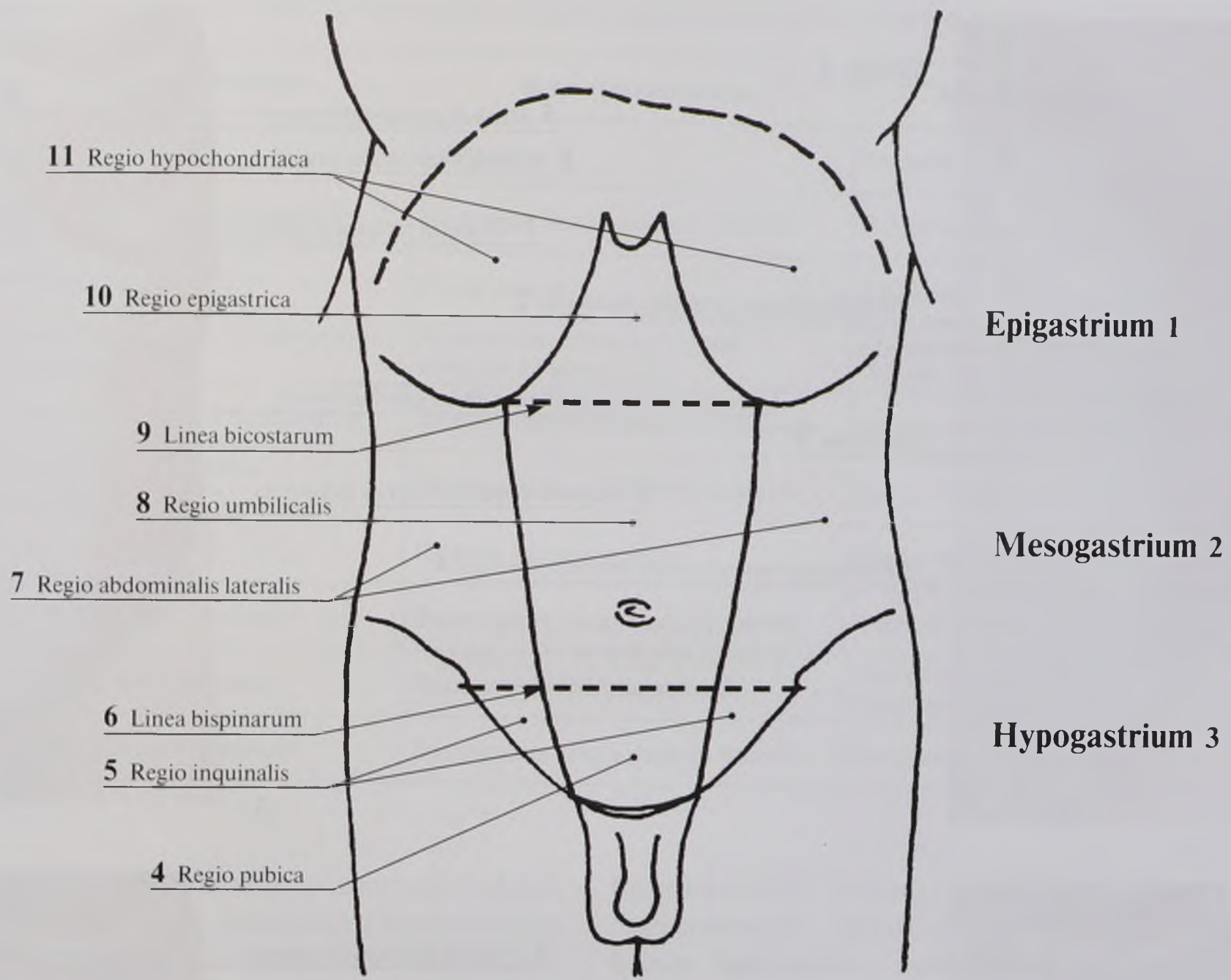

138-сурет. Іш аймақтары

№	Қазақ тіліндегі атауы	Орыс тіліндегі атауы	Ағылшын тіліндегі атауы
1	Құрсақ үсті	Надчревье	Epigastric region
2	Құрсақ	Чревная область	Mesogastric region
3	Құрсақ асты	Подчревье	Pubic region
4	Қасаға аймағы	Лобковая область	Pubic region
5	Шап аймағы	Паховая область	Inguinal region
6	Қылқан аралық сызық	Подреберная плоскость (линия)	Subcostal plane (line)
7	Іштің латералды аймағы	Области живота	Abdominal regions
8	Кіндік аймағы	Пупок; пупочная область	Umbilical region
9	Қылқан аралық сызық	Межостистая линия	Interspinal plane (line)
10	Құрсақ үсті аймақ	Надчревье; надчревная область	Epigastric region
11	Қабырға асты аймақ	Подреберье; подреберная область	Hypochondrium


Sternum 1
Musculus obliquus externus abdominis 2
Linea alba 3
Aponeurosis musculi obliqui externi abdominis 4

а


5 Musculi intercostales interni
6 Musculi intercostales externi
7 Musculus rectus abdominis
2 Musculus obliquus externus abdominis (кесілген)
8 Musculus obliquus internus abdominis

б

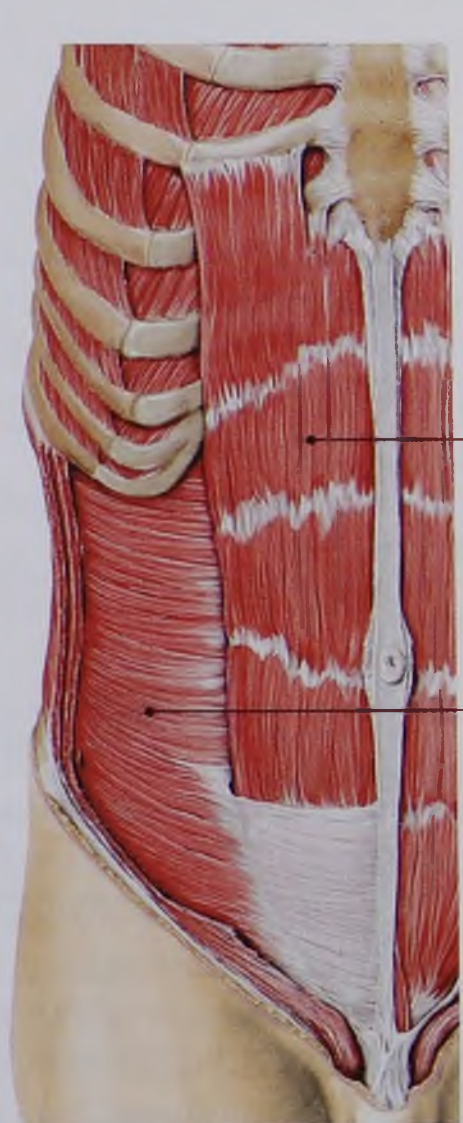
Musculus rectus abdominis 7
Musculus transversus abdominis 9

в

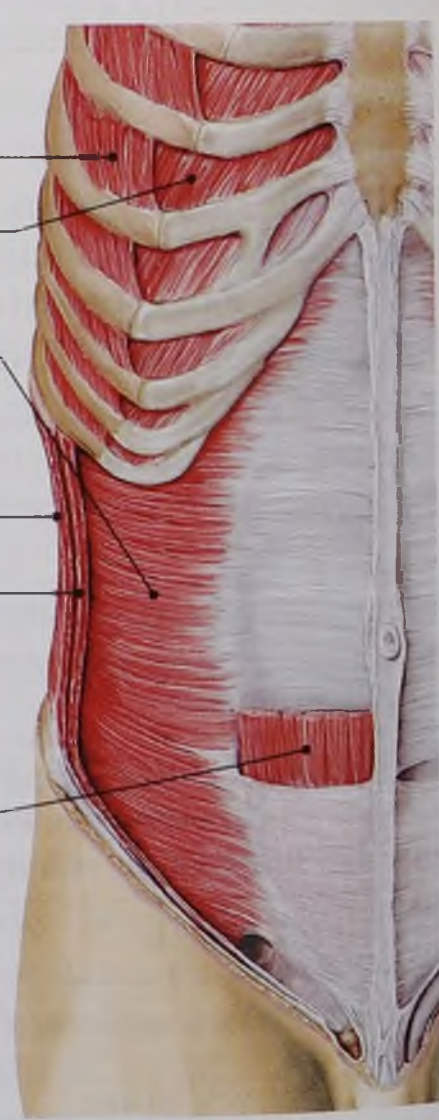
6 Musculi intercostales externi
5 Musculi intercostales interni
9 Musculus transversus abdominis
2 Musculus obliquus externus abdominis (кесілген)
10 Musculus obliquus internus abdominis (кесілген)
7 Musculus rectus abdominis (кесілген)

г

139-сурет. Іштің алдыңғы-бүйір бұлшықеттері, олардың рет-ретпен қабатты тілігі (а, б, в, г)

№	Қазақ тіліндегі атауы	Орыс тіліндегі атауы	Ағылшын тіліндегі атауы
1	Төс	Грудина	Sternum
2	Іштің сырткы киғаш бұлшықеті	Наружная косая мышца живота	External oblique
3	Ақ сызық	Белая линия	Linea alba
4	Іштің сырткы киғаш бұлшықетінің апоневрозы	Апоневроз наружной косой мышцы живота	Aponeurosis of external abdominal oblique
5	Қабырға аралық ішкі бұлшықеттер	Внутренние межреберные мышцы	Internal intercostal muscle
6	Қабырға аралық сырткы бұлшықеттер	Наружные межреберные мышцы	External intercostal muscle
7	Іштің тік бұлшықеті	Прямая мышца живота	Rectus abdominis
8	Іштің ішкі киғаш бұлшықеті	Внутренняя косая мышца живота	Internal oblique
9	Іштің көлденең бұлшықеті	Поперечная мышца живота	Transversus abdominis; Transverse abdominal
10	Іштің ішкі киғаш бұлшықеті	Внутренняя косая мышца живота	Internal oblique

жақтағы жалпақ бұлшықеттер апоневроздарымен бірігіп, іштің тік бұлшықеті қынабының алдыңғы қабырғасын және ақ сызықтың түзілуіне қатысады.

Апоневроздың төменгі жиегі шап жалғамасына (*ligamentum inguinale*) жалғасады. Апоневроздың будалары қасаға аймағында латералды және медиалды аяқшаларға (*crus lateralis et crus medialis*) бөлінеді. Медиалды аяқшасы (*crus medialis*) симфизге бекісе, латералды аяқшасы (*crus lateralis*) қасаға төмпешігіне бекиді. Аяқшалар аралығындағы санылау аяқша аралық талшықтармен (*fibrae intercrurales*) толтырылған. *Ligamentum inguinale* медиалды және төменнен қайырылма жалғамаға (*ligamentum reflexum*) ұласады.

Шап (Пупартов) жалғамасы (*ligamentum inguinale*) іштің сырткы киғаш бұлшықеті апоневрозының төменгі жиегінің қайырылған және қалыңдаған *spina iliaca anterior superior*-ден *tuberculum pubicum*-ге дейін тартылған науашық түріндегі құрылым.

Іштің ішкі киғаш бұлшықеті (*musculus obliquus internus abdominis*) — іштің сырткы киғаш бұлшықетінің астында орналасқан. Ол *fascia thoracolumbalis* ортаңғы табақшасынан және *labium intermedium*, шап жалғамасының латералды жартысынан басталады. Арткы будалары вертикалды орналасып, XII, XI және X қабырғаларға бекиді. Қалған будалары құрсақ қабырғасының алдыңғы бетінде апоневрозға ұласады, ол іштің тік бұлшықетінің латералды жиегінде алдыңғы және арткы табақшаларға бөлінеді. Табақшалар аталған бұлшықеттің сәйкес жағымен өтіп, оның қынабының және ақ сызықтың түзілуіне қатысады. Бұлшықеттің ең төменгі будалары шәует шылбырымен бірге жүріп, шап өзегі арқылы аталық безге түседі. Оларға іштің көлденең бұлшықетінің будалары да қосылады. Соның нәтижесінде аталық безді көтеретін бұлшықет (*musculus cremaster*) қалыптасады.

Іштің көлденең бұлшықеті (*musculus transversus abdominis*) — іштің ішкі киғаш бұлшықетінің тереңінде орналасқан жұп бұлшықет. Ол төменгі алты қабырғаның ішкі бетінен, *fascia thoracolumbalis*-терең табақшасынан, *labium internum cristae iliacae* және *ligamentum inguinale*-

латералды үшінен басталады. Функциясы: алдыңғы-латералды топ бұлшықеттері ішкі ағзаларға қысым түсіріп, іш пресін (*prelum abdominale*) түзеді. Қысымның нәтижесінде ішкі ағзалардың тазартылуы, мысалы, нәжістің сыртқа шығарылуы, несептің шығарылуы және т.б. Сонымен қатар бұлшықеттер омыртқаны бүгіп, кеуде қуысын жамбас астауға жақындатады. Іштің қиғаш бұлшықеттерінің бір мезетте жиырылуы тұлғаны жан-жаққа бұрады, өз жағына ішкі қиғаш және қарама-қарсы жақтағы сыртқы қиғаш бұлшықет бұрады. Қабырғаларды түсіріп, тыныс алуға қатысады.

Іштің артқы топ бұлшықеттері

Белдің шаршы бұлшықеті (*musculus quadratus lumborum*), іш қуысының артқы қабырғасының құрамындағы, бел омыртқалардың бүйірінде орналасқан төртбұрышты бұлшықет. Бұлшықет *labium internum cristae iliacae, ligamentum iliolumbale* және төменгі үш-төрт бел омыртқалардың көлденең өсінділерінен басталып, жоғарғы төрт бел омыртқалардың көлденең өсінділеріне, XII қабырғаның төменгі жиегіне және XII кеуде омыртқа денесіне бекиді.

Функциясы: екіжақты жиырылған кезде омыртқа бағанын вертикалды бағытта ұстайды, омыртқа бағанын тік ұстаушы бұлшықетпен және алдыңғы-латералды топ бұлшықеттерімен бірге біржақты жиырылуында омыртқаны өз жағына шалқайтады, XII қабырғаны түсіреді.

Іштің шандырлары

Іш аумағында үш шандыр: беткей, меншікті және құрсақ ішілік бар.

Іштің беткей шандыры (*fascia abdominalis superficialis*) жоғарыдан нашар дамыған. Құрсақ асты аймақта оның беткей және терең табақшалары бар, олардың арасында клетчатка және тері асты тамырлар орналасқан.

Іштің меншікті шандыры (*fascia abdominalis propria*) үш табақшадан тұрады:

- беткей табақша іштің сыртқы қиғаш бұлшықетін жан-жағынан қоршайды. Табақшаның дәнекерт тінді талшықтары шап өзегінің беткей сақинасы аймағында аяқша аралық талшықтарын (*fibrae intercrurales*) түзеді. Бұл табақша шап өзегінің беткей сақинасы аймағында аталық безді көтеретін бұлшықет шандырына (*fascia cremasteric*) ұласады;
- ортаңғы табақша іштің ішкі қиғаш бұлшықетін жан-жағынан қоршайды;
- терең табақша іштің көлденең бұлшықетін сыртынан ғана жабады.

Құрсақ ішілік шандыр (*fascia endoabdominalis*) іш қабырғасын ішінен көмкереді. Әрбір аймақта өзінің атаулары бар:

- көлденең шандыр (*fascia transversaria*) *musculus transversus abdominis* ішкі бетін жабады;
- көкеттік шандыр (*fascia diaphragmatica*) көкеттің төменгі бетін жабады;
- белдің шаршы бұлшықетінің шандыры (*fascia musculi quadrati lumborum*) аттас бұлшықетті жабады;
- мықын шандыры (*fascia iliaca*) *musculus iliopsoas* жабады;
- жамбас астау шандыры (*fascia pelvis*) кіші жамбас астауы қабырғасын көмкереді.

Іштің топографиясы

Іштің топографиялық-анатомиялық құрылымдарына іштің тік бұлшықетінің қынабы, іштің ақ сызығы және шап өзегі жатады.

Іштің тік бұлшықетінің қынабы (*vagina musculi recti abdominis*) — іштің жалпақ бұлшықеттерінің апоневроздарынан құралған.

Қынаптың алдыңғы және артқы қабырғалары ажыратылады. Қабырғаларының құрылысы біркелкі орналаспаған. Тік бұлшықет қынабының кіндіктен жоғары деңгейінің құрылысы — алдыңғы қабырғасын сыртқы қиғаш бұлшықеттің апоневрозы және *aponeurosus musculus obliquus interni* алдыңғы табақшасы құрайды. Артқы қабырғасын ішкі қиғаш бұлшықет апоневрозының артқы табақшасы мен көлденең бұлшықеттің апоневрозы, көлденең шандыр және ішастар құрайды.

Тік бұлшықет қынабының кіндіктен төмен деңгейдегі құрылысы — алдыңғы қабырғасын

жалпак бұлшықеттердің апоневроздары құрайды. Арткы қабырғасын көлденең шандыр және онымен бітіскен ішастар құрайды.

Сонымен *musculus rectus abdominis* фиброзды футляр ішінде орналаскан, оның алдыңғы қабырғасы іштің тік бұлшықетінің аралық сіңірлерімен тығыз бітіседі. Арткы қабырғасы тік бұлшықетпен коймалжың байланысып, жеңіл алынады. *Musculus rectus abdominis* қынабының *ішінде musculus pyramidalis*, қан тамырлары мен жүйкелер жатады.

Іштің ақ сызығы (*linea alba*) іштің жалпак бұлшықеттер апоневроздары талшықтарының өзара айқасуы нәтижесінде құралған. *Musculus obliquus externus abdominis dexter*-ге қатысты будалар *musculus obliquus internus abdominis sinister* будаларына өтеді және керісінше. Кіндіктен жоғары ені 1–2 см, ал кіндіктен төмен 3–4 мм. Іштің ақ сызығының қалыңдығы жоғарғы бөлімде — жұқалау. Сонымен, іштің ақ сызығы кіндікке дейін кең және жұка, ал кіндіктен төмен жіңішке және қалың.

Шап өзегі (*canalis inguinalis*) шап жалғамасының медиалды және ортаңғы бөліктерінің үстінде орналаскан саңылаулық кеңістік (140-сурет). Ерлерде өзек аркылы шәует шылбыры, әйелдерде жатырдың жұмыр байламы өтеді. Шап өзегі киғаш бағытта орналаскан, ұзындығы шамамен 4–5 см. Бұл өзектің төрт қабырғасы және екі тесігі бар. Шап өзегінің алдыңғы қабырғасын іштің сыртқы киғаш бұлшықетінің апоневрозы, арткы қабырғасын көлденең шандыр және ішастар құрайды. Жоғарғы қабырғасын *musculus obliquus internus abdominis et musculus transversus abdominis* төменгі будалары, ал төменгі қабырғасын *ligamentum inguinale* науашығы құрайды.

Шап өзегінің беткей сакинасы (*annulus inguinalis superficialis*) іштің сыртқы киғаш бұлшықеті апоневрозындағы саңылау (141-сурет). Ол іштің сыртқы киғаш бұлшықеті апоневрозының екі аякшасымен: *crus laterale* — төменнен, *crus mediale* — жоғарыдан шектейді. Латералды жағынан аякша аралық талшықтармен (*fibrae intercrurales*) және медиалды жағынан кайырылма жалғамамен (*ligamentum reflexum*) шектеледі.

Шап өзегінің терең сакинасы (*annulus inguinalis profundus*) шап өзегінің ішкі тесігі. Ол алдыңғы құрсак қабырғасының ішкі бетіндегі латералды шап шұңкырына сәйкес келеді.

БАҚЫЛАУҒА АРНАЛҒАН СҰРАҚТАР

1. Шығу тегі мен топографиясы бойынша арканың кандай топ бұлшықеттерін білесіз?
2. Арканың терең бұлшықеттерін атаңыз. Олардың қызметтері кандай?
3. Арканың кандай шандырларын білесіз? Олар нені жабады?
4. Қол сүйектеріне кеуденің кандай бұлшықеттері бекиді? Олардың басталу және беку орындары мен қызметтерін атаңыз.
5. Кеуденің меншікті бұлшықеттерінің басталу және аякталу жерлерін атаңыз. Олардың қызметтері кандай?
6. Кеуденің кандай шандырларын білесіз? Олар нені жабады?
7. Көкеттің бөліктерін атаңыз.
8. Іштің кандай топ бұлшықеттерін білесіз? Оларды атаңыз.
9. Шап өзегінің қабырғаларын атаңыз. Оларды кандай құрылымдар құрайды?

МОЙЫН БҰЛШЫҚЕТТЕРІ

Мойын (*cervix, collum*) бас пен тұлғаны косады. Оның скелетін жеті мойын омыртка және тіласты сүйек құрайды. Жұмсак тінін тері, шандырлар, бұлшықеттер, ірі кан тамырлары, жүйкелер, калканша без, лимфа түйіндері, жұтқыншак, өңештің мойындык бөлігі, көмей, кенірдектің жоғарғы бөлімі құрайды. Мойынның арткы аймағы — желкелік аймак (*regio nuchae*). Ол трапеция тәрізді бұлшықеттің жоғарғы бөлімі проекциясына сәйкес келеді. Меншікті мойынның шекаралары: төменнен — мойындырык тілік және бұғананың жоғарғы

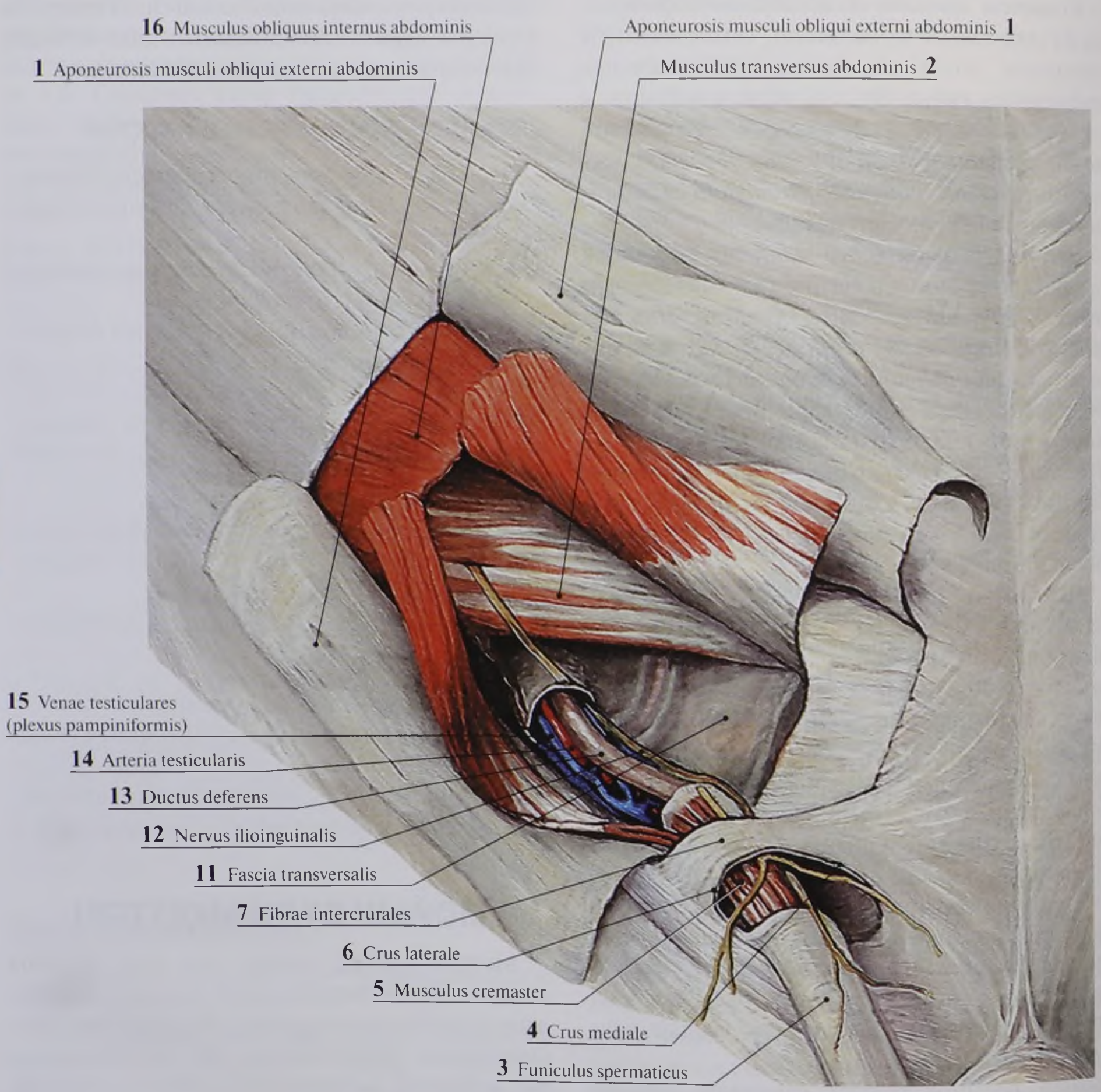
16 Musculus obliquus internus abdominis
1 Aponeurosis musculi obliqui externi abdominis
Aponeurosis musculi obliqui externi abdominis 1
Musculus transversus abdominis 2
15 Venae testiculares (plexus pampiniformis)
14 Arteria testicularis
13 Ductus deferens
12 Nervus ilioinguinalis
11 Fascia transversalis
7 Fibrae intercrurales
6 Crus laterale
5 Musculus cremaster
4 Crus mediale
3 Funiculus spermaticus

140-сурет. Шап өзегінің құрылысы

№	Қазақ тіліндегі атауы	Орыс тіліндегі атауы	Ағылшын тіліндегі атауы
1	Іштің сырткы киғаш бұлшықетінің апоневрозы	Апоневроз наружной косой мышцы живота	External oblique aponeurosis
2	Іштің көлденең бұлшықеті	Поперечная мышца живота	Transversus abdominis; Transverse abdominal
3	Шәует шылбыры	Семенной канатик	Spermatic cord
4	Медиалды аякша	Медиальная ножка	Medial crus
5	Аталық безді көтеретін бұлшыкет	Мышца, поднимающая яичко	Cremaster
6	Латералды аякша	Латеральная ножка	Lateral crus
7	Аякша аралық талшықтар	Межножковые волокна	Intercrural fibres
11	Көлденең шандыр	Поперечная фасция	Transversalis fascia
12	Мыкын-бел жүйкесі	Подвздошно-паховый нерв	Ilio-inguinal nerve
13	Шәует шығаратын түтік	Семявыносящий проток	Ductus deferens; Vas deferens
14	Аталық без артериясы	Яичковая артерия	Testicular artery
15	Аталық без көктамыры	Яичковая вена	Testicular vein
16	Іштің ішкі киғаш бұлшықеті	Внутренняя косая мышца живота	Internal oblique

беттері; жоғарыдан — төменгі жаксүйектің төменгі жиегі және тармактарының арткы жиегі шыкшыт буынға дейін, емізік тәрізді өсіндінің алдыңғы жиегі (142, 143-сурет).

Мойын бұлшықеттерінің топографиясына байланысты жіктелуі

I. **Көмей мен ірі кан тамырлардың алдында жататын мойын бұлшыкеттері**:

✧ Беткей бұлшыкеттер — *musculus platysma*, *musculus sternocleidomastoideus*.

✧ Тіл асты сүйекке бекитін бұлшыкеттер:

1. а) *os hyoideum* астында орналаскан — *musculi omohyoideus*, *sternohyoideus*, *sternothyroideus*, *thyrohyoideus*;
2. б) *os hyoideum* үстінде орналаскан — *musculi digastricus*, *mylohyoideus*, *geniohyoideus*, *stylohyoideus*.

II. **Терең бұлшыкеттер**:

✧ латералды топ — *musculi scaleni anterior*, *medius et posterior*;

✧ медиалды топ — *musculi longus capitis*, *longus colli*, *rectus capitis anterior*, *rectus capitis lateralis*;

✧ шүйде асты топ — *musculus rectus capitis posterior major*, *musculus rectus capitis posterior minor*, *musculus obliquus capitis superior*, *musculus obliquus capitis inferior*.

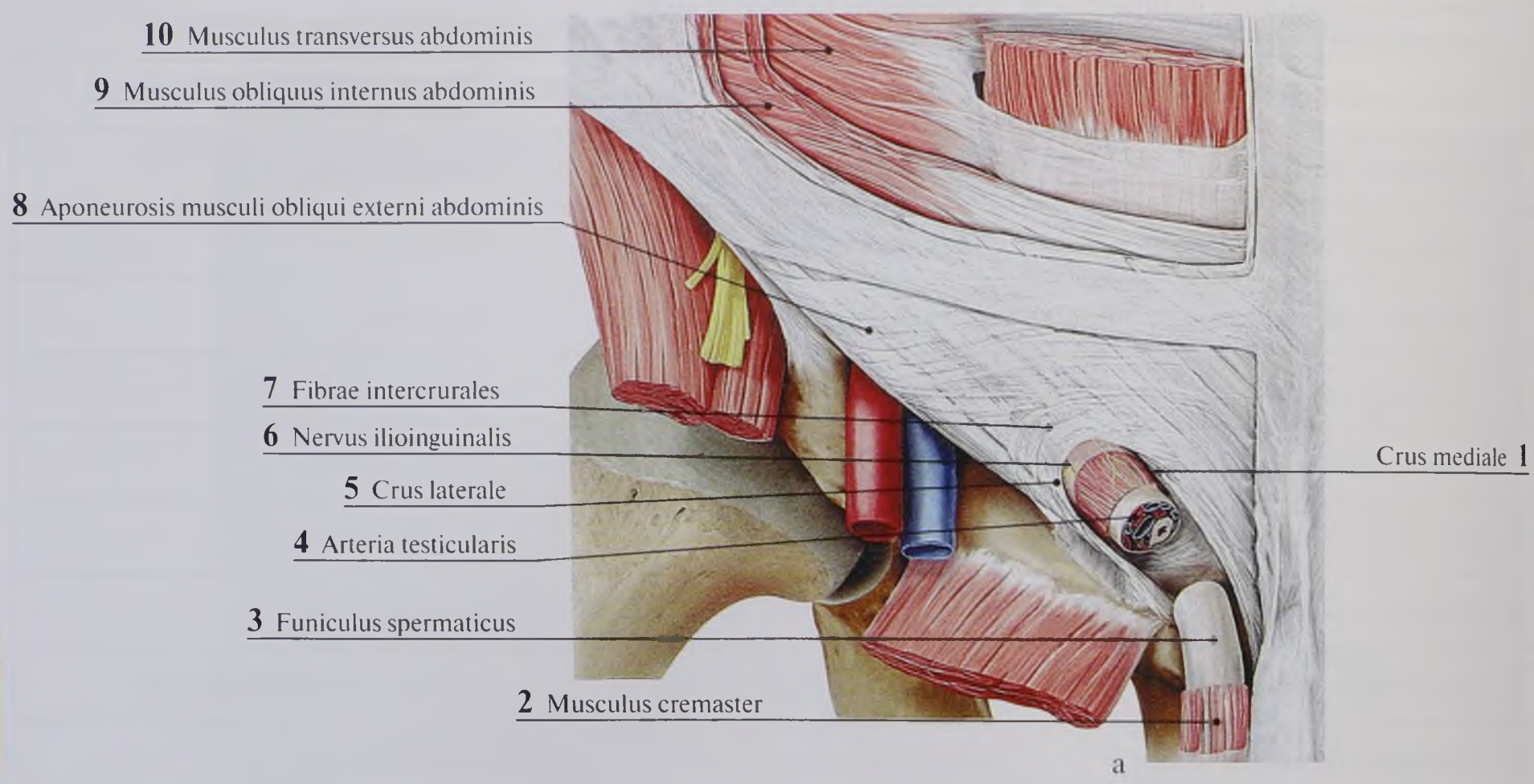
10 Musculus transversus abdominis
9 Musculus obliquus internus abdominis
8 Aponeurosis musculi obliqui externi abdominis
7 Fibrae intercrurales
6 Nervus ilioinguinalis
5 Crus laterale
4 Arteria testicularis
3 Funiculus spermaticus
2 Musculus cremaster
Crus mediale 1

а

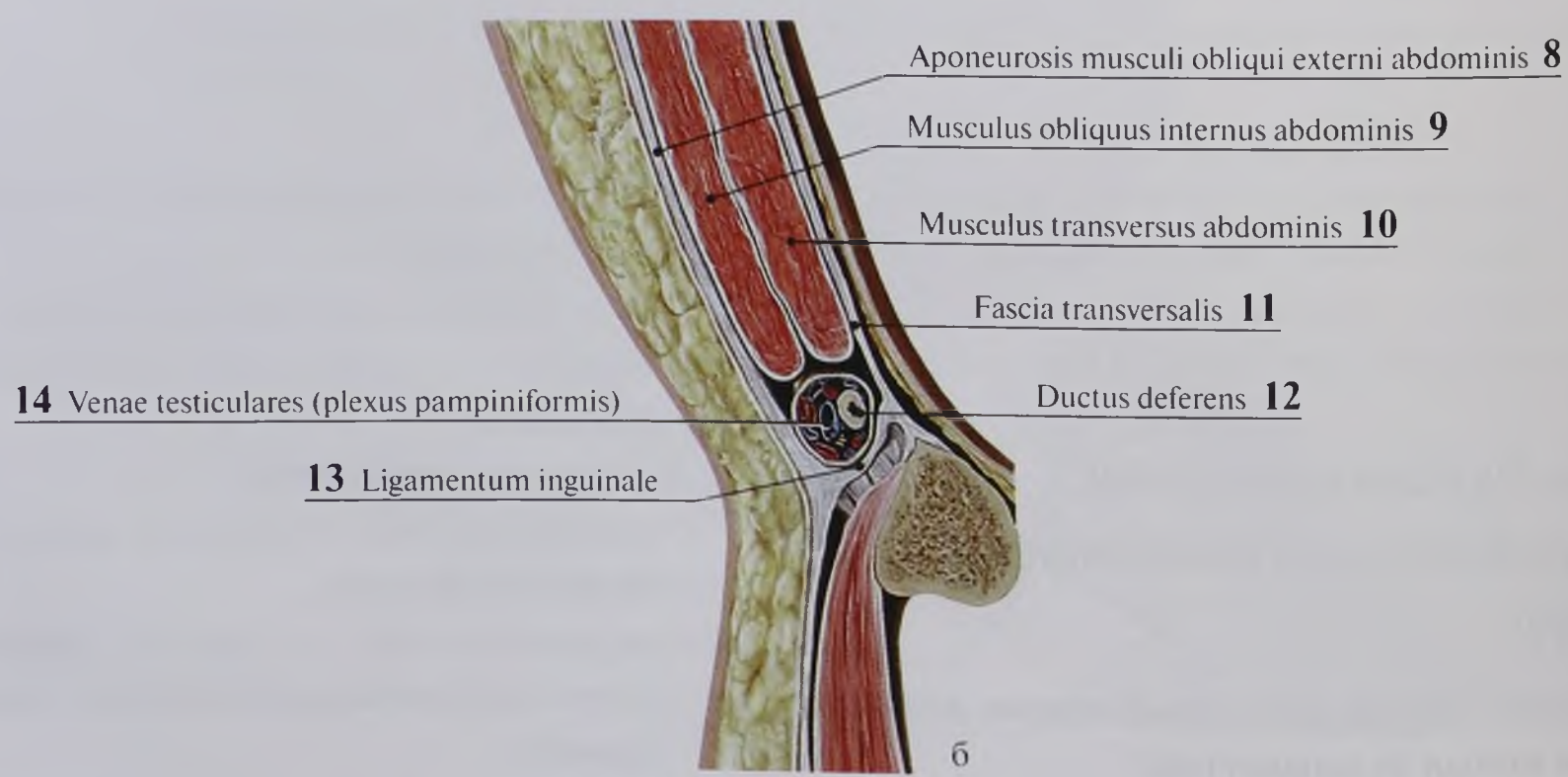
Aponeurosis musculi obliqui externi abdominis 8
Musculus obliquus internus abdominis 9
Musculus transversus abdominis 10
Fascia transversalis 11
Ductus deferens 12
14 Venae testiculares (plexus pampiniformis)
13 Ligamentum inguinale

б

141-сурет. Шап өзегінің беткей сақинасы (а) және қабырғалары (б)

№	Қазақ тіліндегі атауы	Орыс тіліндегі атауы	Ағылшын тіліндегі атауы
1	Медиалды аякша	Медиальная ножка	Medial crus
2	Аталық безді көтеретін бұлшықет	Мышца, поднимающая яичко	Cremaster
3	Шәует шылбыры	Семенной канатик	Spermatic cord
4	Аталық без артериясы	Яичковая артерия	Testicular artery
5	Латералды аякша	Латеральная ножка	Lateral crus
6	Мықын-бел жүйкесі	Подвздошно-паховый нерв	Ilio-inguinal nerve
7	Аякша аралық талшықтар	Межножковые волокна	Intercrural fibres
8	Іштің сырткы қиғаш бұлшықетінің апоневрозы	Апоневроз наружной косой мышцы живота	External oblique aponeurosis
9	Іштің ішкі қиғаш бұлшықеті	Внутренняя косая мышца живота	Internal oblique
10	Іштің көлденең бұлшықеті	Поперечная мышца живота	Transversus abdominis; Transverse abdominal
11	Көлденең шандыр	Поперечная фасция	Transversalis fascia
12	Шәует шығаратын түтік	Семявыносящий проток	Ductus deferens; Vas deferens
13	Шап жалғамасы	Паховая связка	Inguinal ligament
14	Аталық без көктамыры	Яичковая вена	Testicular vein

Мойын бұлшықеттерінің шығу тегі бойынша жіктелуі

- **Бірінші висцералық доғадан дамыған (желбезек) бұлшықеттерге** — *musculus mylohyoideus*, *venter anterior musculi digastrici*.
- **Екінші висцералық доғадан дамыған (желбезек) бұлшықеттерге** — *musculus stylohyoideus*, *venter posterior musculi digastrici*, *platysma*.
- **Үшінші және төртінші желбезек доғалардан дамыған бұлшықеттерге** — *musculus styloglossus*, *musculus stylopharyngeus*, *musculus hyoglossus*, *musculus genioglossus* және жұмсақ таңдайдың, жұтқыншақтың, көмейдің, өңештің жоғарғы бөлігінің бұлшықеттері.
- **Бесінші висцералық доғадан дамыған бұлшықеттерге** — *musculus sternocleidomastoideus*.
- **Миотомның вентралды бөлігінен дамыған бұлшықеттерге** — *musculus geniohyoideus* және тіл асты сүйектің астында орналасатын мойынның терең бұлшықеттері.
- **Миотомның дорсалды бөлігінен дамыған бұлшықеттерге** — *musculi suboccipitales* жатады.

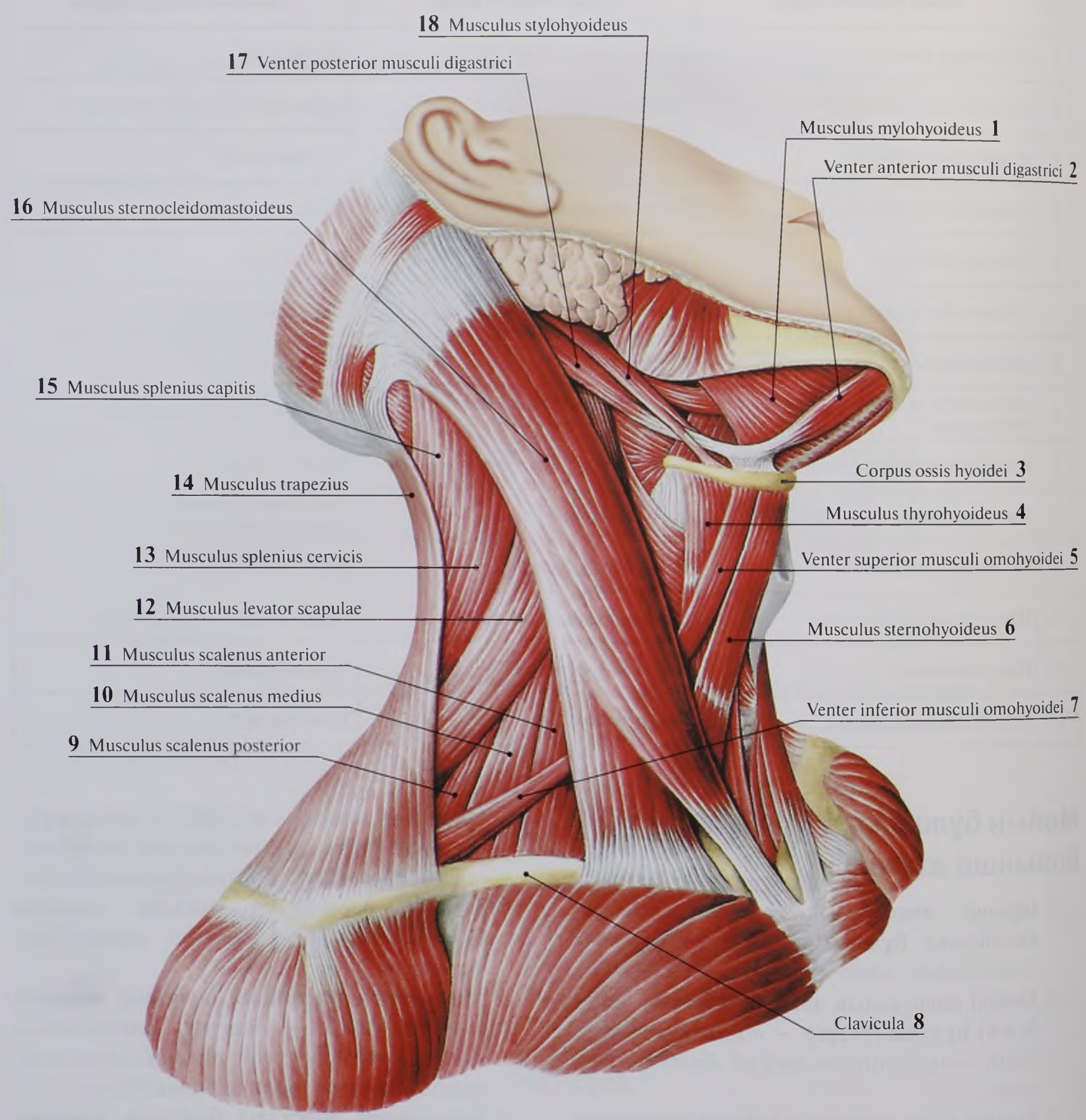
18 Musculus stylohyoideus
17 Venter posterior musculi digastrici
Musculus mylohyoideus 1
Venter anterior musculi digastrici 2
16 Musculus sternocleidomastoideus
15 Musculus splenius capitis
14 Musculus trapezius
13 Musculus splenius cervicis
12 Musculus levator scapulae
11 Musculus scalenus anterior
10 Musculus scalenus medius
9 Musculus scalenus posterior
Corpus ossis hyoidei 3
Musculus thyrohyoideus 4
Venter superior musculi omohyoidei 5
Musculus sternohyoideus 6
Venter inferior musculi omohyoidei 7
Clavicula 8

142-сурет. Мойын бұлшықеттері (тері асты бұлшықеті мен шандыры алынып тасталған)

№	Қазақ тіліндегі атауы	Орыс тіліндегі атауы	Ағылшын тіліндегі атауы
1	Жақ-тіл асты бұлшықеті	Челюстно-подъязычная мышца	Mylohyoid
2	Қос қарыншалы бұлшықеттің алдыңғы қарыншасы	Переднее брюшко двубрюшной мышцы	Anterior belly of digastric muscle
3	Тіласты сүйек денесі	Тело подъязычной кости	Body of hyoid bone
4	Қалқанша-тіл асты бұлшықеті	Щитоподъязычная мышца	Thyrohyoid
5	Жауырын-тіл асты бұлшықетінің жоғарғы қарыншасы	Верхнее брюшко лопаточно-подъязычной мышцы	Superior belly of omohyoid muscle
6	Төс-тіл асты бұлшықеті	Грудино-подъязычная мышца	Sternohyoid
7	Жауырын-тіл асты бұлшықетінің төменгі қарыншасы	Нижнее брюшко лопаточно-подъязычной мышцы	Inferior belly of omohyoid muscle
8	Бұғана	Ключица	Clavicle
9	Артқы сатылы бұлшықет	Задняя лестничная мышца	Scalenus posterior; Posterior scalene
10	Ортаңғы сатылы бұлшықет	Средняя лестничная мышца	Scalenus medius; Middle scalene
11	Алдыңғы сатылы бұлшықет	Передняя лестничная мышца	Scalenus anterior; Anterior scalene
12	Жауырынды көтеретін бұлшықет	Мышца, поднимающая лопатку	Levator scapulae
13	Мойынның қайыс бұлшықеті	Ременная мышца шеи	Splenius cervicis
14	Трапеция тәрізді бұлшықет	Трапециевидная мышца	Trapezius
15	Бастың қайыс бұлшықеті	Ременная мышца головы	Splenius capitis
16	Біз-бұғана-емізік бұлшықеті	Грудино-ключично-сосцевидная мышца	Sternocleidomastoid
17	Қоскарыншалы бұлшықеттің артқы қарыншасы	Заднее брюшко двубрюшной мышцы	Posterior belly of digastric muscle
18	Төс-тіл асты бұлшықеті	Шилоподъязычная мышца	Stylohyoid

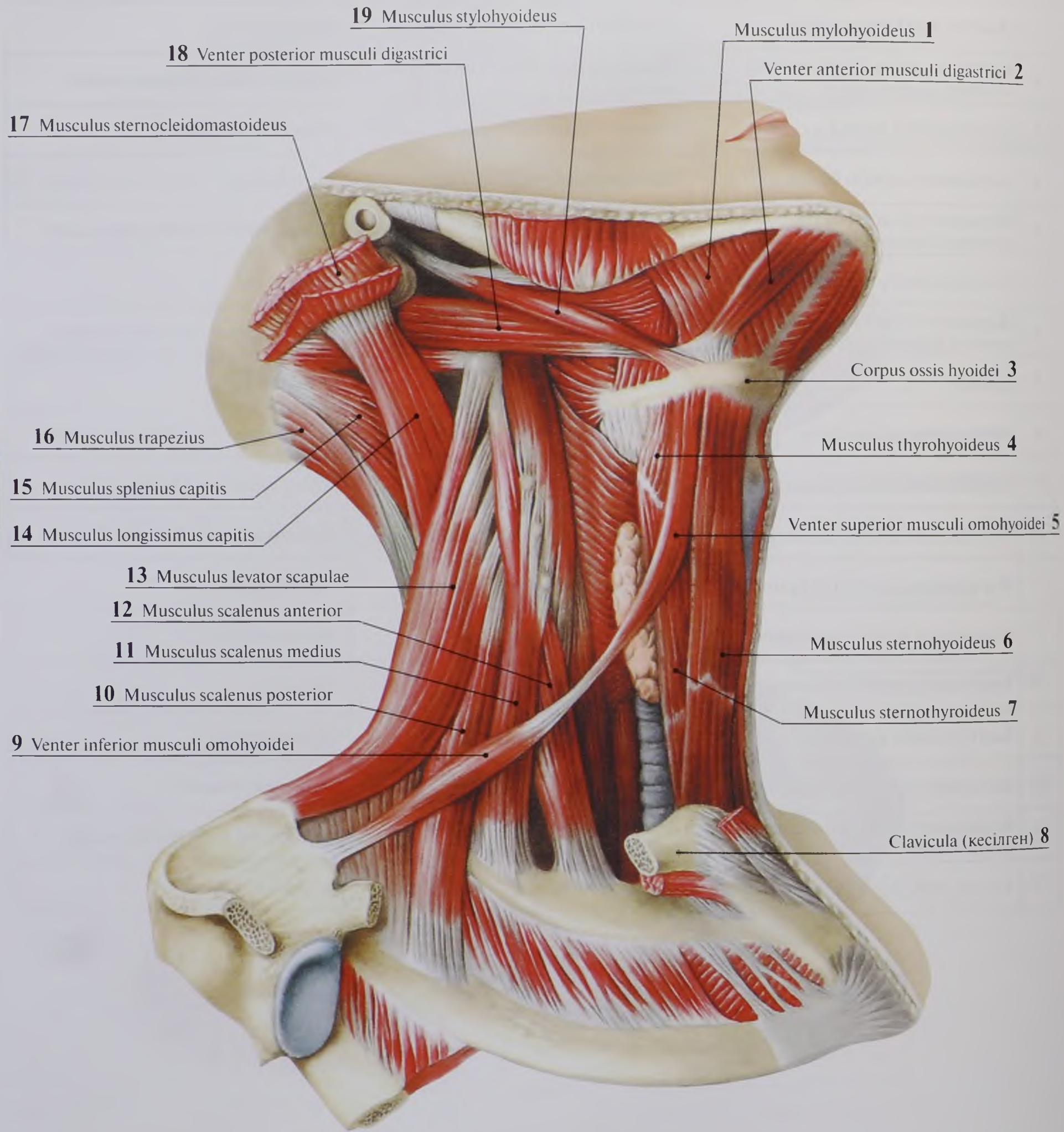
19 Musculus stylohyoideus
18 Venter posterior musculi digastrici
17 Musculus sternocleidomastoideus
Musculus mylohyoideus 1
Venter anterior musculi digastrici 2
Corpus ossis hyoidei 3
Musculus thyrohyoideus 4
Venter superior musculi omohyoidei 5
Musculus sternohyoideus 6
Musculus sternothyroideus 7
Clavicula (кесілген) 8
16 Musculus trapezius
15 Musculus splenius capitis
14 Musculus longissimus capitis
13 Musculus levator scapulae
12 Musculus scalenus anterior
11 Musculus scalenus medius
10 Musculus scalenus posterior
9 Venter inferior musculi omohyoidei

143-сурет. Мойын бұлшықеттері (трапеция тәрізді және төс-бұғана-емізік бұлшықеттері алынып тасталған)

№	Қазақ тіліндегі атауы	Орыс тіліндегі атауы	Ағылшын тіліндегі атауы
1	Жақ-тіл асты бұлшықеті	Челюстно-подъязычная мышца	Mylohyoid
2	Қоскарыншалы бұлшықеттің алдыңғы қарыншасы	Переднее брюшко двубрюшной мышцы	Anterior belly of digastric muscle
3	Тіл асты сүйек денесі	Тело подъязычной кости	Body of hyoid bone
4	Қалқанша-тіл асты бұлшықеті	Щитоподъязычная мышца	Thyrohyoid
5	Жауырын-тіл асты бұлшықетінің жоғарғы қарыншасы	Верхнее брюшко лопаточно-подъязычной мышцы	Superior belly of omohyoid muscle
6	Төс-тіл асты бұлшықеті	Грудино-подъязычная мышца	Sternohyoid
7	Төс-тіл асты бұлшықеті	Грудино-щитовидная мышца	Sternothyroid
8	Бұғана	Ключица	Clavicle
9	Жауырын-тіл асты бұлшықетінің төменгі қарыншасы	Нижнее брюшко лопаточно-подъязычной мышцы	Inferior belly of omohyoid muscle
10	Арткы сатылы бұлшықет	Задняя лестничная мышца	Scalenus posterior; Posterior scalene
11	Ортанғы сатылы бұлшықет	Средняя лестничная мышца	Scalenus medius; Middle scalene
12	Алдыңғы сатылы бұлшықет	Передняя лестничная мышца	Scalenus anterior; Anterior scalene
13	Жауырынды көтеретін бұлшықет	Мышца, поднимающая лопатку	Levator scapulae
14	Мойынның қайыс бұлшықеті	Ременная мышца шеи	Splenius cervicis
15	Бастың қайыс бұлшықеті	Ременная мышца головы	Splenius capitis
16	Трапеция тәрізді бұлшықет	Трапециевидная мышца	Trapezius
17	Біз-бұғана-емізік бұлшықеті	Грудино-ключично-сосцевидная мышца	Sternocleidomastoid
18	Қоскарыншалы бұлшықеттің арткы қарыншасы	Заднее брюшко двубрюшной мышцы	Posterior belly of digastric muscle
19	Төс-тіл асты бұлшықеті	Шилоподъязычная мышца	Stylohyoid

Көмей мен ірі қан тамырлардың алдынан орналасатын мойынның бұлшықеттері

Мойынның беткей бұлшықеттері

Мойынның тері асты бұлшықеті (*musculus platysma*) тері астында орналасқан өте нәзік, жалпақ табақша. Ол *musculus pectoralis major et musculus deltoideus* жабатын шандырдан басталып, бұғананың алдымен өтіп, карама-қарсы жақтағы аттас бұлшықеттің будаларымен бірігіп, жоғары және медиалды бағытталады. Бұлшықет артқы будаларымен бастың беткей шандырына, ал алдыңғы будаларымен ауыз бұрышына бекіп, кейбір ымдау бұлшықеттеріне (*musculus depressor labii inferioris*, *musculus risorius*) жалғасады.

Функциясы: мойынның терісін төмен қарай тартып, ауыз бұрышын түсіреді.

Төс-бұғана-емізік бұлшықетінің (*musculus sternocleidomastoideus*) екі басы бар. Бұл бұлшықеттің медиалды басы *manubrium sterni* алдыңғы бетінен; латералды басы *extremitas sternalis claviculae* басталады. Бұлшықет қарыншасы жоғары және артқа бағытталып, самай сүйектің емізік тәрізді өсіндісі мен шүйде сүйектің жоғарғы желкелік сызықшасының бүйір бөлігіне бекиді.

Функциясы: бұлшықет бір жақты жиырылғанда басты өз жағына бұрады және екі жақты жиырылғанда басты шалқайтады.

Тіл асты сүйегіне бекитін бұлшықеттер

Тіл асты сүйектің астында орналасатын бұлшықеттер. Бұл бұлшықеттер тіл асты сүйектен басталып, тіл асты сүйек астындағы (*musculi infrahyoidei*) және тіл асты сүйек үстіндегі (*musculi suprahyoidei*) бұлшықеттерге бөлінеді (144-сурет).

Тіл асты сүйек астындағы бұлшықеттер

Жауырын-тіл асты бұлшықеті (*musculus omohyoideus*) аралық сінірмен байланысатын екі қарыншадан тұрады. Төменгі қарыншасы (*venter inferior*) жауырынның жоғарғы жиегімен және жауырынның жоғарғы көлденең жалғамасынан басталып, бұғанадан медиалды және жоғары бағытталады. *Musculus sternocleidomastoideus* артқы жиегінің астында жалпақ сінір түзіп жоғарғы қарыншасына (*venter superior*) өтеді. Ол жоғары көтеріліп, тіл асты сүйек денесінің төменгі жиегіне бекиді.

Функциясы: жиырылған кезде шандырды тартады, тіл асты сүйекті төмен түсіреді.

Төс-тіл асты бұлшықеті (*musculus sternohyoideus*) төс тұтқасының (*manubrium sterni*) артқы бетінен, *extremitas sternalis claviculae* және *articulatio sternoclavicularis* капсуласынан басталып, жоғары жүреді және *musculus omohyoideus*-тен медиалды *os hyoideum* денесінің төменгі жиегіне бекиді.

Функциясы: тіл асты сүйекті төмен түсіреді.

Төс-қалқанша бұлшықеті (*musculus sternothyroideus*) көп бөлігімен төс-бұғана-емізік бұлшықетінің астында орналасып, қалқанша безге жанасады. Бұлшықет *manubrium sterni* артқы бетінен және I қабырғаның шеміршегінен басталып, жоғары бағытталады және көмейдің қалқанша шеміршегінің қиғаш сызығына бекиді.

Функциясы: қалқанша шеміршекті және көмейді де бірге төмен тартады.

Қалқанша-тіл асты бұлшықеті (*musculus thyrohyoideus*) көмейдің қалқанша шеміршегінің қиғаш сызығынан басталып, *os hyoideum* денесінің латералды бөлігіне және үлкен мүйізіне бекиді.

Функциясы: тіл асты сүйекті түсіреді, тіл асты сүйектің фиксациясында көмейді көтереді.

Тіласты сүйек үстіндегі бұлшықеттер

Бұл бұлшықеттер тіл асты сүйек, төменгі жақ сүйек және бас сүйек негізі арасында орналасады.

Қосқарыншалы бұлшықет (*musculus digastricus*) төменгі жақ сүйектің астында жатады. Оның ұзын артқы қарыншасы (*venter posterior*) самай сүйектің емізіктік тілігінен басталып, *musculus sternocleidomastoideus* жабылған. Алдыңғы қарыншасы (*venter anterior*) *fossa digastrica*-дан басталады. Екі қарыншаны аралық сінір қосып, тіл асты сүйектің денесіне және үлкен мүйізіне бекітеді.

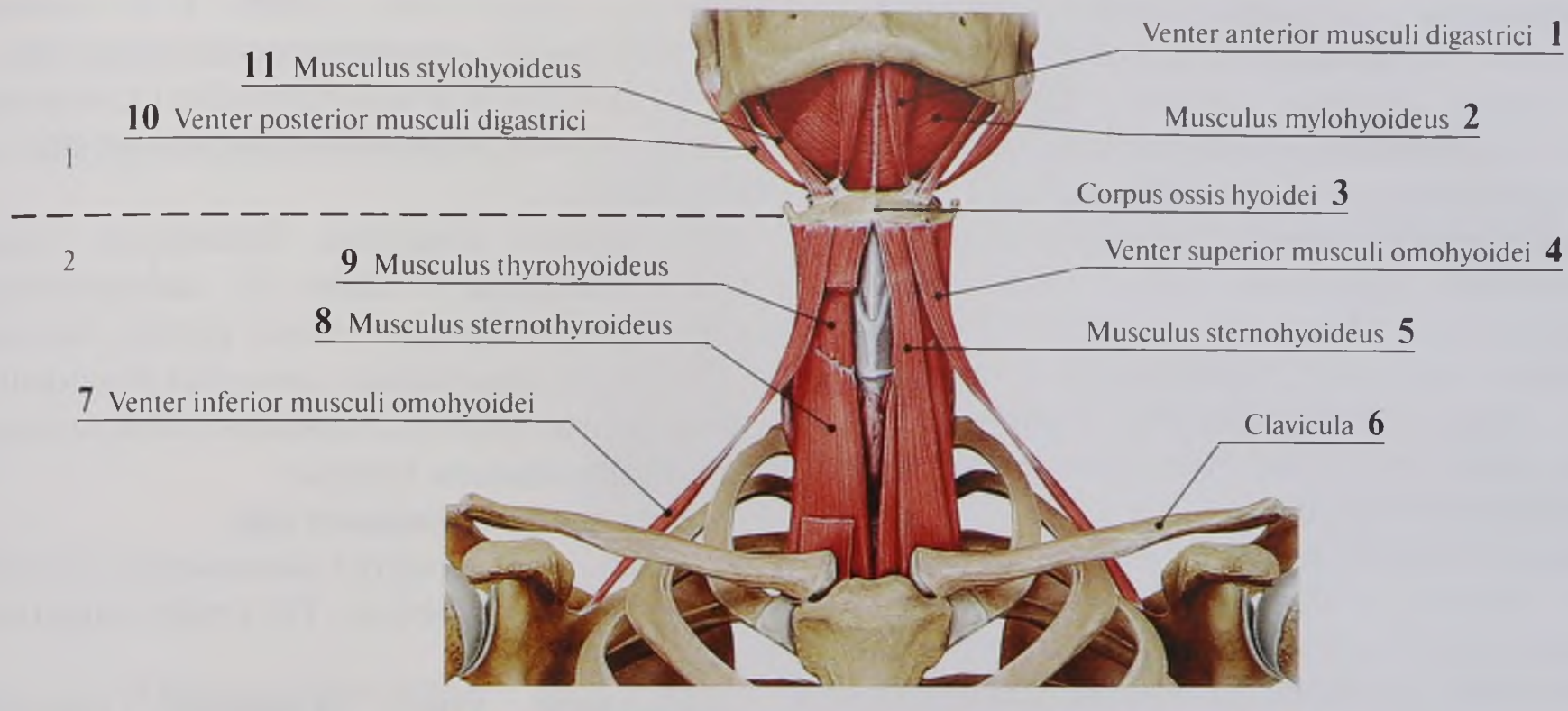

144-сурет. Мойын бұлшықеттері, алдыңғы көрініс: 1 — тіл асты сүйек үсті топ; 2 — тіл асты сүйек асты топ

№	Қазақ тіліндегі атауы	Орыс тіліндегі атауы	Ағылшын тіліндегі атауы
1	Қоскарыншалы бұлшықеттің алдыңғы қарыншасы	Переднее брюшко двубрюшной мышцы	Anterior belly of digastric muscle
2	Жақ-тіл асты бұлшықеті	Челюстно-подъязычная мышца	Mylohyoid
3	Тіл асты сүйек денесі	Тело подъязычной кости	Body of hyoid bone
4	Жауырын-тіл асты бұлшықеттің жоғарғы қарыншасы	Верхнее брюшко лопаточно-подъязычной мышцы	Superior belly of omohyoid
5	Төс-тіл асты бұлшықеті	Грудино-подъязычная мышца	Sternohyoid
6	Бұғана	Ключица	Clavicle
7	Жауырын-тіл асты бұлшықеттің төменгі қарыншасы	Нижнее брюшко лопаточно-подъязычной мышцы	Inferior belly of omohyoid muscle
8	Төс-қалқанша-тіл асты бұлшықеті	Грудино-щитовидная мышца	Sternothyroid
9	Қалқанша-тіл асты бұлшықеті	Щитоподъязычная мышца	Thyrohyoid
10	Қоскарыншалы бұлшықеттің арткы қарыншасы	Заднее брюшко двубрюшной мышцы	Posterior belly of digastric muscle
11	Төс-тіл асты бұлшықеті	Шилоподъязычная мышца	Stylohyoid

Функциясы: тіл асты сүйегін бекемдеп ұстаған жағдайда алдыңғы қарыншасы төменгі жақ сүйекті түсіреді, төменгі жақ сүйекті мықтап ұстаған жағдайда арткы қарыншасы тіл асты сүйекті жоғары және артқа тартады.

Біз-тіл асты бұлшықеті (*musculus stylohyoideus*) *musculus digastricus* арткы қарыншасы үстінде жатады. Ол самай сүйектің біз тәрізді өсіндісінен басталып, төмен және алға қарай бағыт алып, қосқарыншалы бұлшықеттің сінірін орап, тіл асты сүйегінің денесі мен үлкен мүйізіне бекиді.

Жақ-тіл асты бұлшықеті (*musculus mylohyoideus*) төменгі жақ сүйек пен тіл асты сүйектің арасындағы кеңістікті толтыратын жалпақ және жіңішке бұлшықет. Бұлшықет шығыңқысы жоғары табақшаны түзеді, ол ауыз қуысының түбін — ауыз диафрагмасын (*diaphragma oris*) құрайды. Бұлшықет будалары *linea mylohyoidea mandibulae* басталып, медиалды және артқа жүреді. Екі жақтағы бұлшықеттер орталық сызық бойымен *spina mentalis mandibulae*-ден *os hyoideum*-ге дейін қосылып, жақ-тіл асты бұлшықет тігісін (*raphe musculus mylohyoidei*) құрайды. Бұлшықеттің арткы талшықтары тіл асты сүйек денесінің алдыңғы жағына бекиді.

Иек-тіл асты бұлшықеті (*musculus geniohyoideus*) тілдің астында және *musculus mylohyoideus* үстінде орналасқан. Аттас бұлшықеттен орталық жазықтықта қоймалжың дәнекер тіннің жіңішке қабатымен бөлінген. Ол *spina mentalis* басталып, артқа қарай кеңейіп, *corpus ossis hyoidei* алдыңғы бетіне бекиді.

Функциясы: тіласты сүйегін көтереді және оны артқа тартады.

Мойынның терең бұлшықеттері

Мойынның терең бұлшықеттері (145-сурет) омыртқа бағанында жатады және омыртқалардың көлденең өсінділерімен шартты латералды және медиалды топтарға бөлінеді. Шүйде асты бұлшықеттері атипиялы омыртқалар байланыстарын артынан жабады.

Латералды топ бұлшықеттері

Алдыңғы, ортаңғы және арткы сатылы бұлшықеттер (*musculi scaleni anterior, medius et posterior*) омыртқа бағанының мойын бөлімінің бүйірінде орналасқан. Олар I–VI мойын омыртқалардың көлденең өсіндісінен басталып, *musculi scaleni anterior et medius* I қабырғаға, *musculus scalenus posterior* II қабырғаның сыртқы бетіне бекиді.

Функциясы: омыртқа бағанасын тіктеп ұстаған жағдайда I және II қабырғаларды көтереді, кеуде қуысын тіктеп ұстаған жағдайда, екіжақты жиырылып, омыртқа бағанының мойын бөлімін бүгеді, біржақты жиырылғанда мойынды өз жағына бұрады.

Медиалды топ бұлшықеттері

Бұлшықеттер омыртқа бағанының алдыңғы бетінде (шүйде сүйектен III кеуде омыртқаға дейін) орналасқан.

Мойынның ұзын бұлшықеті (*musculus longus colli*) барлық мойын, жоғарғы үш кеуде омыртқалар денесінің алдында, жұтқыншақтың және өңештің артында жатады. Оның вертикалды, жоғарғы қиғаш және төменгі қиғаш бөліктері бар. Вертикалды бөлігі жоғарғы үш кеуде және төменгі үш мойын омыртқалар денесінен басталып, IV–II мойын омыртқалар денесіне бекиді. Төменгі қиғаш бөлігі жоғарғы үш кеуде мойын омыртқалар денесінен басталып, V, VI және VII мойын омыртқалардың көлденең өсінділеріндегі алдыңғы төмпешіктеріне бекиді. Жоғарғы қиғаш бөлігі III, IV, V және VI мойын омыртқалардың көлденең өсінділеріндегі алдыңғы төмпешіктерінен басталып, I мойын омыртқалардың денесіне бекиді.

Функциясы: екіжақты жиырылғанда мойынды алға бұрады, бір жақты жиырылғанда өз жағына бұрады.

Бастың ұзын бұлшықеті (*musculus longus capitis*) жоғарыдағы бұлшықеттің жоғарғы бөлігін жауып, III–VI мойын омыртқалардың көлденең өсінділеріндегі алдыңғы төмпешіктерінен басталып, шүйде сүйектің базилярлық бөлігінің төменгі бетіне бекиді.

Функциясы: екі жақты жиырылғанда басты алға бұрады, бір жақты жиырылғанда өз жағына бұрады.

Бастың алдыңғы тік бұлшықеті (*musculus rectus capitis anterior*) қысқа бұлшықет, ауыз омыртқаның алдыңғы доғасынан және көл-

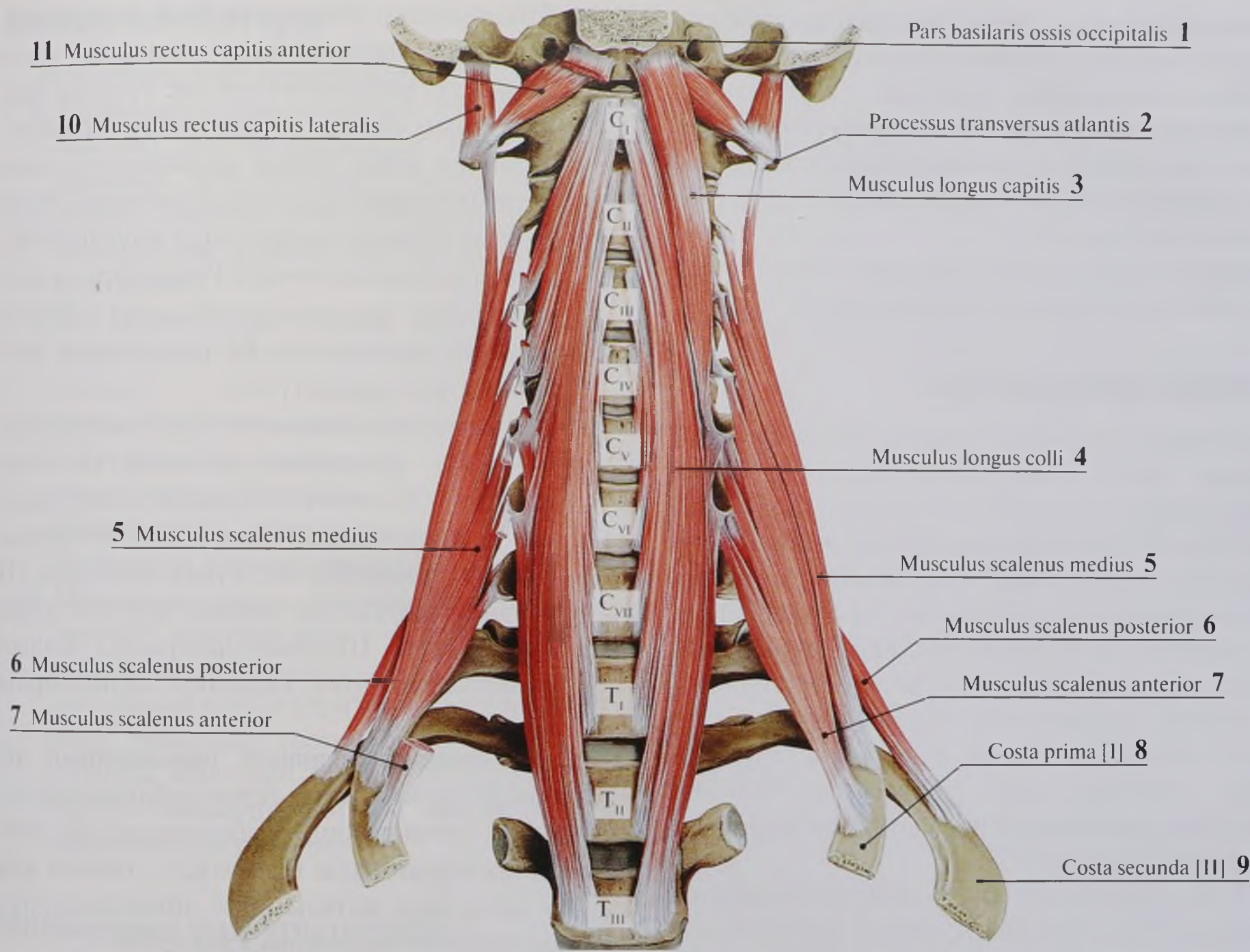

145-сурет. Мойынның терең латералды және алдыңғы бұлшықеттері. Алдыңғы көрінісі

№	Қазақ тіліндегі атауы	Орыс тіліндегі атауы	Ағылшын тіліндегі атауы
1	Шүйде сүйектің вазилярлы бөлігі	Базилярная часть затылочной кости	Basilar part of occipital bone
2	Ауыз омыртқаның көлденең өсіндісі	Поперечный отросток атланта	Transverse process of the atlant
3	Бастың ұзын бұлшықеті	Длинная мышца головы	Longus capitis
4	Мойынның ұзын бұлшықеті	Длинная мышца шеи	Longus colli
5	Ортаңғы сатылы бұлшықет	Средняя лестничная мышца	Scalenus medius; Middle scalene
6	Арткы сатылы бұлшықет	Задняя лестничная мышца	Scalenus posterior; Posterior scalene
7	Алдыңғы сатылы бұлшықет	Передняя лестничная мышца	Scalenus anterior; Anterior scalene
8	Бірінші қабырға	Первое [I] ребро	First rib [I]
9	Екінші қабырға	Второе [II] ребро	Second rib [II]
10	Бастың латералды тік бұлшықеті	Латеральная прямая мышца головы	Rectus capitis lateralis
11	Бастың алдыңғы тік бұлшықеті	Передняя прямая мышца головы	Rectus capitis anterior

денен өсіндісінен басталып, шүйде сүйектің базилярлық бөлігінің төменгі бетіне бекиді.

Функциясы: басты алға иеді.

Бастың латералды тік бұлшықеті (*musculus rectus lateralis*) ол ауыз омыртқаның көлденең өсіндісінен басталып, шүйде сүйектің латералды бөлігіне бекиді.

Функциясы: басты бүйір қапталына қарай ию. *Articulatio atlantooccipitalis*-ге әсер етеді.

Мойын шандырлары

Мойын аймағында беткей, меншікті және мойын ішілік шандырлар бар (146-сурет). Мойынның беткей шандырының (*fascia colli superficialis*) басқа шандырлардан айтарлықтай айырмашылығы жоқ. Мойынның меншікті шандырын (*fascia colli propria*) тіл асты сүйекке қатынасты екі бөлікке: тіл асты сүйек асты және тіл асты сүйек үсті бөледі. Мойынның меншікті шандырының тіл асты сүйек асты бөлігі беткей, кеңірдек алды және омыртқа алды табақшалармен көрсетілген. Мойын ішілік шандырдың висцералды және париетал-ды табақшалары бар.

В.Н. Шевкуненко бойынша мойында 5 шандырлық табақшаға бөлінеді. Бірінші шандыр мойынның беткей шандырына; екінші — мойынның меншікті шандырының беткей табақшасына, үшінші — мойынның меншікті шандырының кеңірдек алды табақшасына; төртінші — мойын ішілік шандырға; бесінші — мойынның меншікті шандырының омыртқа-алды табақшасына сәйкес келеді.

Мойынның беткей шандыры (В.Н. Шевкуненко №1) тері асты шелмайлық астында жатады, мойынның тері асты бұлшықетінің жанжағынан перимезий түрінде қоршайды.

1. **Мойынның меншікті шандырының тіл асты сүйек асты бөлігі**:

- ✧ (Шевкуненко бойынша №2) мойынның меншікті шандырының беткей табағы мойынның тері асты бұлшықетінің астында орналасқан. Ол төменнен төс тұтқасы мен бұғананың алдыңғы бетімен, жоғарыдан тіл асты сүйекпен бітісіп, төс-бұғана-емізік бұлшықетке келеді.
- ✧ (Шевкуненко бойынша №3) мойынның меншікті шандырының кеңірдек алды табағы тіл асты сүйектен төс тұтқасы мен бұғананың артқы бетіне дейін таралады. Кеңірдек алды табағы жауырын-тіл асты бұлшықеті жиегінде беткей табакпен берік бітіседі. Соның нәтижесінде жауырын-бұғана апоневрозы немесе Рише парусы атауын алады. Бұл шандыр тіл асты сүйектің астында орналасқан бұлшықеттерге фиброзды футлярлар түзеді.
- ✧ (Шевкуненко бойынша №5) мойынның меншікті шандырының омыртқа алды табағы мойынның латералды және медиалды топ бұлшықеттеріне сүйек-фиброзды футляр түзеді. Ол бас сүйек негізінен III кеуде омыртқаның төменгі жиегіне дейін орналасады. Шандыр латералды мойын омыртқаларының көлденең өсінділеріне бекиді.

2. **Мойынның меншікті шандырының тіл асты бөлігі** беткей және терең табақшалардың арасында орналасқан. Табақшалардың арасында қоскарыншалы бұлшықет, төменгі жақ сүйек асты безі жатады. Бас аймағында ұрт-жұтқыншақтық шандырға жалғасады.

Мойын ішілік шандыры (Шевкуненко бойынша №4) екі табақшадан тұрады. Париеталды табақша мойын қуысын ішінен көмкереді және висцералды табақша мойынның ағзаларын (жұтқыншақты, өңешті, көмейді, қалқанша безді) жабады. Париеталды табақша алдынан және бүйірінен мойынның меншікті шандырының кеңірдек алды табағымен бітіседі. Ол артынан висцералды табақшамен берік, мойынның меншікті шандырының омыртқа алды табағымен қоймалжын бітіседі.

Заманауи халықаралық анатомиялық терминология бойынша мойында тек бір шандыр бар, оның жоғарыда көрсетілген екінші, үшінші және бесінші шандырларға сәйкес келетін беткей, кеңірде алды және омыртқа алды табақтары бар. Бірінші мен бесінші шандырлар терминологияға енгізілмеген.

Мойын аймақтары

Мойыннын төрт аймағы бар (147, 148-сурет).

- *Мойынның алдыңғы аймағы* (*regio cervicalis anterior*) төс-бұғана-емізік бұлшықеттің алдыңғы жиектерімен, төстің мойындырық тілігімен және мойынның жоғарғы шекарасына сәйкес келетін сызығымен шектеледі.
- *Төс-бұғана-емізік аймағы* (*regio sternocleidomastoidea*) аттас бұлшықет контурына сәйкес.
- *Мойынның латералды аймағы* (*regio cervicalis lateralis*) төс-бұғана-емізік бұлшықеттің артқы жиегімен, трапеция тәрізді бұлшықеттің латералды жиегімен және бұғананың жоғарғы жиегімен шектеледі.
- *Мойынның артқы аймағы* (*regio cervicalis posterior*) жоғарғы желкелік сызықпен, VII мойын омыртқаның қылқанды өсінділері деңгейімен өтетін горизонталды сызықпен және трапеция тәрізді бұлшықеттің латералды жиегімен шектеледі. Кейбір авторлар мойынның артқы аймағын арка аймағына жатқызады.

Мойынның үшбұрыштары

Мойынның латералды үшбұрышы (*trigonum colli laterale*) мойынның аттас аймағына сәйкес келеді. Оның деңгейінде жауырын-бұғана және жауырын-трапеция үшбұрыштары орналасқан:

- жауырын-бұғана үшбұрышы (*trigonum omoclaviculare*) бұғанамен, *musculus omohyioideus* төменгі қарыншасымен және *musculus sternocleidomastoideus* артқы жиегімен шектеледі;
- жауырын-трапеция үшбұрышы (*trigonum omotrapezoideum*) *musculus trapezius* жиегімен, *musculus omohyoideus* төменгі қарыншасымен және *musculus sternocleidomastoideus* артқы жиегімен шектелген.

Мойынның медиалды үшбұрышы (*trigonum colli mediale*) мойынның алдыңғы аймағының бөлігі. Ол үш үшбұрышқа бөлінеді:

- ұйқы үшбұрышы (*trigonum caroticum*) *musculus sternocleidomastoideus* алдыңғы жиегімен, *musculus omohyoideus* жоғарғы қарыншасымен және *musculus digastricus* артқы қарыншасымен шектелген;
- жауырын-кеңірдек үшбұрышы (*trigonum omotracheale*) орталық сызықпен, *musculus sternocleidomastoideus* алдыңғы жиегімен және *musculus omohyoideus* жоғарғы қарыншасымен шектелген;
- төменгі жақ асты үшбұрыш (*trigonum submandibulare*) төменгі жақ сүйек денесінің төменгі жиегімен, *musculus digastricus* алдыңғы және артқы қарыншаларымен шектелген.

Төменгі жақ сүйек арты шұңқыры (*regio retromandibularis*) артынан емізік тәрізді өсіндімен және *musculus sternocleidomastoideus*, жоғарыдан сыртқы есту өтісімен, алдынан *ramus mandibulae* артқы жиегімен, медиалды біз тәрізді өсіндімен және одан басталатын бұлшықеттермен шектелген.

Мойынның клетчаткалық кеңістіктері

1. **Төс үсті шандыр аралық кеңістік** (*spatium interfasciale suprasternale*) төстің мойындырық тілігінің үстінде орналасқан. Алдынан беткей және артынан мойынның меншікті шандырының кеңірдек алды табағымен шектелген. Ол төс-бұғана-емізік бұлшықеттің артында сокыр қалта түзеді.

2. **Ағза алды кеңістік** (*spatium previscerale*) көмей мен кеңірдектің алдында мойын ішілік шандырдың париеталды және висцералды табақтарының арасында орналасып, төменнен алдыңғы көкірек ортамен байланысады.

3. **Ағза арты кеңістік** (*spatium retroviscerale*) мойын ішілік шандырның париеталды және мойынның меншікті шандырдың омыртқа алды табақтарының арасында орналасқан. Ол өңеш пен жұтқыншақтың артында жатып, бас сүйек негізінен басталып, артқы көкірек ортамен байланысады.

4. **Бүйір шандыр аралық кеңістік** (*spatium interfasciale cervicale laterale*) мойынның бүйір үшбұрышы тұсында, мойынның меншікті шандырының беткей және омыртқа алды табақтарының арасында орналасқан.

Venter anterior musculi digastrici **1**
Corpus ossis hyoidei **2**
Musculus stylohyoideus **3**
13 Musculus mylohyoideus
Venter superior musculi omohyoidei **4**
12 Musculus sternohyoideus
11 Platysma
Musculus sternocleidomastoideus **5**
10 Fascia cervicalis superficialis
Lamina pretrachealis fasciae cervicalis propriae **6**
9 Lamina superficialis fasciae cervicalis propriae
Venter inferior musculi omohyoidei **7**
Musculus trapezius **8**

а

9 Lamina superficialis fasciae cervicalis propriae
5 Musculus sternocleidomastoideus (кесілген)
Platysma (кесілген) **11**
Glandula submandibularis **14**
6 Lamina pretrachealis fasciae cervicalis propriae
16 Lamina prevertebralis fasciae cervicalis propriae
6 Lamina pretrachealis fasciae cervicalis propriae
11 Platysma (кесілген)
Clavicula **15**

б

146-сурет. Мойын шандырлары: а — алдыңғы көрінісі; б — бүйір көрінісі

№	Қазақ тіліндегі атауы	Орыс тіліндегі атауы	Ағылшын тіліндегі атауы
1	Қоскарыншалы бұлшықеттің алдыңғы қарыншасы	Переднее брюшко двубрюшной мышцы	Anterior belly of digastric muscle
2	Тіл асты сүйек денесі	Тело подъязычной кости	Body of hyoid bone
3	Төс-тіл асты бұлшықеті	Шилоподъязычная мышца	Stylohyoid
4	Жауырын-тіл асты бұлшықеттің жоғарғы қарыншасы	Верхнее брюшко лопаточно-подъязычной мышцы	Superior belly of omohyoid muscle
5	Біз-бұғана-емізік бұлшықеті	Грудино-ключично-сосцевидная мышца	Sternocleidomastoid
6	Мойыннын меншікті шандырынын кенірдек алды табақшасы	Предтрахеальная пластинка собственной фасции шеи	Pretracheal layer of proper cervical fascia
7	Жауырын-тіл асты бұлшықеттің төменгі қарыншасы	Нижнее брюшко лопаточно-подъязычной мышцы	Inferior belly of omohyoid muscle
8	Трапеция тәрізді бұлшықет	Трапециевидная мышца	Trapezius
9	Мойыннын меншікті шандырынын беткей табақшасы	Поверхностная пластинка собственной фасции шеи	Superfical layer of proper cervical fascia
10	Мойыннын беткей шандыры	Поверхностная фасция шеи	Superficial cervical fascia
11	Тері асты бұлшықеті	Подкожная мышца шеи	Platysma
12	Төс-тіл асты бұлшықеті	Грудино-подъязычная мышца	Sternohyoid
13	Жақ-тіл асты бұлшықеті	Челюстно-подъязычная мышца	Mylohyoid
14	Тіл асты безі	Подъязычная железа	Sublingual gland
15	Бұғана	Ключица	Clavicle
16	Мойыннын меншікті шандырынын омыртқаалды табақшасы	Предпозвоночная пластинка собственной фасции шеи	Prevertebral layer of proper cervical fascia

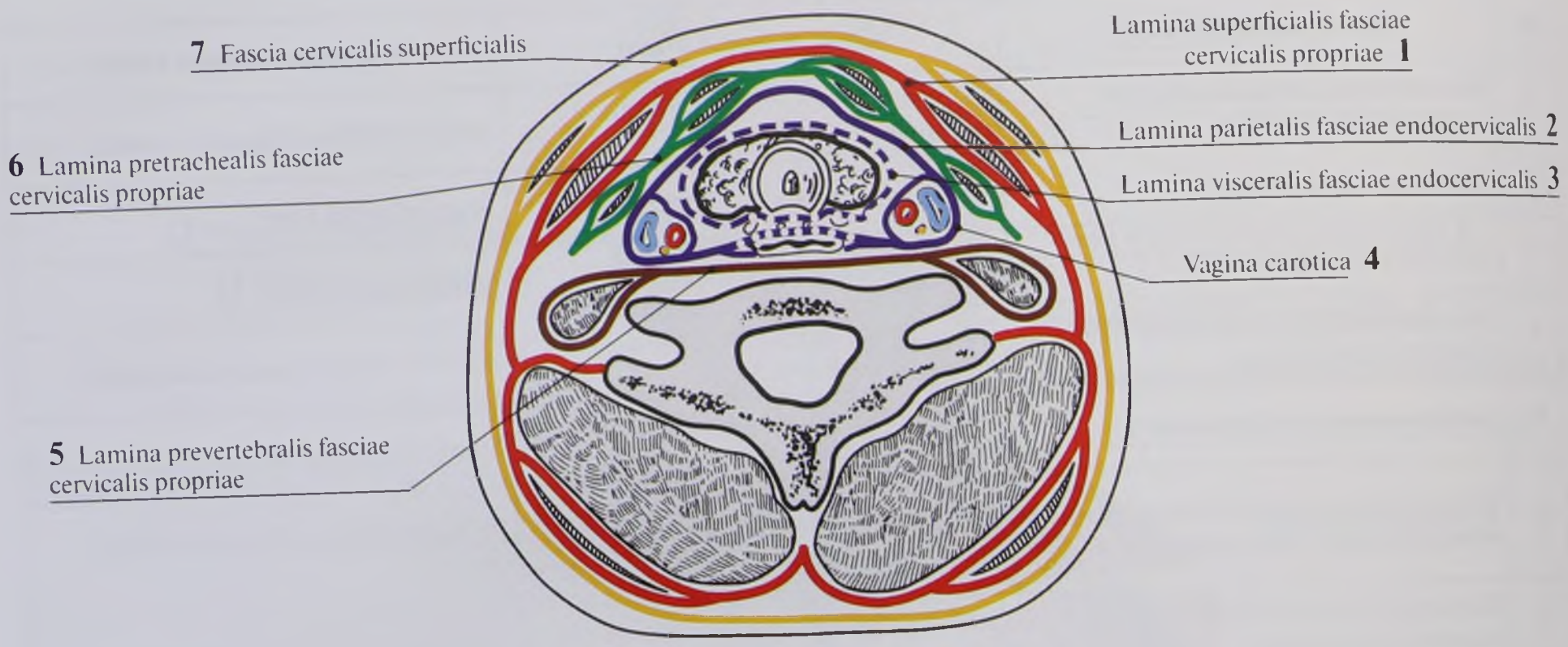
7 Fascia cervicalis superficialis
Lamina superficialis fasciae cervicalis propriae 1
Lamina parietalis fasciae endocervicalis 2
6 Lamina pretrachealis fasciae cervicalis propriae
Lamina visceralis fasciae endocervicalis 3
Vagina carotica 4
5 Lamina prevertebralis fasciae cervicalis propriae

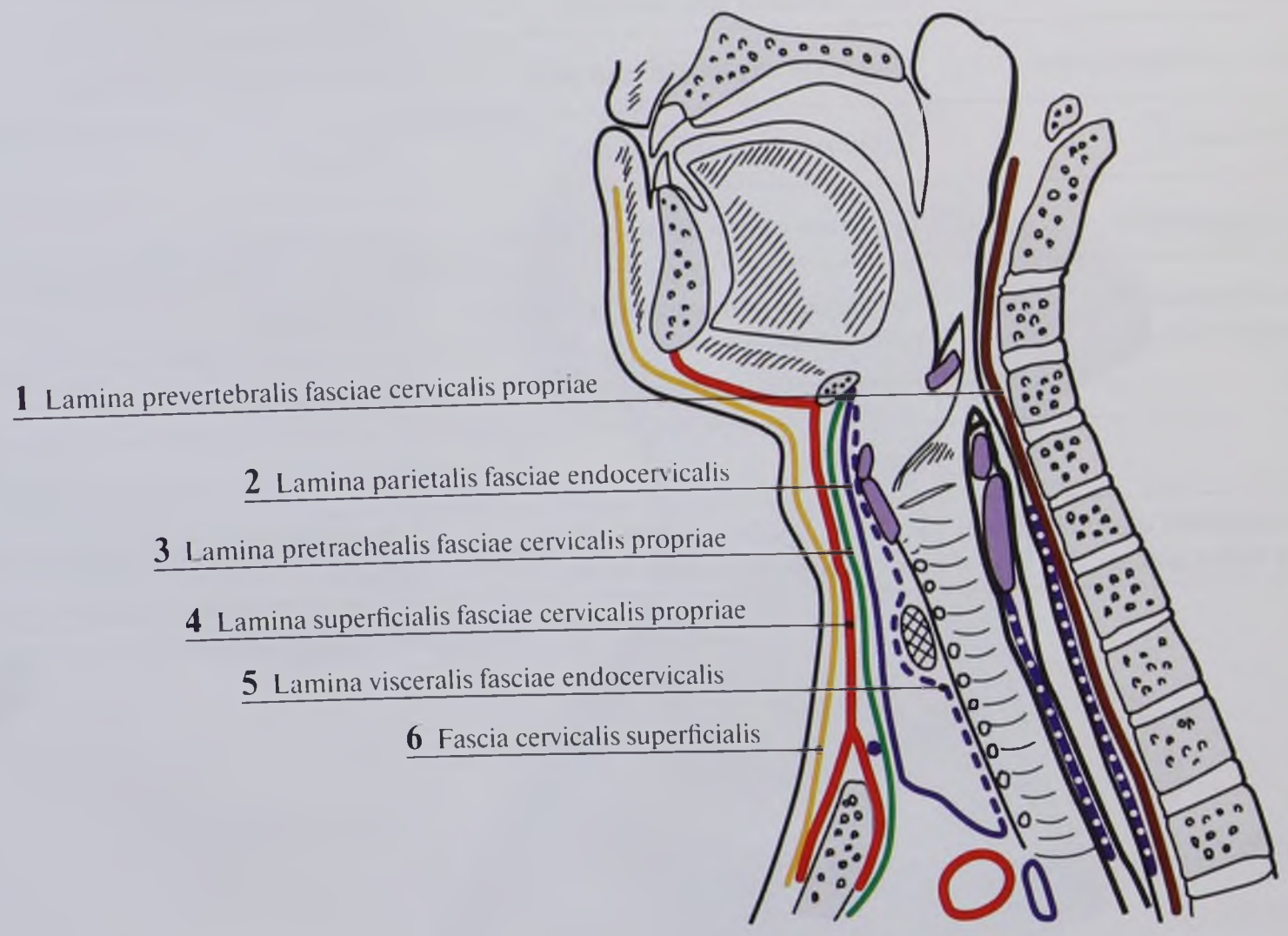
1 Lamina prevertebralis fasciae cervicalis propriae
2 Lamina parietalis fasciae endocervicalis
3 Lamina pretrachealis fasciae cervicalis propriae
4 Lamina superficialis fasciae cervicalis propriae
5 Lamina visceralis fasciae endocervicalis
6 Fascia cervicalis superficialis

147-сурет. Мойын көлденең тілігіндегі шандырлары

№	Қазақ тіліндегі атауы	Орыс тіліндегі атауы	Ағылшын тіліндегі атауы
1	Мойыннын меншікті шандырынын беткей табакшасы	Поверхностная пластинка собственной фасции шеи	Superfical layer of proper cervical fascia
2	Мойын ішілік шандырынын париеталды табакшасы	Париетальная пластинка внутришейной фасции	Parietal layer of endocervical fascia
3	Мойын ішілік шандырынын висцералды табакшасы	Висцеральная пластинка внутришейной фасции	Visceral layer of endocervical fascia
4	Ұйқы қынабы	Сонное влагалище	Carotid sheath
5	Мойыннын меншікті шандырынын омыртка алды табакшасы	Предпозвоночная пластинка собственной шейной фасции	Prevertebral layer of proper cervical fascia
6	Мойыннын меншікті шандырынын кеңірдек алды табакшасы	Предтрахеальная пластинка собственной шейной фасции	Pretracheal layer of proper cervical fascia
7	Мойыннын беткей шандыры	Поверхностная фасция шеи	Superficial cervical fascia

148-сурет. Мойын және бастың парасагитталды тілігіндегі шандырлары

№	Қазақ тіліндегі атауы	Орыс тіліндегі атауы	Ағылшын тіліндегі атауы
1	Мойыннын меншікті шандырынын омыртка алды табакшасы	Предпозвоночная пластинка собственной шейной фасции	Prevertebral layer of proper cervical fascia
2	Мойын ішілік шандырынын париет алды табакшасы	Париетальная пластинка внутришейной фасции	Parietal layer of endocervical fascia
3	Мойыннын меншікті шандырынын кенірдекалды табакшасы	Предтрахеальная пластинка собственной шейной фасции	Pretracheal layer of proper cervical fascia
4	Мойыннын меншікті шандырынын беткей табакшасы	Поверхностная пластинка собственной фасции шеи	Superfical layer of proper cervical fascia
5	Мойын ішілік шандырынын висцералды табакшасы	Висцеральная пластинка внутришейной фасции	Visceral layer of endocervical fascia
6	Мойыннын беткей шандыры	Поверхностная фасция шеи	Superficial cervical fascia

5. **Саты алды кеңістік** (*spatium antescalenum*) *musculi sternohyoideus sternothyroideus* және *musculus scalenus anterior* арасында орналасқан.

6. **Саты аралық кеңістік** (*spatium interscalenum*) *musculus scalenus anterior* және *musculus scalenus medius* шектейді.

7. **Омыртқа алды кеңістік** (*spatium prevertebrale*) мойынның меншікті шандырының омыртқа алды табағы мен мойын омыртқаларының арасында орналасқан.

8. **Төменгі жақ сүйек асты кеңістік** (*spatium submandibulare*) төменгі жақ сүйек асты үшбұрышта жатады. Ол мойынның меншікті шандырының беткей және терең табақтарымен және төменгі жақ сүйек денесімен шектелген.

9. **Құлақ маңы кеңістігі** (*spatium parotideum*) төменгі жақ сүйек арты шұңқырында орналасқан. Ол алдынан төменгі жақ сүйектің тармағымен, жоғарыдан және артынан самай сүйекпен, медиалды, латералды және төменнен шыкшыт безіне капсула түзетін аттас шандырымен шектелген.

БАҚЫЛАУҒА АРНАЛҒАН СҰРАҚТАР

1. Мойын бұлшықеттері қалай дамиды?
2. Қандай тіл асты сүйек үсті бұлшықеттерін білесіз? Олар қандай қызмет атқарады?
3. Қандай тіл асты, сүйек асты бұлшықеттерін білесіз? Олар қандай қызмет атқарады?
4. Мойынның терең бұлшықеттері қандай топтарға бөлінеді? Олар қай жерден басталып, қай жерге бекиді, олардың функциясы?
5. Мойын шандырларын (В.Н. Шевкуненко бойынша) атаңыз. Олар қайда бекіп, қандай бұлшықеттер мен ағзаларға шандырлық қынаптар түзеді?
6. Мойынның клетчатка аралық кеңістіктерін атаңыз? Олар қандай құрылымдармен шектелген?
7. Төменгі жақ сүйек арты шұңқырының қабырғаларын атаңыз.
8. Мойынның алдыңғы ұшбұрышы қандай үшбұрыштарға бөлінеді?

БАСТЫҢ БҰЛШЫҚЕТТЕРІ

Бастың бұлшықеттерінің топографиялық орналасуы мен функциясына байланысты жіктелуі

I. **Бет бұлшықеттері** (***musculi faciei***) ымдау бұлшықеттері, орналасуы бойынша 5 топ кіреді (149–151-сурет).

- ✧ Бас сүйек төбесі бұлшықеттері — *musculus epicranius*.
- ✧ Сыртқы құлақтың бұлшықеттері — *musculi auricularis anterior*, *auricularis superior*, *auricularis posterior*.
- ✧ Көз шарасы айналасындағы бұлшықеттер — *musculi orbicularis oculi*, *corrugator superfilii*, *procerus*.
- ✧ Мұрын бұлшықеті — *musculus nasalis*.
- ✧ Ауыз айналасындағы бұлшықеттер — *musculi levator labii superioris*, *zygomaticus major*, *zygomaticus minor*, *risorius*, *depressor anguli oris*, *levator anguli oris*, *depressor labii inferioris*, *mentalis*, *incisivi*, *buccinator*, *orbicularis oris*.

II. **Шайнау бұлшықеттері** — *musculi masseter*, *temporalis*, *pterygoideus lateralis*, *pterugoideus medialis*.

Ымдау бұлшықеттері шығу тегі бойынша II висцералды (желбезек) доғадан; шайнау бұлшықеттері — I висцералды (желбезек) доғадан дамиды.

Бет бұлшықеттері (ымдау бұлшықеттері)

Бас сүйек төбесінің бұлшықеттері

Бас сүйек үсті бұлшықеті (*musculus epicranius*) шүйде-маңдай (тұрақты) және самай-төбе (тұрақсыз) бұлшықеттерінен тұрады.

Шүйде-маңдай бұлшықеті (*musculus occipitofrontalis*) жалпақ апоневрозбен — сінірлі дулығамен (*galea aponeurotica*) қосылатын маңдайлық және шүйделік қарыншаларынан тұрады. Дулыға берік фиброзды табақша, сүйек каппен қоймалжың және терімен өте берік байланысады:

- ✧ мандайлық қарынша (*venter frontalis*) *galea aponeurotica* басталып, қас терісіне бекиді;
- ✧ шүйделік қарынша (*venter occipitalis*) *musculus occipitofrontalis* арткы бөлімін құрайды, ол *linea nuchalis superior* үстінен және *processus mastoideus* негінен басталып, жоғары және латералды бағытталып, *galea aponeurotica* өтеді.

Самай-төбе бұлшықеті (*musculus temporoparietalis*) аттас аймақты толтыратын рудименттік бұлшыкет. Оның будалары құлақ қалканы шеміршегінің ішкі жағынан басталып, желпуіш түрінде ажырап, сіңірлі дулығаға бекиді.

Функциясы: бас сүйек үсті бұлшыкеті мандай терісін көлденең катпарларға жинайды.

Сыртқы құлақтың бұлшықеттері

Құлақ қалқанының алдыңғы, жоғарғы және арткы бұлшықеттері (*musculi auriculares anrior, superior et posterior*) адамдарда рудименттік құрылысты және кейбір адамдарда ғана құлак калканын кимылдата алады.

Көз шарасының айналасындағы бұлшықеттер

Көздің шеңберлі бұлшыкеті (*musculus orbicularis oculi*) үш бөліктен тұрады:

- ✧ көздік бөлігі (*pars orbitalis*) көз шарасының айналасында орналасқан ең жалпак бөлігі, мандай сүйектің мұрындык бөлігінен және жоғарғы жак сүйектін мандайлык өсіндісінен және кабактын медиалды жалғамасынан басталып, көз ұясының жоғарғы және төменгі жиектерімен шеңберлі жүріп, кабактын латералды жігінде және кастын терісінде аякталады;
- ✧ кабактык бөлігі (*pars palpebralis*) жоғарғы және төменгі кабактын терісі астында жатып, кабактын медиалды жалғамасынан басталып, көздің латералды бұрышына бағытталып, кабактын латералды жалғамасына бекиді;
- ✧ көз жасы бөлігі (*pars lacrimalis*) кабактын медиалды жалғамасынан басталып, көз жасы кабын коршап, көз жасы кыркасына бекиді.

Функциясы: көз шарасын жабады, көз жасы кабын кеңейтеді.

Касты түю бұлшыкеті (*musculus corrugator supercilii*) көздін шеңберлі бұлшыкетінін астында орналаскан. Мандай сүйектін мұрындык бөлігінен басталып, кастын терісіне бекиді.

Функциясы: касты түйеді және бойлык катпарды құрайды.

Тәкаппар бұлшыкеті (*musculus procerus*) мұрын түбірінен басталып, кенсірік үсті терісіне бекиді.

Функциясы: кенсірік үсті терісін түсіреді, осы жерде көлденен катпарлар түзеді.

Мұрын бұлшықеттері

Мұрын бұлшыкеті (*musculus nasalis*) жоғарғы жак сүйектін иттіс пен латералды күректістін ұяшыктык көтерінкісінен басталып, жоғарғы өтіп, көлденен және танаулык бөліктерге бөлінеді. Көлденен бөлігі (*pars transversa*) карама-карсы жактағы аттас бұлшыкеттін сінірімен байланысады. Танаулык бөлігі (*pars alaris*) мұрын канатынын терісіне бекиді.

Функциясы: танаудын тесігін тарылтып, мұрын канатын төмен түсіреді.

Ауыз айналасындағы бұлшықеттер

Ауыздың шеңберлі бұлшыкеті (*musculus orbicularis oris*) еріндердін калындығында ауыз тесігінін айналасында орналаскан. Онын екі бөлігі бар:

- ✧ еріндік бөлігі (*pars labialis*) жоғарғы және төменгі еріндер калындығында жатады;
- ✧ жиектік бөлігі (*pars marginalis*) бұлшыкеттердін периферияльык бөлігін құрайды. *Musculus orbicularis oris* будалары ауыз бұрышындағы шырышты кабыктан және терісінен басталып, жартылай *musculi buccinator*, *levator anguli oris*, *depressor anguli oris*, *zygomaticus major* талшыктарынын жалғасы болып саналады. Бұлшыкеттін талшыктары жоғарғы және төменгі еріндерде жатып, карама-карсы жактағы талшыктармен киылысып, ортанғы сызык бойындағы теріде аякталады.

Функциясы: ауызды жауып, ерінді сыртка карай ығыстырады.

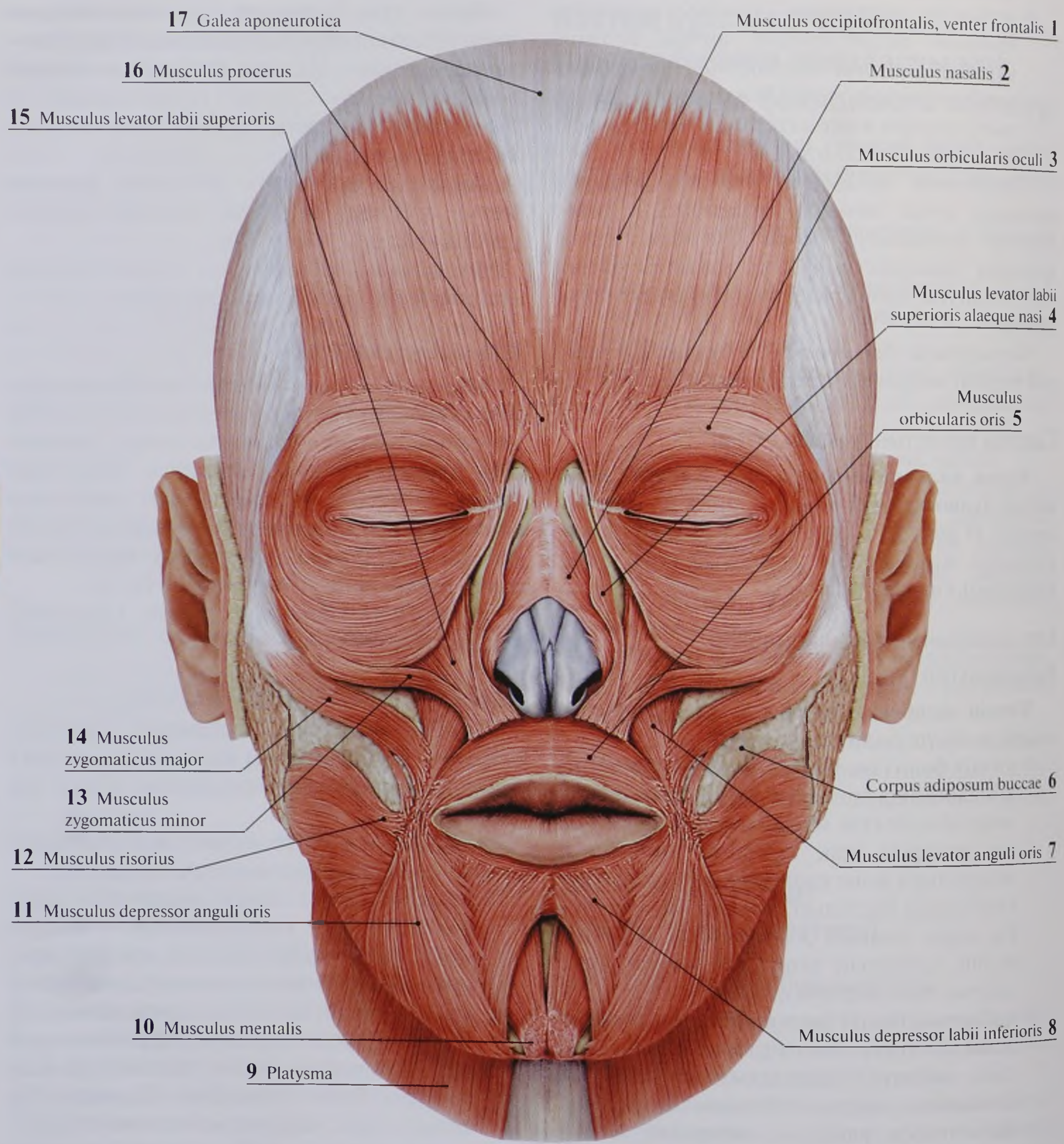
17 Galea aponeurotica
16 Musculus procerus
15 Musculus levator labii superioris
Musculus occipitofrontalis, venter frontalis 1
Musculus nasalis 2
Musculus orbicularis oculi 3
Musculus levator labii superioris alaeque nasi 4
Musculus orbicularis oris 5
14 Musculus zygomaticus major
13 Musculus zygomaticus minor
12 Musculus risorius
11 Musculus depressor anguli oris
10 Musculus mentalis
9 Platysma
Corpus adiposum buccae 6
Musculus levator anguli oris 7
Musculus depressor labii inferioris 8

149-сурет. Бет бұлшықеттері. Алдыңғы көрінісі

№	Қазақ тіліндегі атауы	Орыс тіліндегі атауы	Ағылшын тіліндегі атауы
1	Шүйде-маңдай бұлшықеттің маңдай қарыншасы	Затылочно-лобная мышца, лобное брюшко	Occipitofrontalis muscle, frontal belly
2	Мұрын қарыншасы	Носовая мышца	Nasalis muscle
3	Көздің шеңберлі бұлшықеті	Круговая мышца глаза	Orbicularis oculi muscle
4	Жоғарғы ерінді және мұрын қанатын көтеретін бұлшықет	Мышца, поднимающая верхнюю губу и крыло носа	Levator labii superioris alaeque nasi muscle
5	Ауыздың шеңберлі бұлшықеті	Круговая мышца рта	Orbicularis oris muscle
6	Ұрттың шелмайы	Жировое тело щеки	Buccal fat pad
7	Езуді көтеретін бұлшықет	Мышца, поднимающая угол рта	Levator anguli oris muscle
8	Төменгі ерінді түсіретін бұлшықет	Мышца, опускающая нижнюю губу	Depressor labii inferioris muscle
9	Тері асты бұлшықеті	Подкожная мышца шеи	Platysma
10	Иек бұлшықеті	Подбородочная мышца	Mentalis muscle
11	Езуді түсіретін бұлшықет	Мышца, опускающая угол рта	Depressor anguli oris muscle
12	Күлкі бұлшықеті	Мышца смеха	Risorius muscle
13	Бет сүйектің кіші бұлшықеті	Малая скуловая мышца	Zygomaticus minor muscle
14	Бет сүйектің үлкен бұлшықеті	Большая скуловая мышца	Zygomaticus major muscle
15	Жоғарғы ерінді көтеретін бұлшықет	Мышца, поднимающая верхнюю губу	Levator labii superioris
16	Тәкаппар бұлшықеті	Мышца гордецов	Procerus muscle
17	Сіңірлі дулыға	Сухожильный шлем	Epicranial aponeurosis

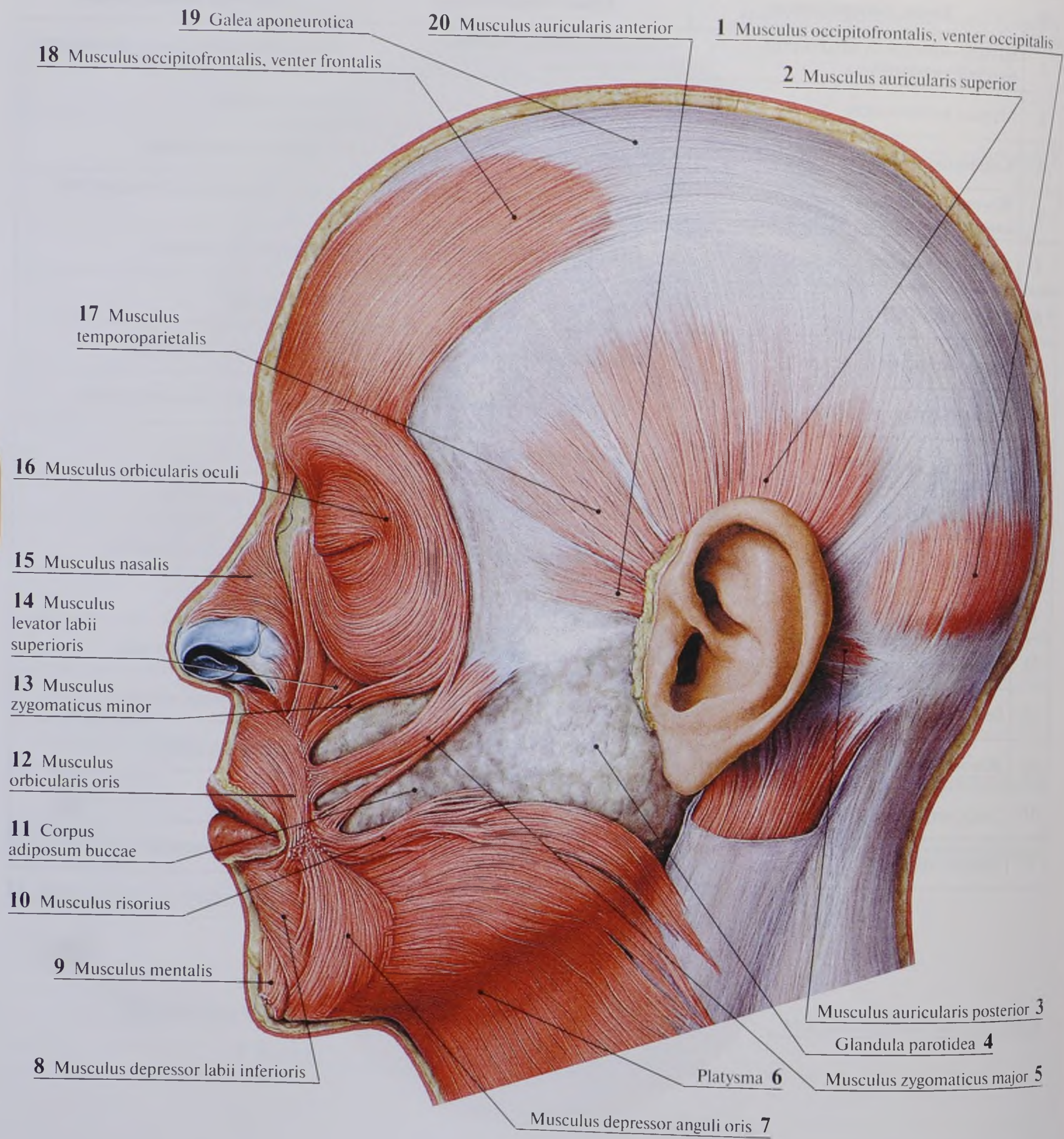
19 Galea aponeurotica
20 Musculus auricularis anterior
1 Musculus occipitofrontalis, venter occipitalis
18 Musculus occipitofrontalis, venter frontalis
2 Musculus auricularis superior
17 Musculus temporoparietalis
16 Musculus orbicularis oculi
15 Musculus nasalis
14 Musculus levator labii superioris
13 Musculus zygomaticus minor
12 Musculus orbicularis oris
11 Corpus adiposum buccae
10 Musculus risorius
9 Musculus mentalis
8 Musculus depressor labii inferioris
Musculus auricularis posterior 3
Glandula parotidea 4
Platysma 6
Musculus zygomaticus major 5
Musculus depressor anguli oris 7

150-сурет. Бет бұлшықеттері. Бүйір көрінісі

№	Қазақ тіліндегі атауы	Орыс тіліндегі атауы	Ағылшын тіліндегі атауы
1	Шүйде-маңдай бұлшықеттің шүйде қарыншасы	Затылочно-лобная мышца, затылочное брюшко	Occipitofrontalis, occipital belly
2	Құлактың жоғарғы бұлшықеті	Верхняя ушная мышца	Auricularis superior muscle
3	Құлактың арткы бұлшықеті	Задняя ушная мышца	Auricularis posterior muscle
4	Шыкшыт безі	Околоушная железа	Parotid gland
5	Бет сүйектің үлкен бұлшықеті	Большая скуловая мышца	Zygomaticus major muscle
6	Тері асты бұлшықеті	Подкожная мышца шеи	Platysma
7	Езуді түсіретін бұлшықет	Мышца, опускающая угол рта	Depressor anguli oris
8	Төменгі ерінді түсіретін бұлшықет	Мышца, опускающая нижнюю губу	Depressor labii inferioris
9	Иек бұлшықеті	Подбородочная мышца	Mentalis muscle
10	Күлкі бұлшықеті	Мышца смеха	Risorius muscle
11	Ұрттың шелмайы	Жировое тело щеки	Buccal fat pad
12	Ауыздың шеңберлі бұлшықеті	Круговая мышца рта	Orbicularis oris muscle
13	Бет сүйектің кіші бұлшықеті	Малая скуловая мышца	Zygomaticus minor
14	Жоғарғы ерінді көтеретін бұлшықет	Мышца, поднимающая верхнюю губу	Levator labii superioris
15	Мұрын бұлшықеті	Носовая мышца	Nasalis muscle
16	Көздің шеңберлі бұлшықеті	Круговая мышца глаза	Orbicularis oculi muscle
17	Самай-төбе бұлшықеті	Височно-теменная мышца	Temporoparietalis muscle
18	Шүйде-маңдай бұлшықеттің маңдай қарыншасы	Затылочно-лобная мышца, лобное брюшко	Occipitofrontalis muscle, frontal belly
19	Сінірлі дулыға	Сухожильный шлем	Epicranial aponeurosis
20	Құлактың алдыңғы бұлшықеті	Передняя ушная мышца	Auricularis anterior muscle

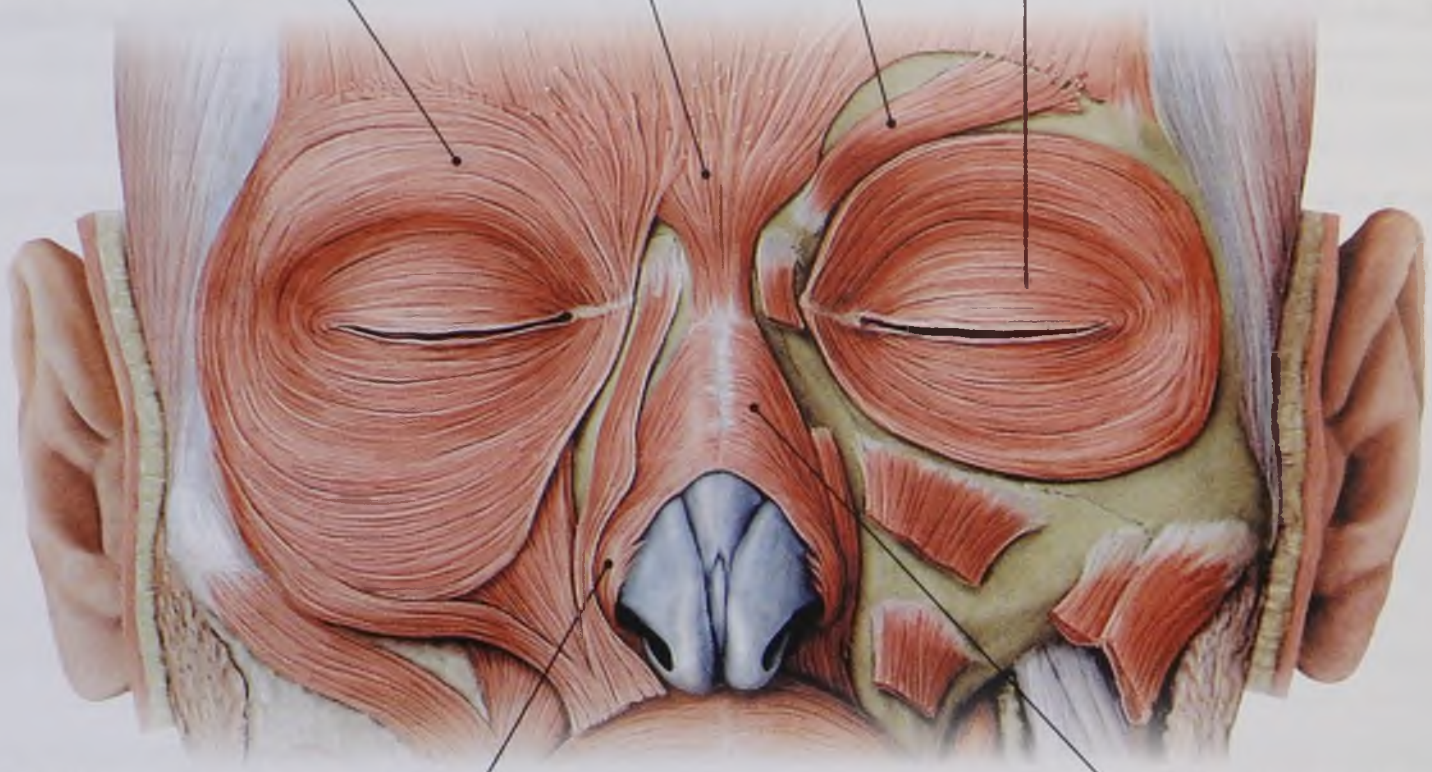
6 Musculus procerus
Musculus corrugator supercilii 1
5 Musculus orbicularis oculi, pars orbitalis
Musculus orbicularis oculi, pars palpebralis 2
4 Musculus nasalis, pars alaris
Musculus nasalis, pars transversa 3

а

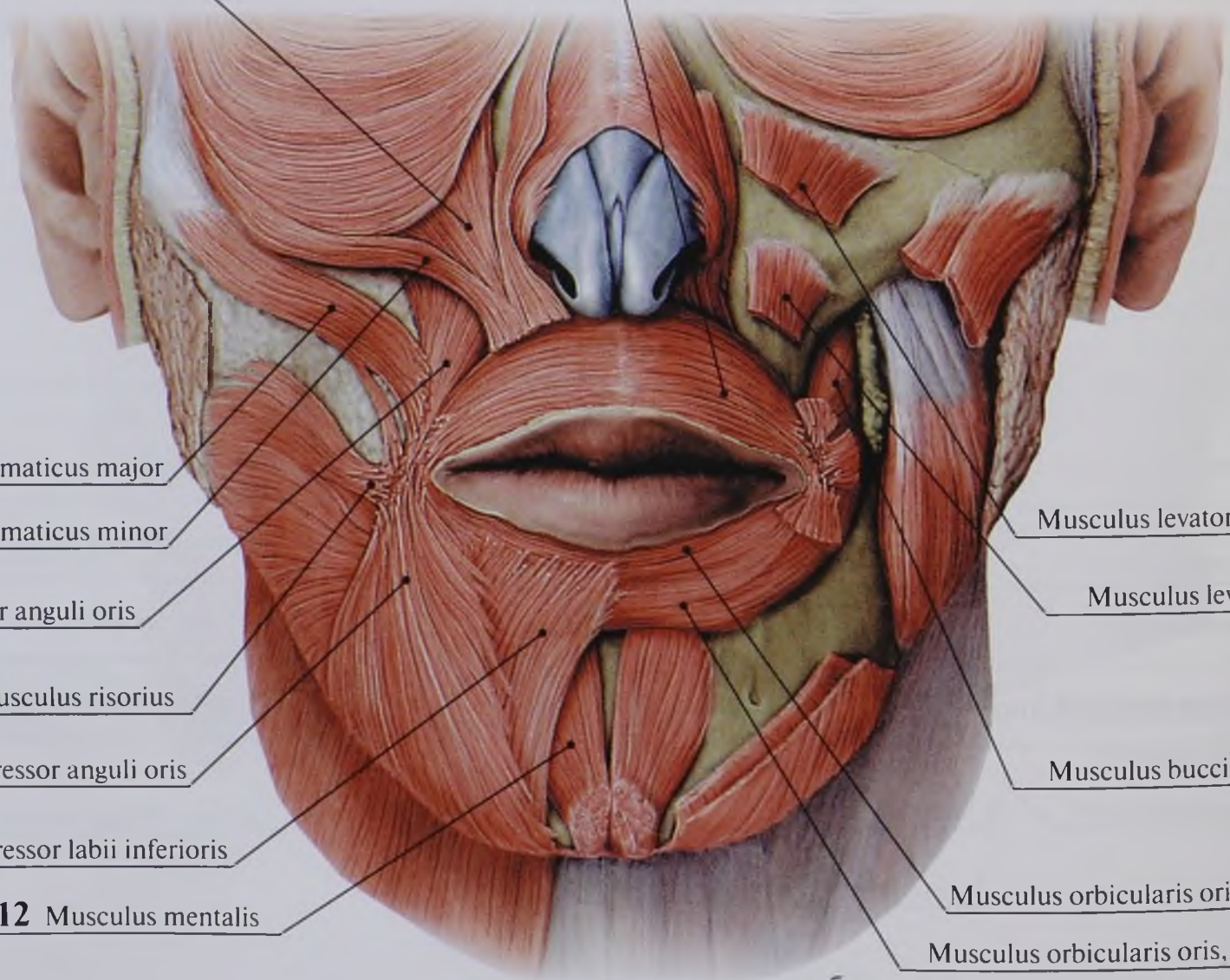
8 Musculus levator labii superioris
Musculus orbicularis oris, pars marginalis 7
17 Musculus zygomaticus major
16 Musculus zygomaticus minor
9 Musculus levator anguli oris
15 Musculus risorius
14 Musculus depressor anguli oris
13 Musculus depressor labii inferioris
12 Musculus mentalis
Musculus levator labii superioris 8
Musculus levator anguli oris 9
Musculus buccinator 10
Musculus orbicularis oris, pars labialis 11
Musculus orbicularis oris, pars marginalis 7

б

151-сурет. Бет бұлшықеттері: а — көз айналасындағы бұлшықеттер; б — мұрын және ауыз айналасындағы бұлшықеттер

№	Қазақ тіліндегі атауы	Орыс тіліндегі атауы	Ағылшын тіліндегі атауы
1	Қабақтың беткей бұлшықеті	Мышца, сморщивающая бровь	Corrugator supercilii muscle
2	Көздің шеңберлі бұлшықеті, қабақтық бөлігі	Круговая мышца глаза, вековая часть	Orbicularis oculi muscle, palpebral part
3	Мұрын бұлшықеті, көлденең бөлігі	Носовая мышца, поперечная часть	Nasalis muscle, transverse part
4	Мұрын бұлшықеті, канаттық бөлігі	Носовая мышца, крыльная часть	Nasalis muscle, alar part
5	Көздің шеңберлі бұлшықеті, көз ұялық бөлігі	Круговая мышца глаза, глазничная часть	Orbicularis oculi muscle, orbital part
6	Тәкаппар бұлшықеті	Мышца гордецов	Procerus muscle
7	Көздің шеңберлі бұлшықеті, бұрыштық бөлігі	Круговая мышца глаза, краевая часть	Orbicularis oculi muscle, marginal part
8	Жоғарғы ерінді көтеретін бұлшықет	Мышца, поднимающая верхнюю губу	Levator labii superioris muscle
9	Езуді көтеретін бұлшықет	Мышца, поднимающая угол рта	Levator anguli oris muscle
10	Ұрт бұлшықеті	Щечная мышца	Buccinator muscle
11	Ауыздың шеңберлі бұлшықеті, еріндік бөлігі	Круговая мышца глаза, губная часть	Orbicularis oculi muscle, labial part
12	Иек бұлшықеті	Подбородочная мышца	Mentalis muscle
13	Төменгі ерінді көтеретін бұлшықет	Мышца, опускающая нижнюю губу	Depressor labii inferioris muscle
14	Езуді түсіретін бұлшықет	Мышца, опускающая угол рта	Depressor anguli oris muscle
15	Күлкі бұлшықеті	Мышца смеха	Risorius muscle
16	Бет сүйектің кіші бұлшықеті	Малая скуловая мышца	Zygomaticus minor muscle
17	Бет сүйектің үлкен бұлшықеті	Большая скуловая мышца	Zygomaticus major muscle

Жоғарғы ерінді көтеретін бұлшықет (*musculus levator labii superioris*) жоғарғы жақ сүйектің маңдайлық өсіндісінен бетсүйекке дейін көз ұя асты жиектен басталып, мұрын-ерін қатпарында аяқталады.

Функциясы: жоғарғы ерін мен мұрын қанатын көтереді және танауды кеңейтеді.

Бет сүйектің үлкен және кіші бұлшықеттері (*musculi zygomaticus major et minor*) *os zygomaticum*, самай сүйектің *processus zygomaticus* басталып, ауыз бұрышының терісіне төмен және алға жүреді, будаларының бір бөлігі *musculus orbicularis oris*-ке өтеді.

Функциясы: ауыз бұрышын жоғары және латералды көтереді.

Езуді көтеретін бұлшықет (*musculus levator angulus oris*) бет сүйектің үлкен және мұрын бұлшықеттерімен жабылған. Ол *fossa canina*-дан, *foramen infraorbitalis*-тен төмен басталып, жартылай жоғарғы еріннің терісі мен шырышты қабығында, жартылай төменгі ерінге өтіп, *musculus orbicularis oris*-ті нығайтады.

Функциясы: ауыз бұрышын жоғары тартады.

Езуді түсіретін бұлшықет (*musculus depressor anguli oris*) төменгі жақ сүйектің төменгі жиегінен (*tuberculum mentale*-ден I үлкен азутіс аймағына дейін) басталып, *foramen mentale*-ні жауып, жартылай ауыз бұрышының терісінде, жартылай жоғарғы ерінге өтіп, *musculus orbicularis oris*-ке қосылады

Функциясы: ауыз бұрышын түсіреді.

Ерінді түсіруші бұлшықет (*musculus depressor labii inferioris*) алдындағы бұлшықеттің тереңінде орналасқан. Ол төменгі жақ сүйектің төменгі жиегінен (*tuberculum mentale*-ден I үлкен азу тіс аймағына дейін) басталып, *foramen mentale*-ні жауып, жартылай ауыз бұрышының терісінде, жартылай жоғарғы ерінге өтіп, *musculus orbicularis oris*-ке қосылады

Функциясы: төменгі ерінді төмен және латералды тартады. Қарама-қарсы жақтағы аттас бұлшықетпен жиырылып, ерінді сыртқа шығарады.

Иектік бұлшықет (*musculus mentalis*) алдындағы бұлшықетпен жартылай жабылған. Ол төменгі жақ сүйектің ұяшықтық көтерінкісінен басталып, төмен және медиалды өтіп, қарама-қарсы жақтағы аттас бұлшықетпен бірігіп, иектің терісіне бекиді.

Функциясы: иектің және төменгі еріннің терісін көтереді, соның нәтижесінде иек терісінде шұңқырша пайда болады.

Күлкі бұлшықеті (*musculus risorius*) көлденең бағытта жүретін жіңішке будалардан тұратын тұрақсыз бұлшықет. Ол шайнау және шықшыт шандырларынан басталып, ауыз бұрышына барып, *musculus depressor anguli oris*-ке қосылады. Төменгі будалары тері асты бұлшықеттің будаларымен өріледі.

Функциясы: ауыз бұрышын латералды жаққа тартады.

Ұрт бұлшықеті (*musculus bucinator*) ұрттың қалыңдығында шырышты қабық астында орналасқан. Ол төменгі жақ сүйек тармағының самайлық қырқасынан, қанат-төменгі жақ сүйектік жіктен, жоғарғы және төменгі жақ сүйектер молярларының ұяшықтық көтерінкісінен басталады. Бұлшықет талшықтары алға жүріп, еріндердің шырышты қабығына, ауыздың шеңберлі бұлшықетіне және ауыз бұрышына еніп, 2 жоғарғы моляр тұсында ұрт бұлшықетін шықшыт без түтігі тесіп өтеді.

Функциясы: ауыз бұрышын латералды тартады; екіжақты жиырылғанда ұртты тістерге жақындатады және ауыз саңылауын кереді.

Күректістік бұшықеттер (*musculi incisivi*) жоғарғы және төменгі, олар жоғарғы және төменгі жақ сүйектердегі латералды күректіс пен иттістің *juga alveolaria* арасынан басталып, ауыз бұрышының шырышты қабығында аяқталып, *musculus orbicularis oris*-ке қосылады. Бұл бұлшықеттер тұрақсыз.

Функциясы: ауыз бұрыштарын жақындатады, ерінді алға шығарады.

Шайнау бұлшықеттері

Шайнау бұлшықеті (*musculus masseter*) пішіні төртбұрышты, жартылай шықшыт безбен және мойынның тері асты бұлшықетімен жабылған. Ол бет сүйектік доғаның төменгі жиегінен және ішкі бетінен екі қабатпен (беткей және терен) басталып, оның талшықтары тік бұрыш жасап, қиылысады. Бұлшықет талшықтары төменгі

жак сүйек тармағына *processus coronoideus* негізінен *tuberositas masseterica*-ға дейін бекиді.

Функциясы: екіжақты жиырылғанда төменгі жак сүйекті көтереді, терен қабаты жак сүйекті артка ығыстырады.

Самай бұлшықеті (*musculus temporalis*) желпуіш пішінді. Самай сүйектін *planum temporale* барлык бетінен және аттас шандырдын терен табағынан басталады. Оның будалары төменге карай бірігеді. Алдыңғы будалары вертикалды, арткылары горизонталды жүріп, *processus coronoideus mandibulae* ушына және медиалды бетіне бекиді.

Функциясы: алдынғы және ортаңғы будалары екіжакты жиырылғанда төменгі жак сүйекті көтереді, арткылары төмен тартады.

Канат тәрізді латералды бұлшыкет (*musculus pterygoideus lateralis*) үшбұрыш пішінді, *fossa infratemporalis* жатады. Оның жоғарғы және төменгі бастары бар, олардын арасында (V жұп тармағы) ұрт жүйкесі өтеді.

- ✧ жоғарғы басы (*caput superior*) сына тәрізді сүйек үлкен канатынын самай асты бетінен және самай асты кыркасынан, сонымен бірге самай бұлшыкеттін терен кабатының бұлшыкет-сінір талшыктарынанбасталады;
- ✧ төменгі басы (*caput inferior*) сына тәрізді сүйектін канаттык өсіндісінін латералды табакшасынын сыртқы бетінен басталады. Бұлшыкеттін будалары өзара жинакталынып, артка және кішкене латералды бағытталып, төменгі жак сүйектін айдаршыктык өсіндісінін *fovea pterygoidea*-ға, шыкшыт буыны капсуласына және *discus articularis* бекиді.

Функциясы: екіжакты жиырылғанда төменгі жак сүйекті алға жылжытады, бір жакты жиырылғанда карама-карсы жакка ығыстырады.

Канат тәрізді медиалды бұлшыкет (*musculus pterygoideus medialis*) пішіні мен талшыктарының бағыты бойынша *musculus masseter*-ге ұксайды, бірак одан әлсіз. Бұлшыкет сына тәрізді сүйектін канаттык өсіндісінін *fovea pterygoidea*-сынан басталып, төмен, артка және латералды жүріп, *ramus mandibulae* ішкі бетіне *foramen mandibulae*-ден *tuberositas pterygoidea*-ға дейін бекиді.

Функциясы: екі жакты жиырылғанда төменгі жак сүйекті көтереді, бір жакты жиырылығында карама-карсы жакка ығыстырады.

Бастың шандырлары

Бас аймағында беткей және терен шандырлар бар.

Бастың беткей шандыры (*fascia capitis superficialis*) ымдау бұлшыкеттерін жабатын перимезий түрінде нашар дамыған.

Бастын меншікті шандырынын (*fascia capitis propria*) бөлігі бар, әрбіреуінін жеке атаулары бар (152–154-сурет).

- ✧ **Самай шандыры** (*fascia temporalis*) аттас бұлшыкетті жабатын берік фиброзды табакша. Шандыр *linea temporalis superior*-дан басталады. Бет сүйектік доғанын үстінде беткей және терен табакшаға бөлінеді. Беткей шандыр табакша (*lamina superficialis*) arcus *zygomaticus* сыртқы бетіне және жоғарғы жиегіне бекиді. Терен табакша (*lamina profunda*) бет сүйектік доғанын ішкі бетінде және жоғарғы жиегінде аякталады. Табакшалар арасында майлы клетчатка бар.
- ✧ **Шайнау шандыры** (*fascia masseterica*) самай бұлшыкетті жабады. Шайнау шандыры алдынан ұрт шелмайынын шандырлык футлярына өтеді.
- ✧ **Шыкшыт без шандыры** (*fascia parotidea*) шыкшыт безіне капсула түзеді. Алдынан *arcus zygomaticus*-ке, артынан *processus mastoideus* пен кұлак калканынын шеміршегіне бекіп, төменнен мойыннын меншікті шандырынын тіл асты сүйек үсті бөлігінін беткей табағына өтеді. Шайнау және шыкшыт без шандырларын топографиялык орналасуына байланысты шыкшыт-шайнау шандырына (*fascia parotideomasseterica*) біріктіреді.
- ✧ **Ұрт-жұтқыншактык шандыр** (*fascia buccopharyngea*) нашар дамыған. Ол *musculus buccinator* сыртқы бетін және жұтқыншактын бүйір бетін жауып, канат-

Linea temporalis superior **1**

Linea temporalis inferior **2**

Musculus temporalis **3**

6 Arcus zygomaticus

5 Musculus masseter, pars profunda

4 Musculus masseter, pars superficialis

а

Linea temporalis superior **1**

3 Musculus temporalis

Бет сүйектік доғамен бірге шайнау бұлшықеті кесілген

б

7 Musculus pterygoideus lateralis

8 Musculus pterygoideus medialis

3 Musculus temporalis

9 Musculus masseter

в

Lamina lateralis processus pterygoidei ossis sphenoidalis **10**

8 Musculus pterygoideus medialis

г

152-сурет. Шайнау бұлшықеттерінің қабатты орналасуы: а — самай және шайнау бұлшықеттері; б — бет сүйектік доға алынып тасталынған; в — қанат тәрізді бұлшықеттер: самай және шайнау бұлшықеттері жартылай алынып тасталған, төменгі жақ сүйектің тәждік өсіндісі; г — қанат тәрізді медиалды бұлшықет

№	Қазақ тіліндегі атауы	Орыс тіліндегі атауы	Ағылшын тіліндегі атауы
1	Жоғарғы самайлық бұлшықет	Верхняя височная линия	Superior temporal line
2	Төменгі самайлық бұлшықет	Нижняя височная линия	Inferior temporal line
3	Самай бұлшықеті	Височная мышца	Temporalis; Temporal muscle
4	Шайнау бұлшықеті, беткей бөлігі	Жевательная мышца, поверхностная часть	Masseter, superficial part
5	Шайнау бұлшықеті, терең бөлігі	Жевательная мышца, глубокая часть	Masseter, deep part
6	Бет сүйектік доға	Скуловая дуга	Zygomatic arch
7	Қанат тәрізді латералді бұлшықет	Латеральная крыловидная мышца	Lateral pterygoid
8	Қанат тәрізді медиалді бұлшықет	Медиальная крыловидная мышца	Medial pterygoid
9	Шайнау бұлшықеті	Жевательная мышца	Masseter
10	Сына тәрізді сүйектің қанаттық өсіндісінің латералді табақшасы	Латеральная пластинка крыловидного отростка клиновидной кости	Lateral lamina of pterygoid process of sphenoid bone

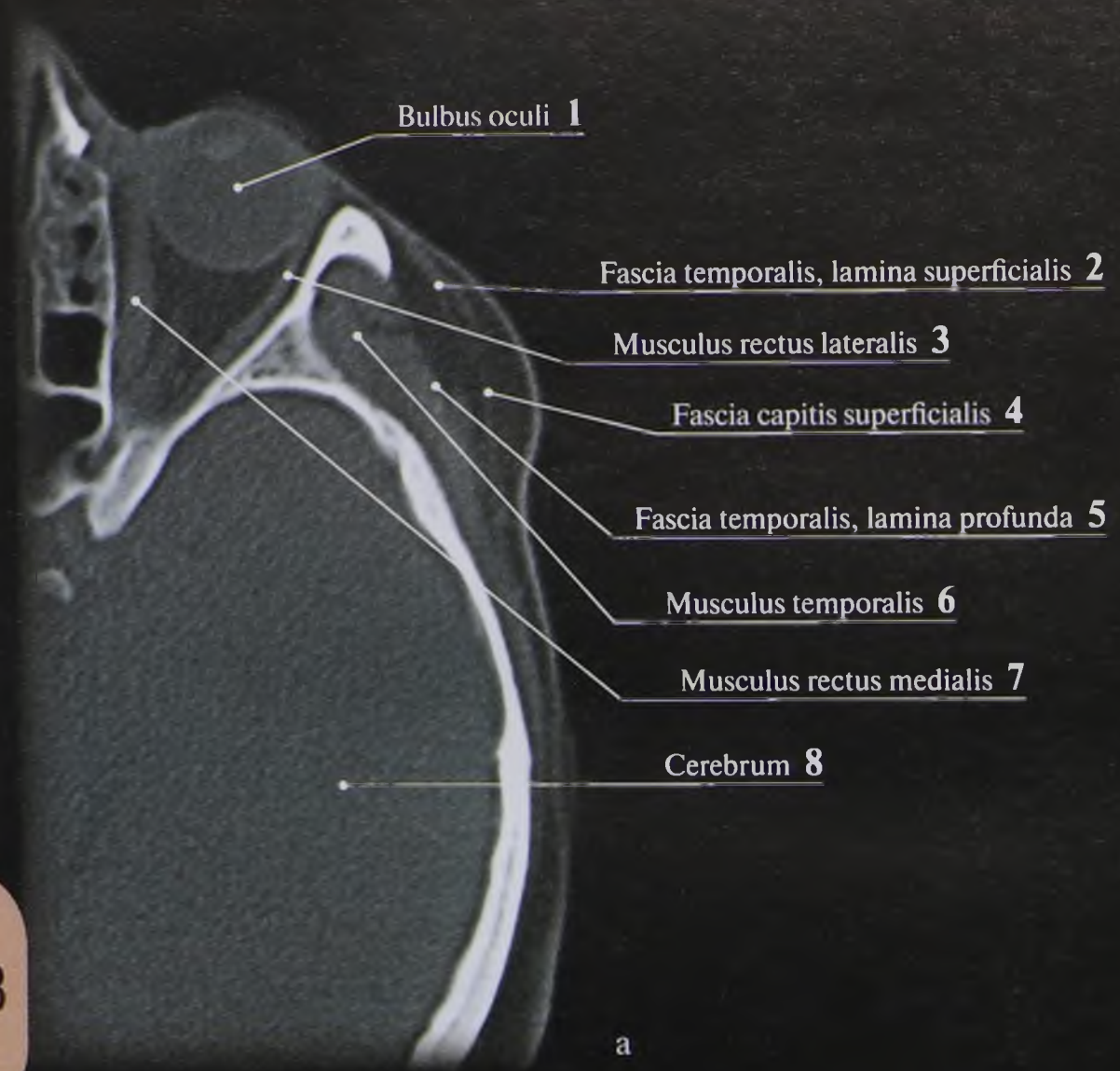
Bulbus oculi 1
Fascia temporalis, lamina superficialis 2
Musculus rectus lateralis 3
Fascia capitis superficialis 4
Fascia temporalis, lamina profunda 5
Musculus temporalis 6
Musculus rectus medialis 7
Cerebrum 8

а

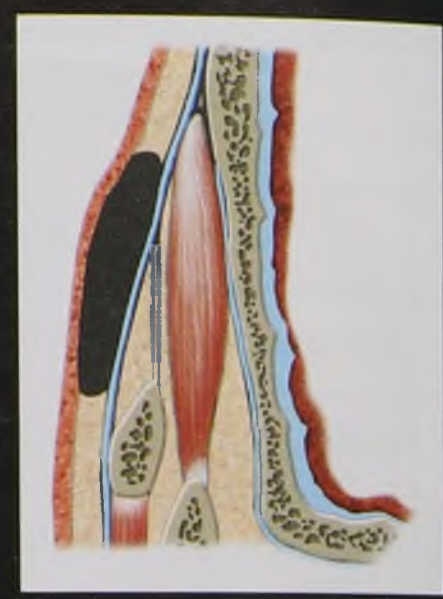

д

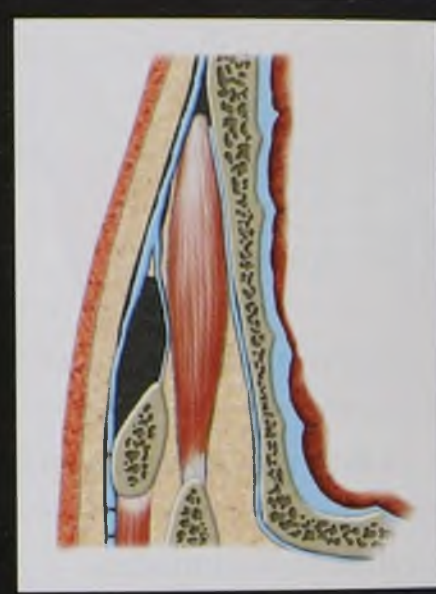

е

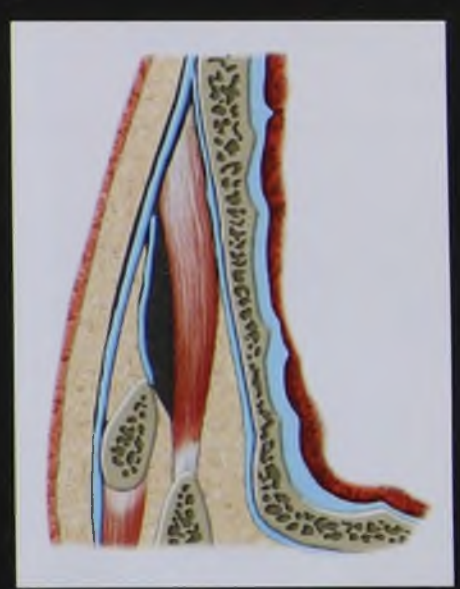

в

г

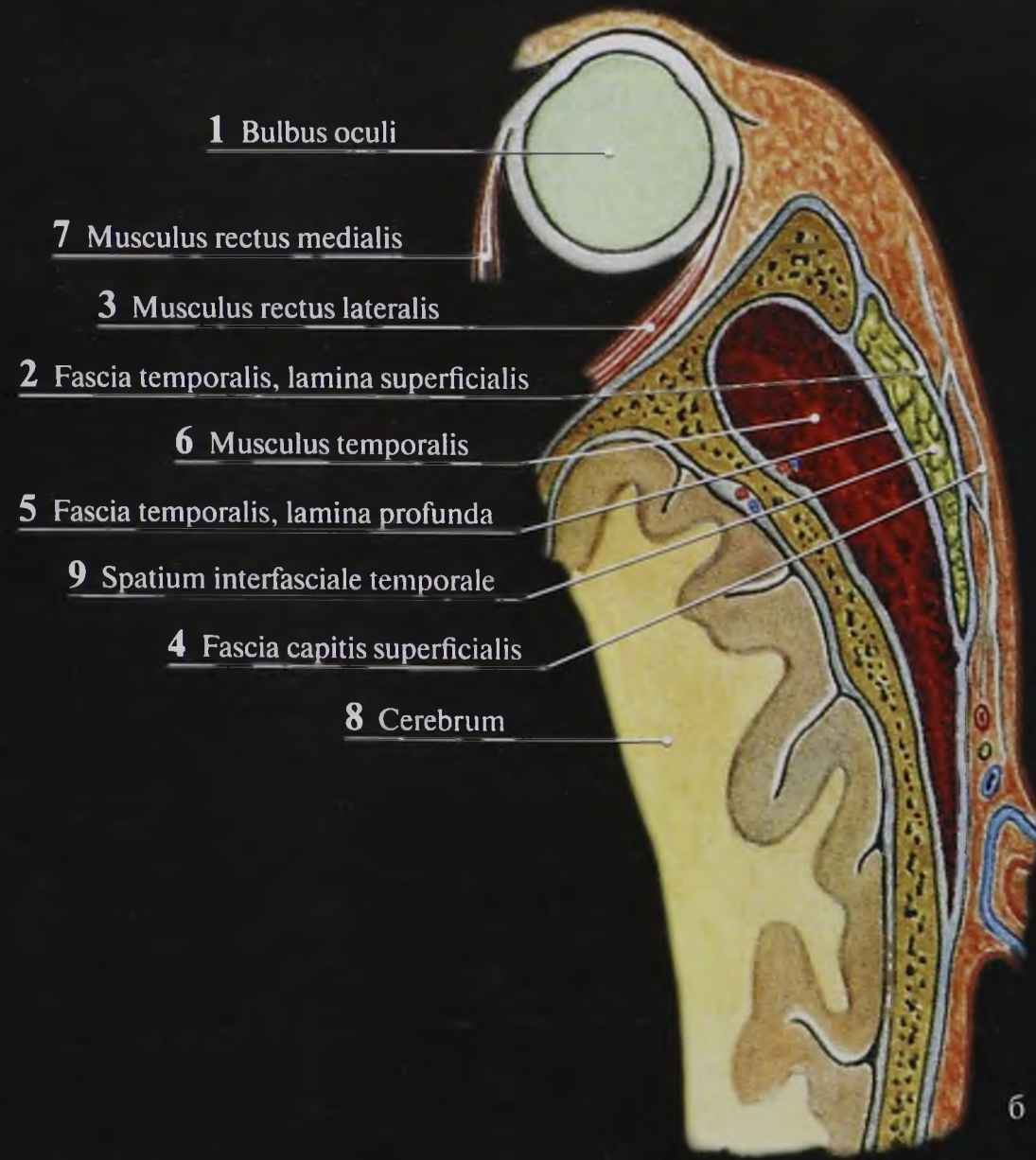
1 Bulbus oculi
7 Musculus rectus medialis
3 Musculus rectus lateralis
2 Fascia temporalis, lamina superficialis
6 Musculus temporalis
5 Fascia temporalis, lamina profunda
9 Spatium interfasciale temporale
4 Fascia capitis superficialis
8 Cerebrum

б

153-сурет. Самай аймағының шандырлары және май қабаты кеңістіктері: а — бастың компьютерлік томограммасы, б — анатомиялық сызбасы; в — шандыр асты флегмона; г — беткей флегмона; д — шандыр аралық флегмона

№	Қазақ тіліндегі атауы	Орыс тіліндегі атауы	Ағылшын тіліндегі атауы
1	Көз алмасы	Глазное яблоко	Eyeball
2	Самай шандыры, беткей табакша	Височная фасция, поверхностная пластинка	Temporal fascia, superficial layer
3	Латералды тік бұлшыкет	Латеральная прямая мышца	Lateral rectus
4	Бастын беткей шандыры	Поверхностная фасция головы	Superficial fascia of head
5	Самай шандыры, терен табакша	Височная фасция, глубокая пластинка	Temporal fascia, deep layer
6	Самай бұлшыкеті	Височная мышца	Temporalis; Temporal muscle
7	Медиалды тік бұлшыкет	Медиальная прямая мышца	Medial rectus
8	Ми	Большой мозг	Cerebrum
9	Самайдын шандыр аралык кеністігі	Эписклеральное (надвлагалищное) пространство виска	Episcleral space of temple

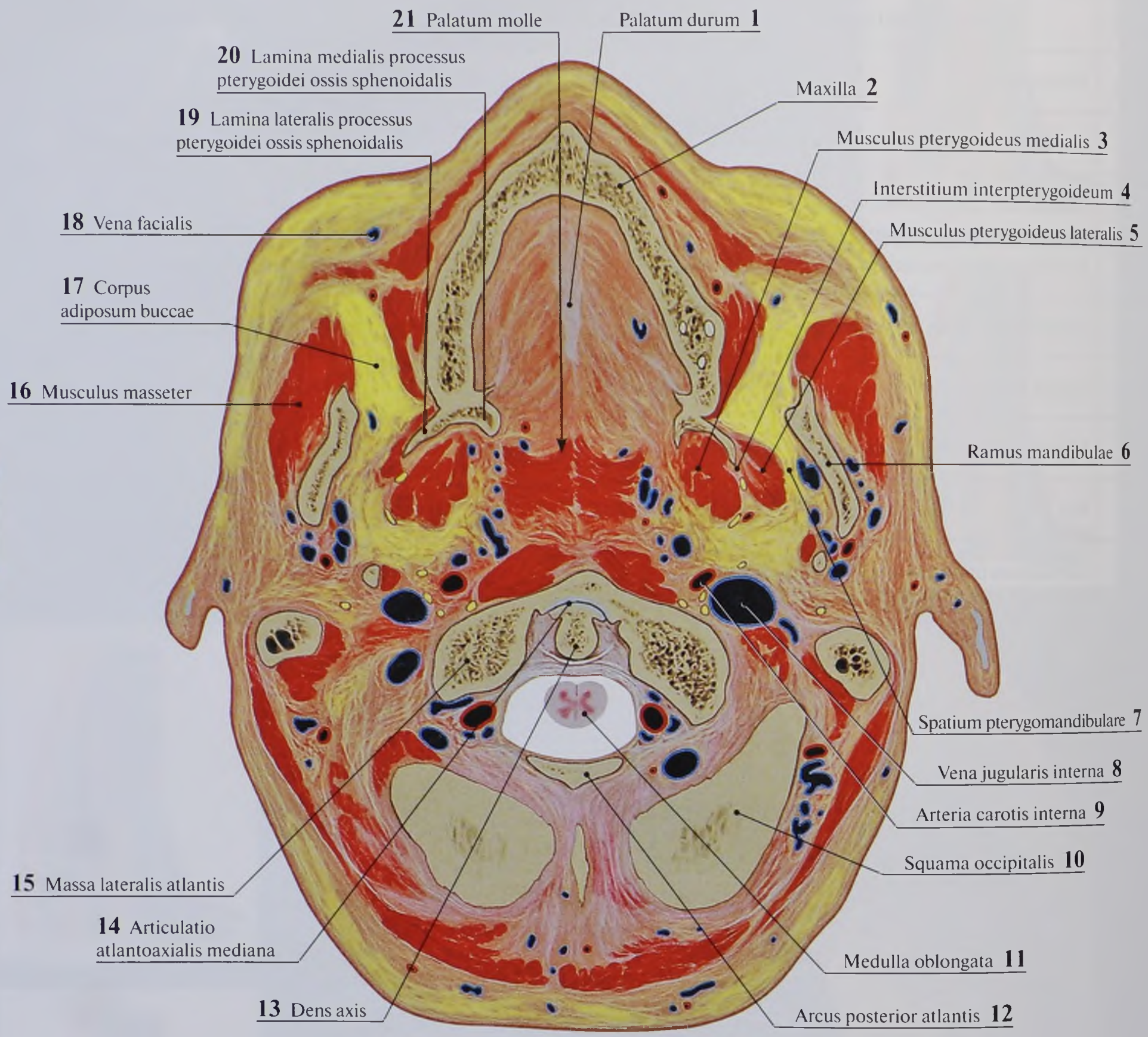
21 Palatum molle
Palatum durum 1
20 Lamina medialis processus pterygoidei ossis sphenoidalis
Maxilla 2
19 Lamina lateralis processus pterygoidei ossis sphenoidalis
Musculus pterygoideus medialis 3
Interstitium interpterygoideum 4
18 Vena facialis
Musculus pterygoideus lateralis 5
17 Corpus adiposum buccae
16 Musculus masseter
Ramus mandibulae 6
Spatium pterygomandibulare 7
Vena jugularis interna 8
Arteria carotis interna 9
Squama occipitalis 10
15 Massa lateralis atlantis
14 Articulatio atlantoaxialis mediana
Medulla oblongata 11
13 Dens axis
Arcus posterior atlantis 12

154-сурет. Бастың горизонталды тілігіндегі шайнау бұлшықеттері және шандыр аралық май қабаты кеңістіктері. Біліктік омыртқа тістің деңгейі

№	Қазақ тіліндегі атауы	Орыс тіліндегі атауы	Ағылшын тіліндегі атауы
1	Қатты таңдай	Твердое небо	Hard palate
2	Жоғарғы жақ сүйек	Верхняя челюсть	Maxilla
3	Қанат тәрізді бұлшықет	Крыловидная мышца	Pterygoid
4	Қанат аралық аралық	Межкрыловидный промежуток	Intestitium interpterygoideum
5	Қанат тәрізді латералды бұлшықет	Латеральная крыловидная мышца	Lateral pterygoid
6	Төменгі жақ сүйек тармағы	Ветвь нижней челюсти	Ramus of mandible
7	Қанат-төменгі жақ сүйек кеңістігі	Крыловидно-нижнечелюстное пространство	Pterygomandibular space
8	Ішкі мойындырық көктамыр	Внутренняя яремная вена	Internal jugular vein
9	Ішкі ұйқы артериясы	Внутренняя сонная артерия	Internal carotid artery
10	Шүйде қабыршағы	Затылочная чешуя	Squamous part of occipital bone
11	Сопақша ми	Продолговатый мозг	Myelencephalon; medulia oblongata
12	Ауыз омыртқаның арткы доғасы	Задняя дуга атланта	Posterior arch
13	Тіс	Зуб	Dens
14	Ауыз-біліктік ортаңғы буын	Срединный атлантоосевой сустав	Median atlanto-axial joint
15	Ауыз омыртқаның латералды массасы	Латеральная масса атланта	Lateral mass of atlas
16	Шайнау бұлшықеті	Жевательная мышца	Masseter
17	Ұрттың шелмайы	Жировое тело щеки	Buccal fat pad
18	Бет көктамыры	Лицевая вена	Facial vein
19	Сына тәрізді сүйектің қанаттық өсіндісінің латералды табақшасы	Латеральная пластинка крыловидного отростка клиновидной кости	Lateral lamina of pterygoid process of sphenoid bone
20	Сына тәрізді сүйектің қанаттық өсіндісінің латералды табақшасы	Медиальная пластинка крыловидного отростка клиновидной кости	Medial lamina of pterygoid process of sphenoid bone
21	Жұмсақ таңдай	Мягкое небо	Soft palate

төменгі жақ сүйек жігін (*raphe pterygomandibulare*) түзеді. Шықшыт без және ұрт-жұткыншақтық шандырлар мойынның меншікті шандырының тіл асты сүйек үсті бөлігімен байланысады. Қанат тәрізді бұлшықеттерді жабатын шандыр нашар дамыған, ол перимезимен көрсетілген.

Бастың топографиясы

Бас сүйек күмбезінің апоневроз асты кеңістігі (*spatium subaponeuroticum fornicis cranii*) сіңірлі дулыға мен бас сүйек күмбезі сүйектерінің сүйек қабы арасында орналасқан. Ол қоймалжың дәнекер тінмен толтырылған.

Самайдың шандыр аралық кеңістігі (*spatium interfasciale temporale*) самай шандырының беткей және терең табақтарының, сонымен қатар бет сүйектік доғаның сүйек қабы арасында орналасқан. Бұл сүйек-фиброзды кеңістік ішінде тек майлы клетчатка ғана бар.

Самайдың шандыр асты кеңістігі (*spatium subfasciale temporale*) самай шандырының, *planum temporale* аймағындағы сүйек қабы астында орналасқан. Онда майлы клетчатка, самай бұлшықеті, самай бұлшықетіне баратын қан тамырлар мен жүйкелер жатады.

Ұрттың шелмайы (*corpus adiposum buccae*) ұрт аймағында ұрт және шайнау бұлшықеттері арасында жатады. Ол — тығыз шандырлық капсулада жататын майлы жиынтық. Шандырлық капсула ұрт және шайнау шандырларының бірігуінен құралады. Шелмайдың самайлық, көз және қанат-таңдайлық өсінділері бар, олар сәйкес аймақтарға жалғасады.

Самай-қанаттық аралық (*interstitium temporopterygoideum*) қанат тәрізді латералды бұлшықет пен самай бұлшықетінің арасында орналасқан, құрамында қоймалжың дәнекер тінді клетчатка. Ол іргелес аймақтарға таралып, ұрттың шелмайымен, қанат-таңдай шұңқырдың, самай аймағының және қанат аралық клетчаткасымен байланысады; көз ұяның төменгі саңылауы арқылы көз ұямен, сына-таңдай тесігі арқылы мұрын қуысымен, таңдайдың үлкен өзегі арқылы ауыз қуысымен байланысады. Бұл аралықта жоғарғы жақ сүйек артериясының тармақтары, қанаттық өрімді түзетін көптеген веналар жатады.

Қанат аралық аралық (*interstitium interpterygoideum*) қанат тәрізді латералды және медиалды бұлшықеттердің арасында орналасып, самай-қанаттық аралықпен және жұткыншақ маңындағы кеңістікпен байланысады.

Қанат үсті кеңістігі (*spatium suprapterygoideum*) қанат тәрізді латералды бұлшықеттің жоғарғы басы мен сына тәрізді сүйектің үлкен қанатының самай асты беті арасында орналасып, самай-қанаттық және самайдың терең кеңістіктерін қанат арты кеңістігімен қосады.

Қанат-төменгі жақ сүйектік кеңістік (*spatium pterygomandibulare*) қанат тәрізді латералды бұлшықеттің астында төменгі жақ сүйек тармағының ішкі беті мен қанат тәрізді медиалды бұлшықеттің арасында жатады. Құрамында ұрт шелмайының өсіндісі бар.

БАҚЫЛАУҒА АРНАЛҒАН СҰРАҚТАР

1. Ымдау бұлшықеттерінің даму қайнар көздерін атаңыз.
2. Ымдау бұлшықеттерінің жіктелуін атаңыз.
3. Бас сүйек күмбезі бұлшықеттерінің басталу және беку жерлері. Олардың қызметтері қандай?
4. Көз шарасын қандай бұлшықеттер шектейді? Олардың басталу және беку жерлері.
5. Ауыз саңылауы айналасындағы бұлшықеттердің басталу және беку жерлері.
6. Шайнау бұлшықеттерінің даму қайнар көздерін атаңыз.
7. Самай бұлшықетінің басталу және беку жерлері. Оның аункциясы.
8. Қанат тәрізді латералды және медиалды бұлшықеттердің басталу және беку жерлері. Олардың қызметтерін атаңыз.
9. Бастың қандай бұлшықеттерін білесіз? Олардың басталу және беку жерлері.
10. Бастың қандай кеңістіктерін білесіз? Олар қандай құрылымдар арасында орналасқан?

ҚОЛ БҰЛШЫҚЕТТЕРІ

Қол бұлшықеттерін (*musculi membri superioris*) келесі топ бұлшыкеттерге — иық белдеуі және қол бұлшыкеттеріне — иық, білек және қол ұшы деп бөледі.

Олар миотомдар мезенхимасынан дамиды.

Иық белдеуі бұлшықеттері

Иық белдеуі бұлшыкеттері иық буынын жан-жағынан жауып, оны нығайтады, ал жиырылғанда колды кимылдатуға катысады.

Дельта тәрізді бұлшыкет (*musculus deltoideus*) бұғананың латералды үштен бірінен (бұғаналык бөлігі) иык өсіндісінен (акромиондык бөлігі) және жауырын кылканынан (кылкандык бөлігі), сонымен катар *fascia infraspinata* басталып, *tuberositas deltoidea humeri*-ге бекиді (155–157-сурет).

Функциясы: бұлшыкеттің алдынғы будалары иыкты бүгеді, арткылары — жазады, сырткылары — иыкты әкетеді.

Кылкан үсті бұлшыкеті (*musculus supraspinatus*) жауырынның аттас шұнкырында орналаскан. Бұлшыкет жауырынның кылкан үсті шұнкырынан басталып, *tuberculum majus* және иык буыны капсуласына бекиді.

Функциясы: иыкты әкетеді және иык буыны капсуласын тартады, тайып кетуден сактайды.

Кылкан асты бұлшыкеті (*musculus infraspinatus*) жауырынның кылкан асты шұнкырын толтырып, *fossa infraspinata* және аттас шандырдан басталып, иык буынының арткы бетіне латералды бағытталып, *tuberculum majus* және иык буыны капсуласына бекиді.

Функциясы: иыкты сырткы айналдырады және иык буыны капсуласын тартады.

Жұмыр кіші бұлшыкет (*musculus teres minor*) жауырынның кылкан асты шұнкырының латералды бөлігін толтырып, төменнен *musculus infraspinatus* жанасады. Бұлшыкет жауырынның арткы бетінен басталып, латералды жүреді және *tuberculum majus* төменгі аланына және иык буыны капсуласына бекиді.

Функциясы: иыкты сыртка айналдырады.

Жұмыр үлкен бұлшыкет (*musculus teres major*) жауырынның төменгі бұрышының арткы бетінен басталып, токпан жіліктің кіші төмпешігі кыркасына бекиді.

Функциясы: иыкты артка тартады, ішке айналдырады және тұлғаға жакындатады.

Жауырын асты бұлшыкеті (*musculus subscapularis*) аттас шұнкырын толтырады. Ол *fossa subscapularis* және аттас шандырдан басталып, токпан жіліктің кіші төмпешігіне және буын капсуласына бекиді.

Функциясы: иык буынын ішке бұрады, иыкты тұлғаға жакындатып, капсуланы тартады.

Еркін қол бұлшықеттері

Иық бұлшықеттері

Иык бұлшыкеттері токпан жілікті түгел жабады. Олар екі топ (алдынғы — бүккіштер, арткы-жазғыштар) бұлшыкеттерін түзіп, иыктын меншікті шандырынын медиалды және латералды бұлшыкет аралык калкаларымен (*septa intermuscularia brachii mediale et laterale*) бөлінген (158–161-сурет).

Алдынғы топ бұлшыкеттері — бүккіштер екі кабат орналаскан. Беткей кабатта *musculus biceps brachii*, *musculus coracobrachialis*; терең кабатта *musculus brachialis* жатады. Арткы топка *musculus triceps brachii*, *musculus anconeus* жатады.

Иыктың алдынғы топ бүккіш бұлшыкеттері

Иыктың екібасты бұлшыкетінің (*musculus biceps brachii*) кыска және ұзын басы бар. Ұзын басы (*caput longum*) жауырынның буын үсті төмпешігінен басталып, иык буынының куысы аркылы өтіп, *sulcus intertubercularis* жатады. Кыска басы (*caput breve*) жауырынның кұстұмсык өсіндісінен басталады. Бұлшыкеттің екі басы косылып, *tuberiositas radii* бекісе, фиброзды будалардың бөлігі сінірден бөлініп, *aponeurosis musculi bicepitis brachii* құрап, білектің меншікті шандырына ұласады.

Функциясы: иык пен шынтак буынын бүгіп, білекті ішке карай айналдырады.

Кұстұмсык-иык бұлшыкеті (*musculus coracobrachialis*) жауырынның кұстұмсығынан басталып, токпан жіліктің кіші төмпешігі кыркасынан төмен токпан жілікке бекиді.

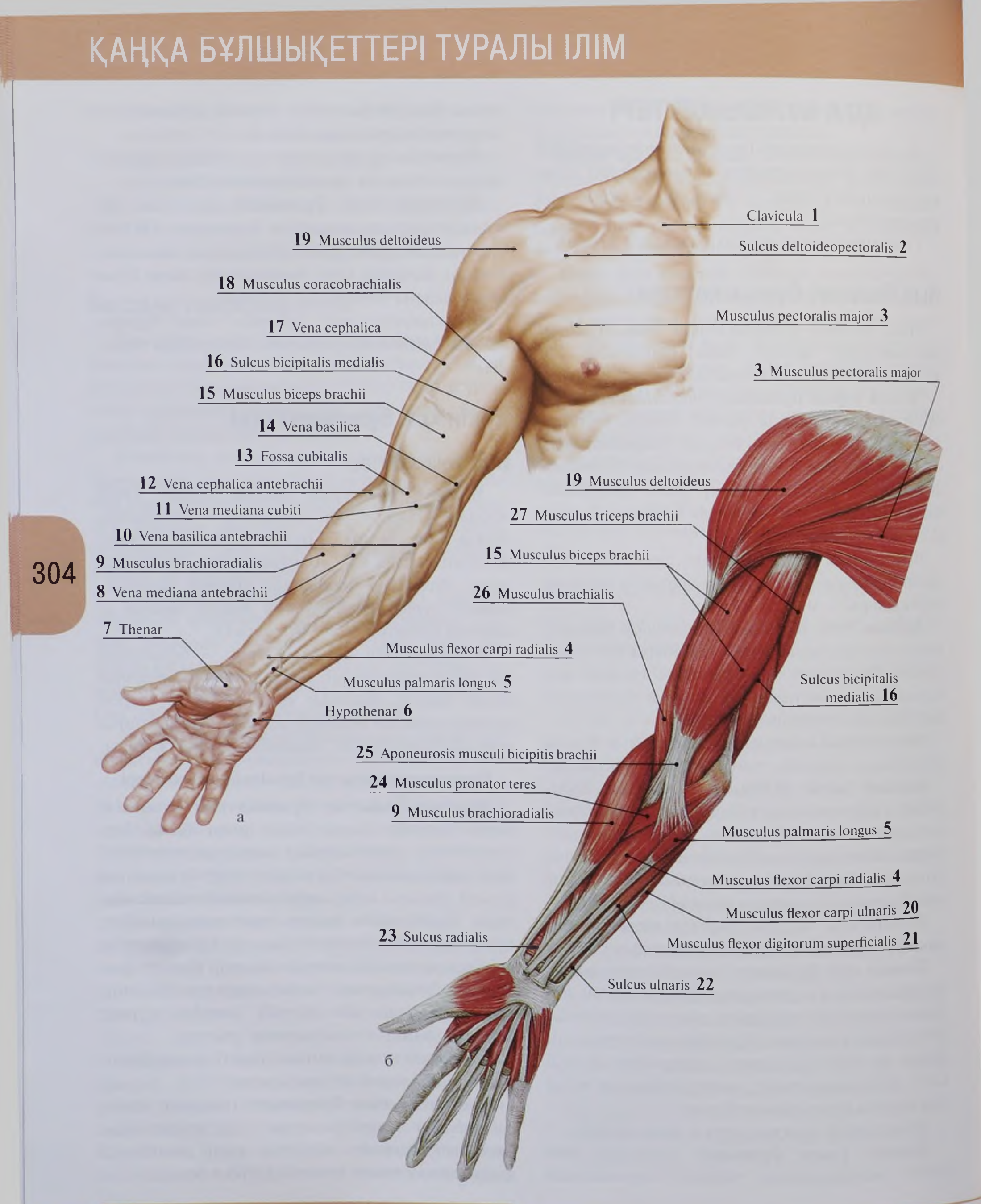
Clavicula 1
Sulcus deltoideopectoralis 2
Musculus pectoralis major 3
3 Musculus pectoralis major
19 Musculus deltoideus
18 Musculus coracobrachialis
17 Vena cephalica
16 Sulcus bicipitalis medialis
15 Musculus biceps brachii
14 Vena basilica
13 Fossa cubitalis
12 Vena cephalica antebrachii
11 Vena mediana cubiti
10 Vena basilica antebrachii
9 Musculus brachioradialis
8 Vena mediana antebrachii
7 Thenar
Musculus flexor carpi radialis 4
Musculus palmaris longus 5
Hypothenar 6
а
19 Musculus deltoideus
27 Musculus triceps brachii
15 Musculus biceps brachii
26 Musculus brachialis
Sulcus bicipitalis medialis 16
25 Aponeurosis musculi bicipitis brachii
24 Musculus pronator teres
9 Musculus brachioradialis
Musculus palmaris longus 5
Musculus flexor carpi radialis 4
Musculus flexor carpi ulnaris 20
23 Sulcus radialis
Musculus flexor digitorum superficialis 21
Sulcus ulnaris 22
б

155-сурет. Қолдың бұлшықеттері және рельефі. Алдыңғы көрінісі: а — қолдың рельефі; б — қолдың бұлшықеттері

№	Қазақ тіліндегі атауы	Орыс тіліндегі атауы	Ағылшын тіліндегі атауы
1	Бұғана	Ключица	Clavicle
2	Дельта-кеуде жүлгесі	Дельтовидно-грудная борозда	Deltoideopectoral sulcus
3	Кеуденің үлкен бұлшықеті	Большая грудная мышца	Pectoralis major
4	Білезіктің кәрі жіліктік бүккіші	Лучевой сгибатель запястья	Flexor carpi radialis
5	Алаканның ұзын бұлшықеті	Длинная ладонная мышца	Palmaris longus
6	Шынашақ	Гипотенар; возвышение мизинца	Hypothenar eminence
7	Бас бармақ	Тенар; возвышение большого пальца	Thenar eminence
8	Білектің ортаңғы венасы	Срединная вена предплечья	Median antebrachial vein; Median vein of forearm
9	Иық-кәрі жілік бұлшықеті	Плечелучевая мышца	Brachioradialis
10	Білектің медиалды тері асты тамыры	Медиальная подкожная вена предплечья	Basilic vein of forearm
11	Шынтақтың ортаңғы тамыры	Срединная вена локтя	Median cubital vein
12	Білектің латералды тері асты тамыры	Латеральная подкожная вена предплечья	Cephalic vein of forearm
13	Шынтақ шұңқыры	Локтевая ямка	Cubital fossa
14	Қолдың медиалды тері асты тамыры	Медиальная подкожная вена руки	Basilic vein
15	Иықтың екібасты бұлшықеті	Двуглавая мышца плеча	Biceps brachii
16	Иықтың медиалды жүлгесі	Медиальная локтевая борозда	Medial bicipital groove
17	Қолдың латералды тері асты тамыры	Латеральная подкожная вена руки	Cephalic vein
18	Құстұмсық-иық бұлшықеті	Клювовидно-плечевая мышца	Coracobrachialis
19	Дельта тәрізді бұлшықет	Дельтовидная мышца	Deltoid
20	Білезіктің шынтақ жіліктік бүккіші	Локтевой сгибатель запястья	Flexor carpi ulnaris
21	Саусақтардың беткей бүккіші	Поверхностный сгибатель пальцев	Flexor digitorum superficialis
22	Шынтақ жілік жүлгесі	Локтевая борозда	Ulnar sulcus
23	Кәрі жілік жүлгесі	Лучевая борозда	Radial sulcus
24	Жұмыр пронатор бұлшықеті	Круглый пронатор	Pronator teres
25	Иықтың екібасты бұлшықетінің апоневрозы	Апоневроз двуглавой мышцы плеча	Bicipital aponeurosis
26	Иық бұлшықеті	Плечевая мышца	Brachialis
27	Иықтың үшбасты бұлшықеті	Трехглавая мышца	Triceps brachii

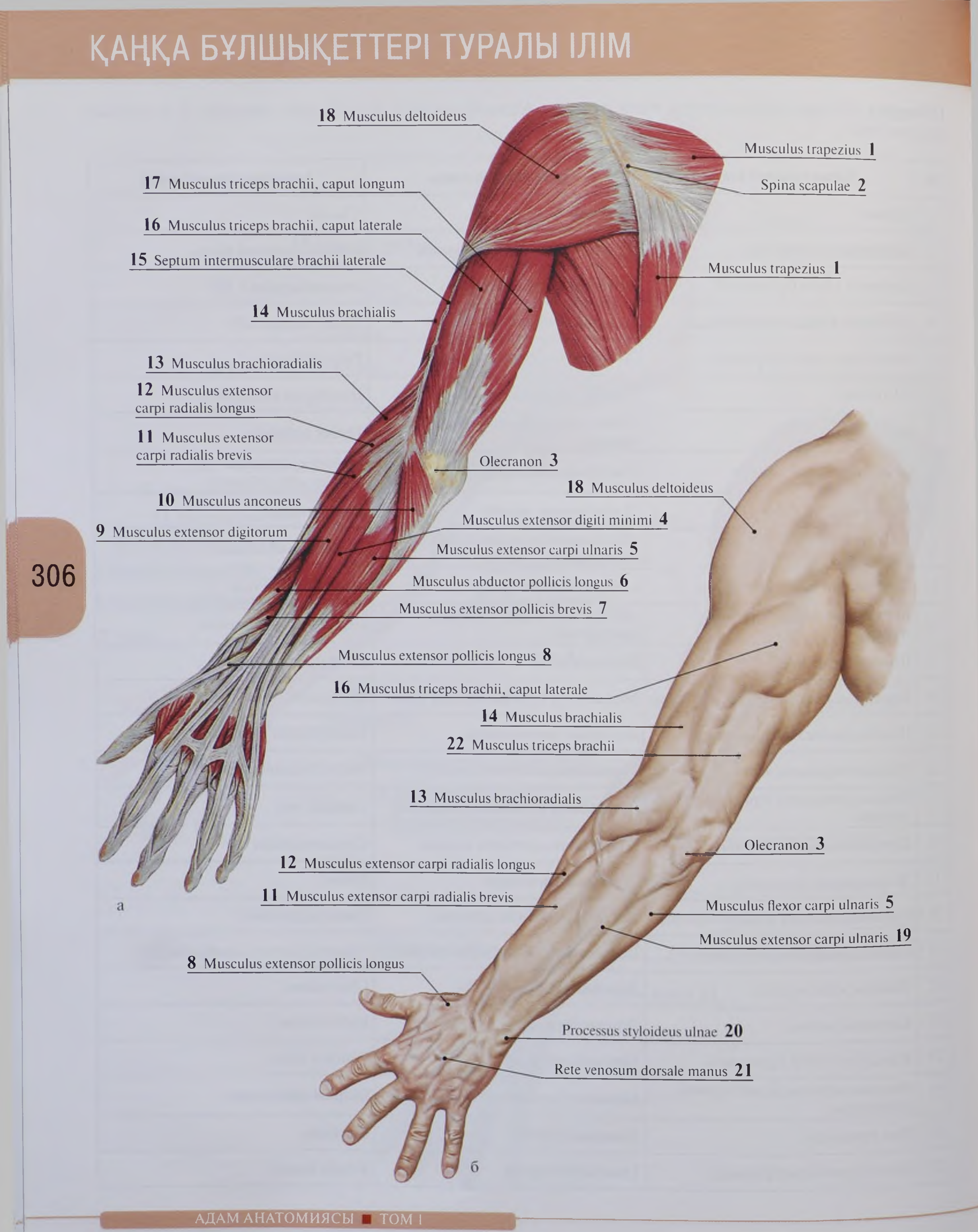
18 Musculus deltoideus
Musculus trapezius 1
Spina scapulae 2
17 Musculus triceps brachii, caput longum
16 Musculus triceps brachii, caput laterale
15 Septum intermusculare brachii laterale
Musculus trapezius 1
14 Musculus brachialis
13 Musculus brachioradialis
12 Musculus extensor carpi radialis longus
11 Musculus extensor carpi radialis brevis
Olecranon 3
18 Musculus deltoideus
10 Musculus anconeus
Musculus extensor digiti minimi 4
9 Musculus extensor digitorum
Musculus extensor carpi ulnaris 5
Musculus abductor pollicis longus 6
Musculus extensor pollicis brevis 7
Musculus extensor pollicis longus 8
16 Musculus triceps brachii, caput laterale
14 Musculus brachialis
22 Musculus triceps brachii
13 Musculus brachioradialis
Olecranon 3
12 Musculus extensor carpi radialis longus
11 Musculus extensor carpi radialis brevis
Musculus flexor carpi ulnaris 5
Musculus extensor carpi ulnaris 19
8 Musculus extensor pollicis longus
Processus styloideus ulnae 20
Rete venosum dorsale manus 21
а
б

156-сурет. Қолдың бұлшықеттері және рельефі. Артқы көрінісі: а — қолдың бұлшықеттері; б — қолдың рельефі

№	Латын тіліндегі атауы	Орыс тіліндегі атауы	Ағылшын тіліндегі атауы
1	Трапеция тәрізді бұлшықет	Трапециевидная мышца	Trapezius
2	Жауырын қылқаны	Ость лопатки	Spine of scapula
3	Шынтақ өсіндісі	Локтевой отросток	Olecranon
4	Шынашақтың жазғышы	Разгибатель мизинца	Extensor digiti minimi
5	Білезіктің шынтақ жіліктік жазғышы	Локтевой разгибатель запястья	Extensor carpi ulnaris
6	Бас бармақтың ұзын әкелетін бұлшықеті	Длинная мышца, приводящая большой палец кисти	Adductor pollicis longus
7	Бас бармақтың қысқа жазғышы	Короткий разгибатель большого пальца кисти	Extensor pollicis brevis
8	Бас бармақтың ұзын жазғышы	Длинный разгибатель большого пальца кисти	Extensor pollicis longus
9	Саусақтардың ұзын жазғышы	Разгибатель пальцев	Extensor digitorum
10	Шынтақ бұлшықеті	Локтевая мышца	Anconeus
11	Білезіктің кәрі жіліктік қысқа жазғышы	Короткий лучевой разгибатель запястья	Extensor carpi radialis brevis
12	Білезіктің кәрі жіліктік ұзын жазғышы	Длинный лучевой разгибатель запястья	Extensor carpi radialis longus
13	Иық-кәрі жіліктік бұлшықеті	Плечелучевая мышца	Brachioradialis
14	Иық бұлшықеті	Плечевая мышца	Brachialis
15	Иықтың латералды бұлшықет аралық қалқасы	Латеральная межмышечная перегородка плеча	Lateral intermuscular septum of arm
16	Иықтың үшбасты бұлшықеті, латералды басы	Трехглавая мышца, латеральная головка	Triceps brachii, lateral head
17	Иықтың үшбасты бұлшықеті, ұзын басы	Трехглавая мышца, длинная головка	Triceps brachii, long head
18	Дельта тәрізді бұлшықет	Дельтовидная мышца	Deltoid
19	Білезіктің шынтақ жіліктік жазғышы	Локтевой разгибатель запястья	Extensor carpi ulnaris
20	Шынтақ жіліктің біз тәрізді өсіндісі	Шиловидный отросток локтевой кости	Ulnar styloid process
21	Қол ұшының сыртқы тамырлық торы	Тыльная венозная сеть кисти	Dorsal venous network of hand
22	Иықтың үшбасты бұлшықеті	Трехглавая мышца	Triceps brachii

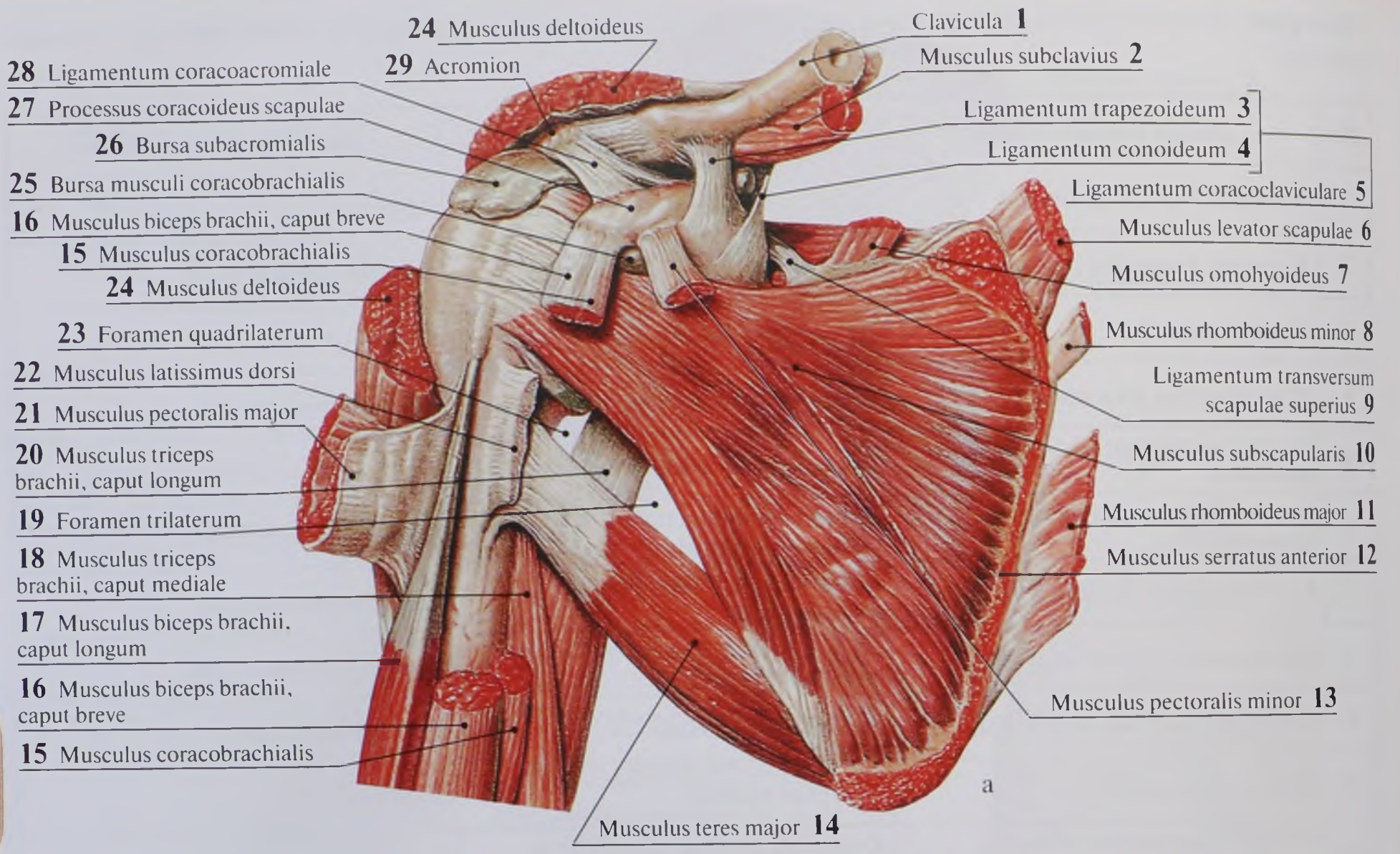
24 Musculus deltoideus
29 Acromion
28 Ligamentum coracoacromiale
27 Processus coracoideus scapulae
26 Bursa subacromialis
25 Bursa musculi coracobrachialis
16 Musculus biceps brachii, caput breve
15 Musculus coracobrachialis
24 Musculus deltoideus
23 Foramen quadrilaterum
22 Musculus latissimus dorsi
21 Musculus pectoralis major
20 Musculus triceps brachii, caput longum
19 Foramen trilaterum
18 Musculus triceps brachii, caput mediale
17 Musculus biceps brachii, caput longum
16 Musculus biceps brachii, caput breve
15 Musculus coracobrachialis
Clavicula 1
Musculus subclavius 2
Ligamentum trapezoideum 3
Ligamentum conoideum 4
Ligamentum coracoclaviculare 5
Musculus levator scapulae 6
Musculus omohyoideus 7
Musculus rhomboideus minor 8
Ligamentum transversum scapulae superius 9
Musculus subscapularis 10
Musculus rhomboideus major 11
Musculus serratus anterior 12
Musculus pectoralis minor 13
Musculus teres major 14
a
39 Musculus trapezius
6 Musculus levator scapulae
38 Musculus supraspinatus
8 Musculus rhomboideus minor
37 Spina scapulae
11 Musculus rhomboideus major
36 Musculus infraspinatus
35 Musculus teres minor
19 Foramen trilaterum
34 Angulus inferior scapulae
Acromion 29
Musculus deltoideus 24
Bursa subdeltoidea 30
Tuberculum majus humeri 31
Foramen quadrilaterum 23
Musculus deltoideus 24
Musculus triceps brachii, caput laterale 32
Fascia brachii 33
Musculus triceps brachii, caput longum 20
Musculus teres major 14
Musculus latissimus dorsi 22
б

157-сурет. Иық белдеуінің бұлшықеттері: а — алдыңғы көрінісі; б — артқы көрінісі

№	Латын тіліндегі атауы	Орыс тіліндегі атауы	Ағылшын тіліндегі атауы
1	Бұғана	Ключица	Clavicle
2	Бұғана асты бұлшықеті	Подключичная мышца	Subclavius
3	Трапеция тәрізді жалғама	Трапециевидная связка	Trapezoid ligament
4	Конус тәрізді бұлшықет	Коническая связка	Conoid ligament
5	Құстұмсық-бұғана жалғамасы	Клювовидно-ключичная связка	Coracoclavicular ligament
6	Жауырынды көтеретін бұлшықет	Мышца, поднимающая лопатку	Levator scapulae
7	Жауырын-тіл асты бұлшықеті	Лопаточно-подъязычная мышца	Omohyoid
8	Ромб тәрізді кіші бұлшықет	Малая ромбовидная мышца	Rhomboid minor
9	Жауырынның жоғарғы көлденең жалғамасы	Верхняя поперечная связка лопатки	Superior transverse scapular ligament
10	Жауырын асты бұлшықеті	Подлопаточная мышца	Subscapularis
11	Ромб тәрізді үлкен бұлшықет	Большая ромбовидная мышца	Rhomboid major
12	Тісшеленген алдыңғы бұлшықет	Передняя зубчатая мышца	Serratus anterior
13	Кеуденің кіші бұлшықеті	Малая грудная мышца	Pectoralis minor
14	Үлкен жұмыр бұлшықет	Большая круглая мышца	Teres major
15	Құстұмсық-иық бұлшықеті	Клювовидно-плечевая мышца	Coracobrachialis
16	Иықтың екібасты бұлшықеті, қыска басы	Двуглавая мышца плеча, короткая головка	Biceps brachii, short head
17	Иықтың екібасты бұлшықеті, ұзын басы	Двуглавая мышца плеча, длинная головка	Biceps brachii, long head
18	Иықтың үшбасты бұлшықеті, медиалды басы	Трехглавая мышца плеча, медиальная головка	Triceps brachii, medial head
19	Үшжақты тесік	Трехстороннее отверстие	Trilateral foramen
20	Иықтың үшбасты бұлшықеті, ұзын басы	Трехглавая мышца плеча, длинная головка	Triceps brachii, long head
21	Кеуденің үлкен бұлшықеті	Большая грудная мышца	Pectoralis major
22	Арқаның аса жалпақ бұлшықеті	Широчайшая мышца спины	Latissimus dorsi
23	Төртжақты тесік	Четырехстороннее отверстие	Quadrilateral foramen
24	Дельта тәрізді бұлшықет	Дельтовидная мышца	Deltoid
25	Құстұмсық-иық бұлшықеті қынабы	Сумка клювоплечевой мышцы	Coracobrachial bursa
26	Акромион асты қап	Подакромиальная сумка	Subacromial bursa
27	Жауырынның құстұмсық өсіндісі	Клювовидный отросток лопатки	Coracoid process of scapula
28	Құстұмсық-акромион жалғамы	Клювовидно-акромиальная связка	Coraco-acromial ligament
29	Акромион	Акромион	Acromion
30	Дельта тәрізді бұлшықет асты қап	Поддельтовидная сумка	Subdeltoid bursa
31	Токпан жіліктің үлкен төмпешігі	Большой бугорок плечевой кости	Greater tubercle of humerus
32	Иықтың үшбасты бұлшықеті, латералды басы	Трехглавая мышца плеча, латеральная головка	Triceps brachii, lateral head
33	Иық шандыры	Фасция плеча	Brachial fascia
34	Жауырынның төменгі бұрышы	Нижний угол лопатки	Inferior angle of scapula
35	Кіші жұмыр бұлшықеті	Малая круглая мышца	Teres minor
36	Қылқан асты бұлшықеті	Подостная мышца	Infraspinatus
37	Жауырын қылқаны	Ость лопатки	Spine of scapula
38	Қылқан үсті бұлшықеті	Надостная мышца	Supraspinatus
39	Трапеция тәрізді бұлшықет	Трапециевидная мышца	Trapezius

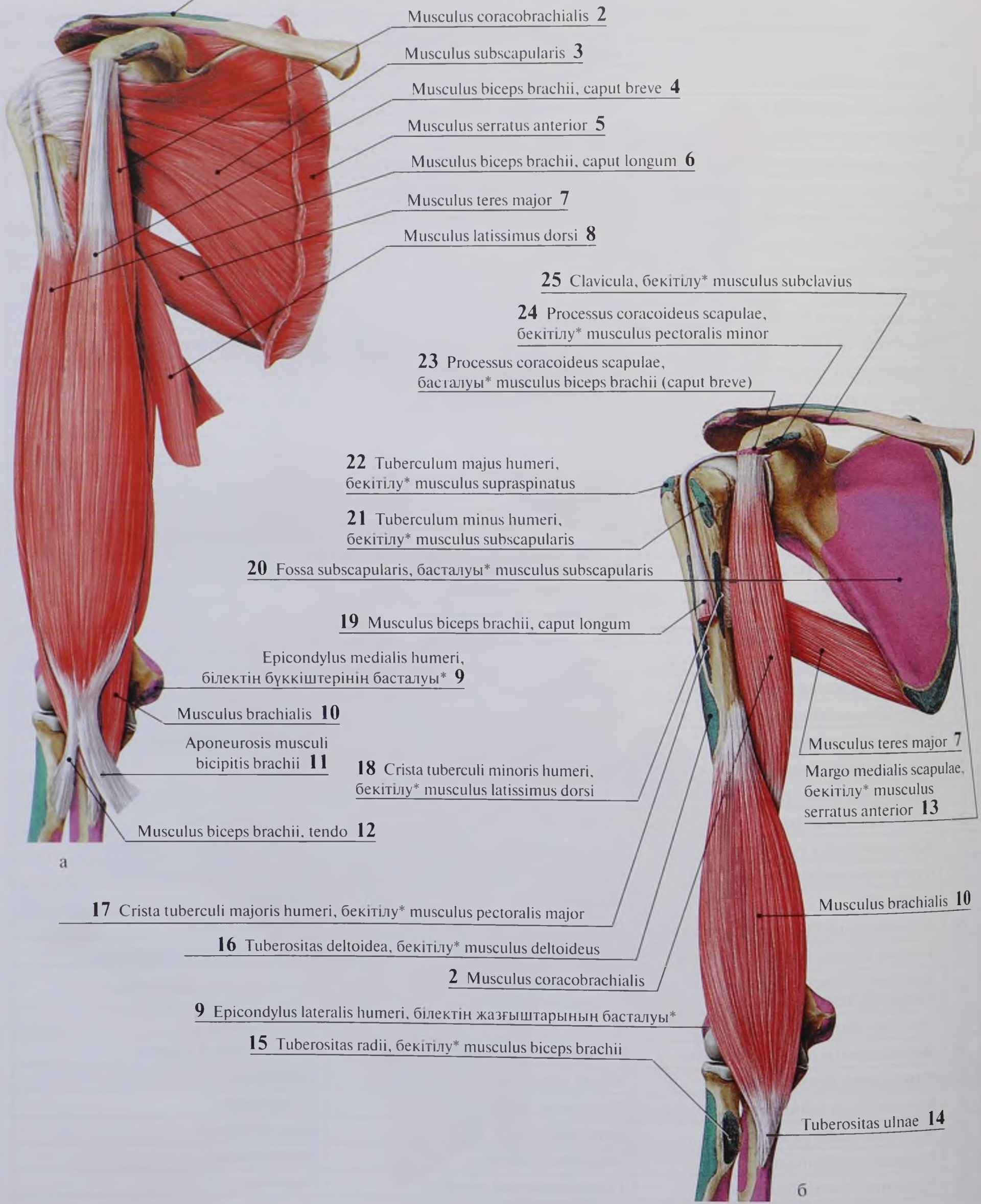
Clavicula, бекітілу* musculus trapezius 1
Musculus coracobrachialis 2
Musculus subscapularis 3
Musculus biceps brachii, caput breve 4
Musculus serratus anterior 5
Musculus biceps brachii, caput longum 6
Musculus teres major 7
Musculus latissimus dorsi 8
Epicondylus medialis humeri, білектін бүккіштерінің басталуы* 9
Musculus brachialis 10
Aponeurosis musculi bicipitis brachii 11
Musculus biceps brachii, tendo 12
а
25 Clavicula, бекітілу* musculus subclavius
24 Processus coracoideus scapulae, бекітілу* musculus pectoralis minor
23 Processus coracoideus scapulae, басталуы* musculus biceps brachii (caput breve)
22 Tuberculum majus humeri, бекітілу* musculus supraspinatus
21 Tuberculum minus humeri, бекітілу* musculus subscapularis
20 Fossa subscapularis, басталуы* musculus subscapularis
19 Musculus biceps brachii, caput longum
18 Crista tuberculi minoris humeri, бекітілу* musculus latissimus dorsi
17 Crista tuberculi majoris humeri, бекітілу* musculus pectoralis major
16 Tuberositas deltoidea, бекітілу* musculus deltoideus
2 Musculus coracobrachialis
9 Epicondylus lateralis humeri, білектін жазғыштарының басталуы*
15 Tuberositas radii, бекітілу* musculus biceps brachii
Musculus teres major 7
Margo medialis scapulae, бекітілу* musculus serratus anterior 13
Musculus brachialis 10
Tuberositas ulnae 14
б

158-сурет. Иықтың алдыңғы топ бұлшықеттері (иық және шынтақ буындарының бүгілуі): а — алдыңғы көрінісі; б — иықтың екі басты бұлшықеті алынып тасталған).
* Бұлшықеттердің басталу (қызық түс) және беку (жасыл түс) орындары

№	Латын тіліндегі атауы	Орыс тіліндегі атауы	Ағылшын тіліндегі атауы
1	Трапеция тәрізді бұлшықеттің бұғанаға бекіген орны	Ключица, трапециевидная мышца	Clavicle, trapezius
2	Құстұмсық-иық бұлшықеті	Клювовидно-плечевая мышца	Coracobrachialis
3	Жауырын асты бұлшықеті	Подлопаточная мышца	Subscapularis
4	Иықтың екібасты бұлшықеті, қыска басы	Двуглавая мышца плеча, короткая головка	Biceps brachii, short head
5	Алдыңғы тісті бұлшықеті	Передняя зубчатая мышца	Serratus anterior
6	Иықтың екібасты бұлшықеті, ұзын басы	Двуглавая мышца плеча, длинная головка	Biceps brachii, long head
7	Үлкен жұмыр бұлшықет	Большая круглая мышца	Teres major
8	Арканың аса жалпақ бұлшықеті	Широчайшая мышца спины	Latissimus dorsi
9	Білек бүккіштерінің тоқпан жіліктің медиалды айдаршық үстінен басталу орны	Латеральный надмыщелок плечевой кости	Lateral epicondyle of humerus
10	Иық бұлшықеті	Плечевая мышца	Brachialis
11	Иықтың екібасты бұлшықетінің апоневрозы	Апоневроз двуглавой мышцы плеча	Bicipital aponeurosis
12	Иықтың екібасты бұлшықетінің сінірі	Двуглавая мышца плеча, сухожилие	Biceps brachii, tendon
13	Алдыңғы тісті бұлшықет жауырынның медиалды жиегіне беку орны	Медиальный край лопатки, прикрепление передней зубчатой мышцы	Medial border of scapula, attachment of serratus anterior
14	Шынтақ жілік бұдыры	Бугристость локтевой кости	Tuberosity of ulna
15	Иықтың екібасты бұлшықетінің кәрі жіліктің бұдырына беку орны	Бугристость лучевой кости, прикрепление двуглавой мышцы плеча	Radial tuberosity, attachment biceps brachii
16	Дельта тәрізді бұлшықеттің дельта тәрізді бұдырға беку орны	Дельтовидная бугристость, прикрепление дельтовидной мышцы	Deltoid tuberosity, attachment of deltoid muscle
17	Кеуденің үлкен бұлшықетінің тоқпан жіліктің үлкен төмпешігі қырына беку орны	Гребень большого бугорка плечевой кости, прикрепление большой грудной мышцы	Crest of greater tubercle of humer, attachment of pectoralis major muscle
18	Арканың аса жалпақ бұлшықетінің тоқпан жіліктің кіші төмпешігі қырына беку орны	Гребень малого бугорка плечевой кости, прикрепление широчайшей мышцы спины	Crest of lesser tubercle of humer, attachment of latissimus dorsi muscle
19	Иықтың екібасты бұлшықеті, ұзын басы	Двуглавая мышца плеча, длинная головка	Biceps brachii, long head
20	Жауырын асты бұлшықеттің жауырын асты шұңқырдан басталу орны	Подлопаточная ямка, начало подлопаточной мышцы	Subscapular fossa, beginning of subscapularis
21	Жауырын асты бұлшықеттің тоқпан жіліктің кіші төмпешігіне беку орны	Малый бугорок плечевой кости, прикрепление подлопаточной мышцы	Lesser tubercle of humer, attachment of subscapularis
22	Қылқан үсті бұлшықеттің тоқпан жіліктің үлкен төмпешігіне беку орны	Большой бугорок плечевой кости, прикрепление надостной мышцы	Major tubercle of humer, attachment of supraspinatus
23	Иықтың екібасты бұлшықеті, қыска басының құстұмсық өсіндісінен басталу орны	Клювовидный отросток лопатки, начало двуглавой мышцы плеча (короткая головка)	Coracoid process of scapula, beginning of biceps brachii (short head)
24	Кеуденің кіші бұлшықеті жауырынның құстұмсық өсіндісіне беку орны	Клювовидный отросток лопатки, прикрепление малой грудной мышцы	Coracoid process of scapula, attachment of pectoralis minor
25	Бұғана асты бұлшықеттің бұғанаға беку орны	Ключица, подключичная мышца	Clavicle, subclavius

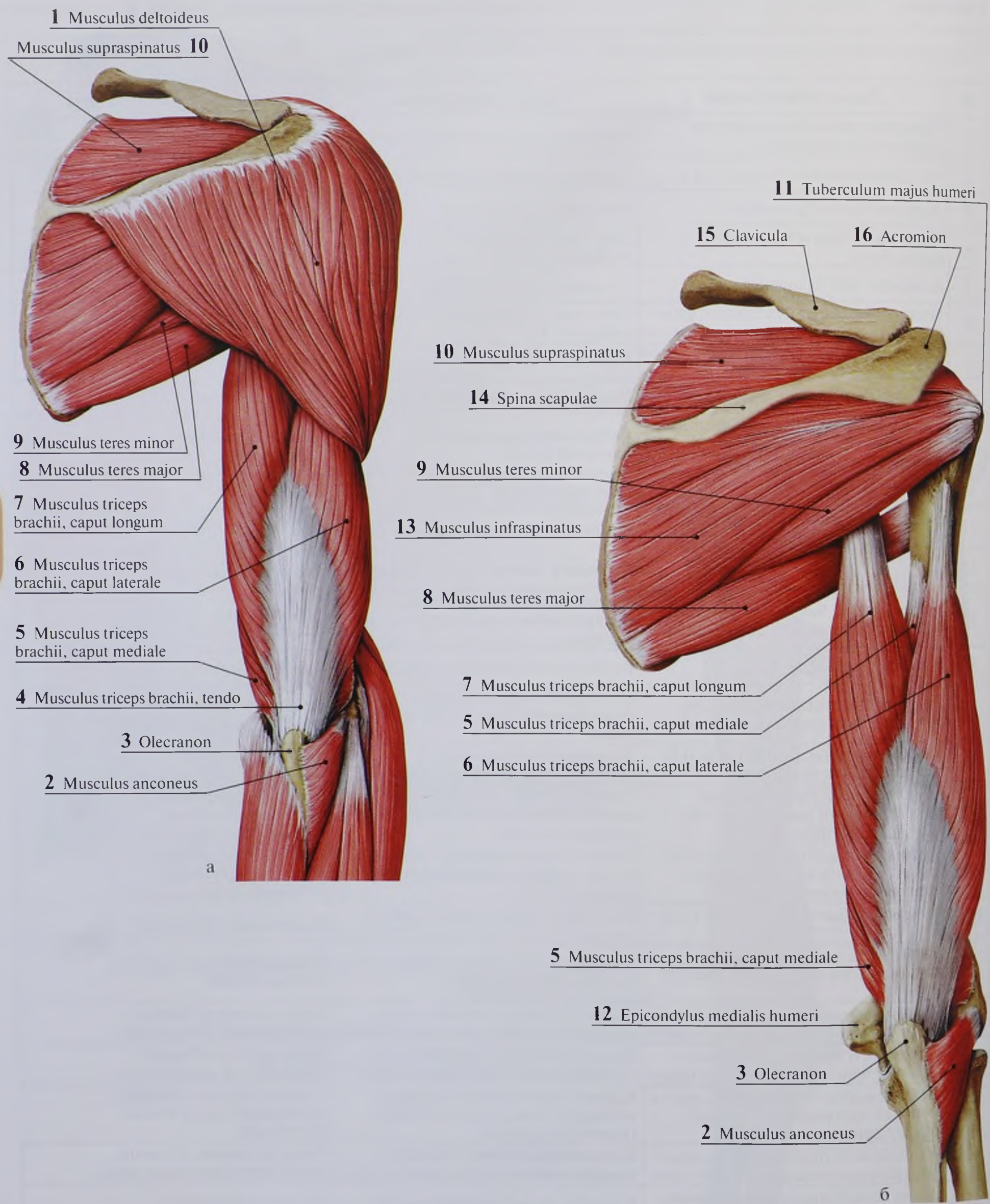
1 Musculus deltoideus
Musculus supraspinatus 10
9 Musculus teres minor
8 Musculus teres major
7 Musculus triceps brachii, caput longum
6 Musculus triceps brachii, caput laterale
5 Musculus triceps brachii, caput mediale
4 Musculus triceps brachii, tendo
3 Olecranon
2 Musculus anconeus
а
11 Tuberculum majus humeri
15 Clavicula
16 Acromion
10 Musculus supraspinatus
14 Spina scapulae
9 Musculus teres minor
13 Musculus infraspinatus
8 Musculus teres major
7 Musculus triceps brachii, caput longum
5 Musculus triceps brachii, caput mediale
6 Musculus triceps brachii, caput laterale
5 Musculus triceps brachii, caput mediale
12 Epicondylus medialis humeri
3 Olecranon
2 Musculus anconeus
б

159-сурет. Иық белдеуінің және иықтың бұлшықеттері: а — алдыңғы көрінісі; б — дельта тәрізді бұлшықеті алынып тасталған

№	Қазақ тіліндегі атауы	Орыс тіліндегі атауы	Ағылшын тіліндегі атауы
1	Дельта тәрізді бұлшықет	Дельтовидная мышца	Deltoid
2	Шынтақ бұлшықеті	Локтевая мышца	Anconeus
3	Шынтақ өсіндісі	Локтевой отросток	Olecranon
4	Иықтың үшбасты бұлшықетінің сінірі	Трехглавая мышца	Triceps brachii
5	Иықтың үшбасты бұлшықетінің медиалді басы	Трехглавая мышца, медиальная головка	Triceps brachii, medial head
6	Иықтың үшбасты бұлшықетінің латералді басы	Трехглавая мышца, латеральная головка	Triceps brachii, lateral head
7	Иықтың үшбасты бұлшықетінің ұзын басы	Трехглавая мышца, длинная головка	Triceps brachii, long head
8	Үлкен жұмыр бұлшықет	Большая круглая мышца	Teres major
9	Кіші жұмыр бұлшықет	Малая круглая мышца	Teres minor
10	Қылқан үсті бұлшықеті	Надостная мышца	Supraspinatus
11	Токпан жіліктің үлкен төмпешігі	Большой бугорок плечевой кости	Greater tubercle of humerus
12	Токпан жіліктің медиалды айдаршық үсті	Медиальный надмыщелок плечевой кости	Medial epicondyle of humerus
13	Қылқан асты бұлшықеті	Подостная мышца	Infraspinatus
14	Жауырын қылқаны	Ость лопатки	Spine of scapula
15	Бұғана	Ключица	Clavicle
16	Жауырын өсіндісі	Акромион	Acromion

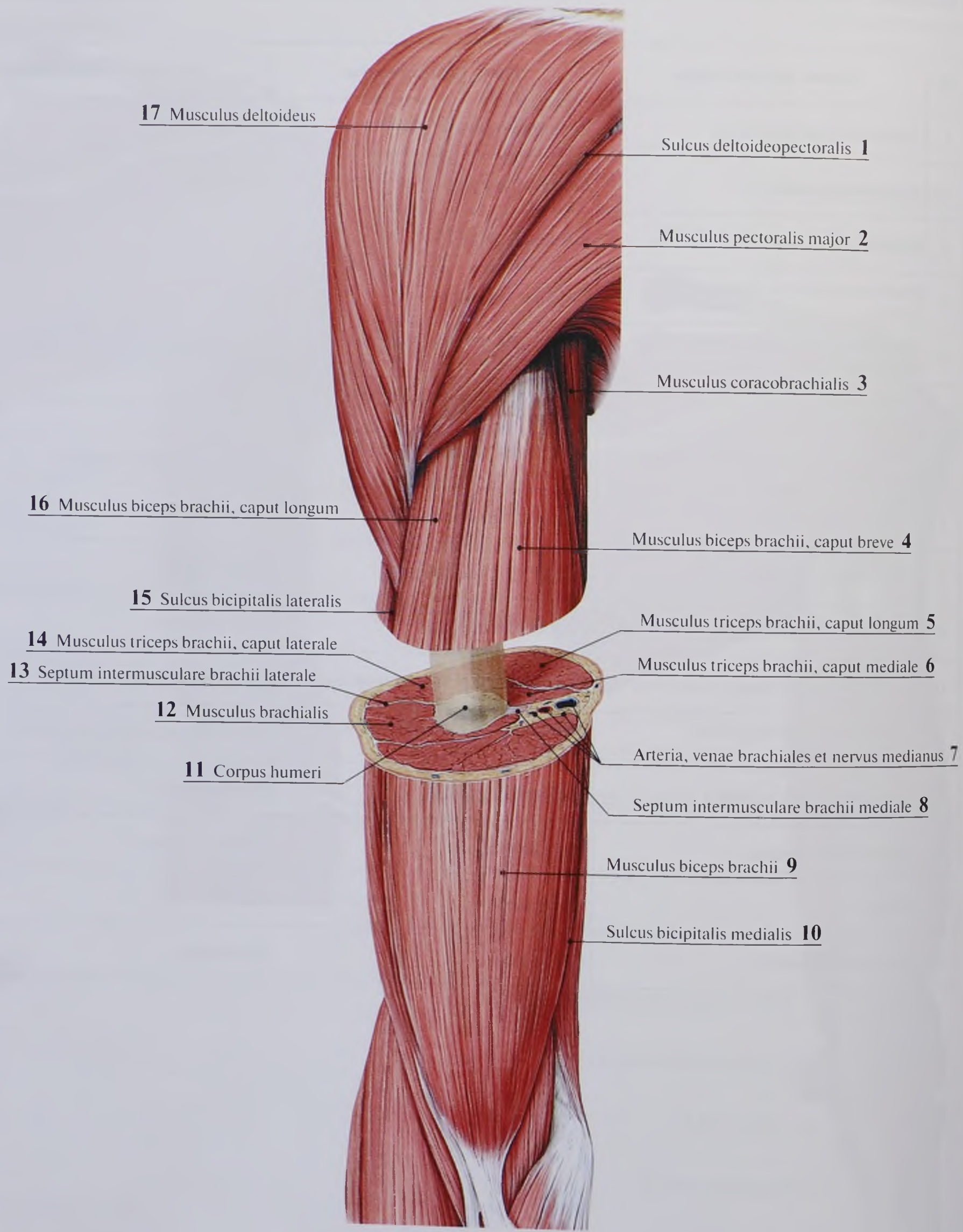
17 Musculus deltoideus
Sulcus deltoideopectoralis 1
Musculus pectoralis major 2
Musculus coracobrachialis 3
16 Musculus biceps brachii, caput longum
Musculus biceps brachii, caput breve 4
15 Sulcus bicipitalis lateralis
Musculus triceps brachii, caput longum 5
14 Musculus triceps brachii, caput laterale
Musculus triceps brachii, caput mediale 6
13 Septum intermusculare brachii laterale
12 Musculus brachialis
Arteria, venae brachiales et nervus medianus 7
11 Corpus humeri
Septum intermusculare brachii mediale 8
Musculus biceps brachii 9
Sulcus bicipitalis medialis 10

160-сурет. Иықтың бұлшықеттері. Алдыңғы көрінісі

№	Қазақ тіліндегі атауы	Орыс тіліндегі атауы	Ағылшын тіліндегі атауы
1	Дельта тәрізді-кеуде жүлгесі	Дельтовидно-грудная борозда	Deltoideopectoral sulcus
2	Кеуденін үлкен бұлшықеті	Большая грудная мышца	Pectoralis major
3	Құстұмсық-иық бұлшықеті	Клювовидно-плечевая мышца	Coracobrachialis
4	Иықтың екібасты бұлшықетінің қыска басы	Двуглавая мышца плеча, короткая головка	Biceps brachii, short head
5	Иықтың үшбасты бұлшықетінің ұзын басы	Трехглавая мышца плеча, длинная головка	Triceps brachii, long head
6	Иықтың үшбасты бұлшықетінің медиалды басы	Трехглавая мышца плеча, медиальная головка	Triceps brachii, medial head
7	Иық артериясы, тамыры және орталық жүйке	Артерия, плечевые вены и срединный нерв	Arteria, brachial veins and median nerve
8	Иықтың медиалды бұлшықет аралық қалқасы	Медиальная межмышечная перегородка плеча	Medial intermuscular septum of arm
9	Иықтың екібасты бұлшықеті	Двуглавая мышца плеча	Biceps brachii
10	Иықтың медиалды жүлгесі	Медиальная локтевая борозда	Medial bicipital groove
11	Токпан жілік денесі	Тело плечевой кости	Shaft of humerus
12	Иық бұлшықеті	Плечевая мышца	Brachialis
13	Иықтың латералды бұлшықет аралық қалқасы	Латеральная межмышечная перегородка плеча	Lateral intermuscular septum of arm
14	Иықтың үшбасты бұлшықетінің латералды басы	Трехглавая мышца плеча, латеральная головка	Triceps brachii, lateral head
15	Иықтың латералды жүлгесі	Латеральная лучевая борозда	Lateral bicipital groove
16	Иықтың екібасты бұлшықетінің ұзын басы	Двуглавая мышца плеча, длинная головка	Biceps brachii, long head
17	Дельта тәрізді бұлшықет	Дельтовидная мышца	Deltoid

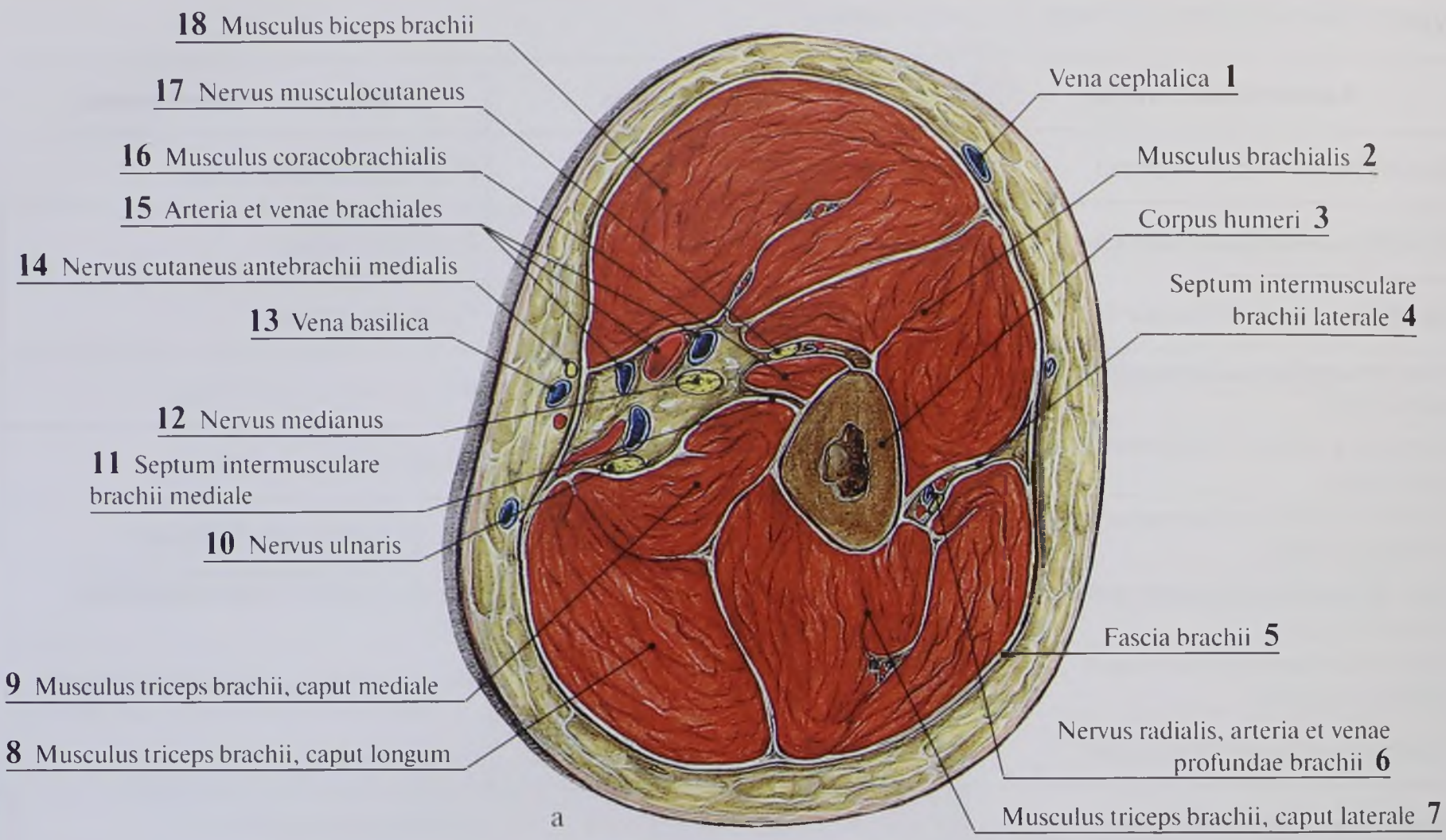
18 Musculus biceps brachii
17 Nervus musculocutaneus
16 Musculus coracobrachialis
15 Arteria et venae brachiales
14 Nervus cutaneus antebrachii medialis
13 Vena basilica
12 Nervus medianus
11 Septum intermusculare brachii mediale
10 Nervus ulnaris
9 Musculus triceps brachii, caput mediale
8 Musculus triceps brachii, caput longum
Vena cephalica 1
Musculus brachialis 2
Corpus humeri 3
Septum intermusculare brachii laterale 4
Fascia brachii 5
Nervus radialis, arteria et venae profundae brachii 6
Musculus triceps brachii, caput laterale 7

а

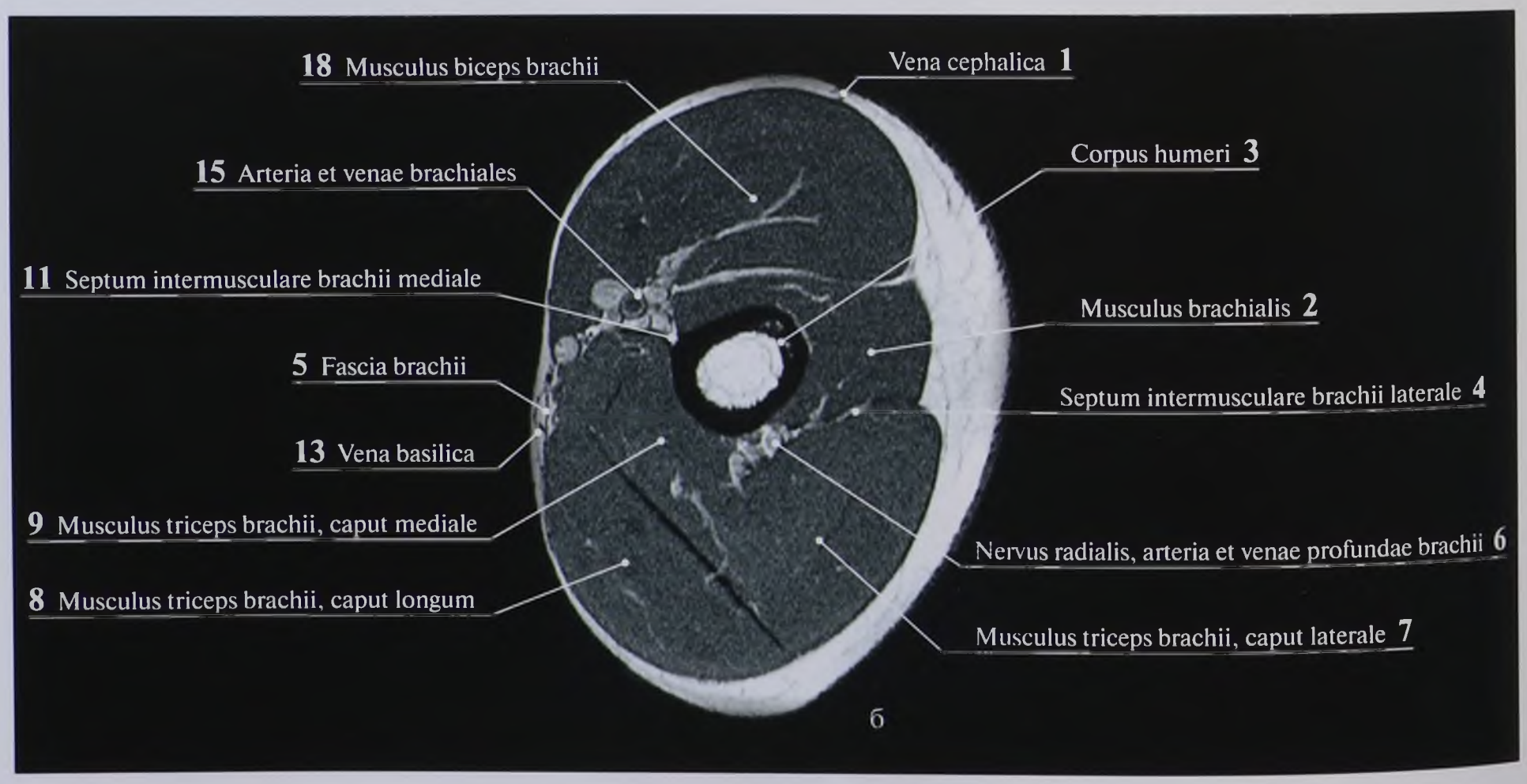
18 Musculus biceps brachii
15 Arteria et venae brachiales
11 Septum intermusculare brachii mediale
5 Fascia brachii
13 Vena basilica
9 Musculus triceps brachii, caput mediale
8 Musculus triceps brachii, caput longum
Vena cephalica 1
Corpus humeri 3
Musculus brachialis 2
Septum intermusculare brachii laterale 4
Nervus radialis, arteria et venae profundae brachii 6
Musculus triceps brachii, caput laterale 7

б

161-сурет. Иықтың көлденең тілігіндегі бұлшықеттері және шандырлық орны: а — иық тілігі; б — магнит-резонанс томограммасы

№	Қазақ тіліндегі атауы	Орыс тіліндегі атауы	Ағылшын тіліндегі атауы
1	Қолдың медиалды тері асты тамыры	Латеральная подкожная вена руки	Cephalic vein
2	Иық бұлшықеті	Плечевая мышца	Brachialis
3	Токпан жілік денесі	Тело плечевой кости	Shaft of humerus; Body of humerus
4	Иықтың латералды бұлшықет аралық қалқасы	Латеральная межмышечная перегородка плеча	Lateral intermuscular septum of arm
5	Иық шандыры	Фасция плеча	Brachial fascia
6	Кәрі жілік жүйкесі, иықтың терең артериясы мен тамыры	Лучевой нерв, артерия и глубокие вены плеча	Radial nerve, arteria and deep veins of arm
7	Иықтың үшбасты бұлшықетінің латералды басы	Трехглавая мышца, латеральная головка	Triceps brachii, lateral head
8	Иықтың үшбасты бұлшықетінің ұзын басы	Трехглавая мышца, длинная головка	Triceps brachii, long head
9	Иықтың үшбасты бұлшықетінің медиалды басы	Трехглавая мышца, медиальная головка	Triceps brachii, medial head
10	Шынтақжілік жүйкесі	Локтевой нерв	Ulnar nerve
11	Иықтың медиалды бұлшықет аралық қалқасы	Медиальная межмышечная перегородка плеча	Medial intermuscular septum of arm
12	Орталық жүйке	Срединный нерв	Median nerve
13	Қолдың латералды тері асты тамыры	Медиальная подкожная вена руки	Basilic vein
14	Білектің медиалды терілік жүйкесі	Медиальный кожный нерв предплечья	Medial cutaneous nerve of forearm; Medial antebrachial cutaneous nerve
15	Иық артериясы мен тамыры	Плечевые артерия и вены	Brachial arteria and nerves
16	Құстұмсық-иық бұлшықеті	Клювовидно-плечевая мышца	Coracobrachialis
17	Бұлшықет-терілік жүйке	Мышечно-кожный нерв	Musculocutaneous nerve
18	Иықтың екібасты бұлшықеті	Двуглавая мышца плеча	Biceps brachii

Функциясы: иық буынын бүгіп, қолды кеудеге қарай тартады.

Иық бұлшықеті (*musculus brachialis*) тоқпан жіліктің алдыңғы бетінің төменгі $^2/_3$ бөлігінен және иық бұлшықеттері арасындағы қалқадан басталып, *tuberositas ulnae* бекиді, ал бұлшықеттің терең будалы шынтақ буынының капсуласына ұласады.

Функциясы: шынтақ буынын бүгеді.

Иықтың артқы топ жазғыш бұлшықеттері

Иықтың үш басты бұлшықеті (*musculus triceps brachii*) тоқпан жіліктің артқы бетінде орналасқан. Бұлшықеттің ұзын, латералды және медиалды бастары бар. Ұзын басы (*caput longum*) *tuberculum infraglenoidale scapulae*, басталып, *musculus teres major* және *musculus teres minor* арасында жүреді. Латералды басы (*caput laterale*) тоқпан жіліктің артқы-латералды бетінен және *septum intermuscularis lateralis* басталады. Медиалды басы (*caput mediale*) тоқпан жіліктің артқы бетінен және *septa intermuscularia* басталады. Барлық үш басы бір жалпы берік сінірге қосылып, olecranon-ға бекиді. Будалардың бір бөлігі шынтақ буыны капсуласына фиксацияланады.

Функциясы: шынтақ буынында білекті жазады

Шынтақ бұлшықеті (*musculus anconeus*) пішіні үшбұрыш тәрізді, *musculus triceps brachii*мен тығыз байланысқан. Ол тоқпан жіліктің латералды айдаршық үсті өсіндісінен басталып, шынтақ жіліктің проксималды шетінің артқы бетіне бекиді.

Функциясы: шынтақ буынында білекті жазады

Білектің бұлшықеттері

Білектің бұлшықеттері өте көп. Олар бірнеше буынға: шынтақ, кәрі-шынтақ жілік дисталды, кәріжілік-білезік және қол ұшы буындарына әсер етеді. Бұлшықеттер білекті жанжағынан түгел қоршайды. Бұл бұлшықеттердің бұлшықеттік қарыншасы проксималды, ұзын сінірлері дисталды орналасқан, сондықтан олардың бағыты қол ұшына қарай жінішкереді. Топографиялық орналасуына байланысты білектің бұлшықеттерін алдыңғы (162–165-сурет) және артқы топ (166, 167-сурет) бұлшықеттерге бөледі, олардың әрбіреуі беткей және терең қабатта жатады.

Топографиялық орналасуына байланысты білек бұлшықеттерінің жіктелуі

I. **Алдыңғы топ**:

- беткей қабатқа — *musculi brachioradialis, pronator teres, flexor carpi radialis, palmaris longus, flexor digitorum superficialis, flexor carpi ulnaris*;
- терең қабатқа — *musculi flexor pollicis longus, flexor digitorum profundus, pronator quadratus* жатады.

II. **Артқы топ**:

- беткей қабатқа — *musculi extensores carpi radiales longus et brevis, digitorum, extensor digitiminimi, extensor carpi ulnaris*;
- терең қабатқа — *musculi supinator, extensor pollicis brevis, extensor pollicis longus, extensor indicis* жатады.

Функциясы бойынша білектің алдыңғы топ бұлшықеттері — бүккіштер және пронаторлар, артқы топ — жазғыштар және супинаторлар.

Бүккіштердің көп бөлігі *epicondylus medialis humeri* және білектің меншікті шандырынан; жазғыштардың көп бөлігі *epicondylus lateralis humeri* және білектің меншікті шандырынан басталады.

Білектің алдыңғы топ бұлшықеттері

Беткей қабаты

Иық-кәрі жілік бұлшықеті (*musculi brachioradialis*) тоқпан жіліктің латералды айдаршық-үсті қырқасынан және иықтың латералды бұлшықет аралық қалқасынан басталып, *musculus triceps brachii* және *musculus brachialis* арасында жатады. Төменнен оның сінірі *processus styloideus* үстінде кәрі жіліктің төменгі шетіне бекиді.

Функциясы: білекті бүгеді және кәрі жілікті пронация және супинация арасында ортаңғы қалыпта ұстайды.

Жұмыр пронатор бұлшықеті (*musculus pronator teres*) тоқпан жіліктің медиалды айдаршық үсті өсіндісінен және білек шандырынан басталып, төмен және латералды бағытта өтіп, кәрі

жіліктің ортанғы бөлігінің латералды бетіне бекиді.

Функциясы: шынтақ буынын бүгіп, білекті ішке қарай бұрады.

Білезіктің кәрі жіліктік бүккіші (*musculus flexor carpi radialis*) токпан жіліктің медиалды айдаршық үсті өсіндісінен және білек шандырынан басталып, төмен бағытта өтіп, жіңішкелеу келген сіңіршеге ұласып, бүккіштер ұстағышының астымен жүреді және II алақан сүйегінің негізіне бекиді.

Функциясы: қол ұшын алақандық бүгеді.

Алаканның ұзын бұлшықеті (*musculus palmaris longus*) токпан жіліктің медиалды айдаршық үсті өсіндісінен және білек шандырынан басталады, қысқа қарыншасы және жіңішке сіңірі бар. Қол ұшына бүккіштер ұстағышының үстімен жүріп, алақан апоневрозына ұласады. Кейде бұл бұлшықет болмауы мүмкін

Функциясы: алаканның апоневрозын керіп, қол ұшын бүгеді.

Саусақтардың беткей бүккіші (*musculus flexor digitorum superficialis*) токпан жіліктің медиалды айдаршық үсті өсіндісінен, шынтақ жіліктің жанама жалғамасынан және шынтақ жіліктің тәждік өсіндісінен басталады. Жалпы бұлшықеттік қарыншасы төрт бөлікке бөлініп, дербес сіңірлерге ұласады. Олар бүккіштер ұстағышының астымен жүріп, II–V саусақтардың алақандық бетіне бекиді. Әрбір сіңір проксималды бунақтың ортасында екі аяққа бөлініп, ортанғы бунақ негізінің жиегіне ол жоғарыда айтылып өткен төрт бұлшықеттің астында орналасқан. Бұл бұлшықеттің талшықтары токпан жіліктің медиалды айдаршық үсті өсіндісінен, *epicondylus medialis*, шынтақ жіліктің тәждік өсіндісін бекиді.

Функциясы: II–V саусақтың ортанғы бунақтарын және қол ұшын бүгеді.

Білезіктің шынтақ жіліктік бүккіші (*musculus flexor carpi ulnaris*) барлық беткей қабаттағы бұлшықеттерден медиалды жатады. Оның токпан жіліктік және шынтақ жіліктік бастары бар. Токпан жіліктік басы *epicondylus medialis humeri* және *fascia antebrachii*, шынтақ жіліктік басы *olecranon* және *margo posterior ulnae* жоғарғы үштен екісінен басталады. Бұлшықет білектің медиалды жиегімен түсіп, бүккіштер ұстағышының үстімен *os fisiforme* бекиді.

Функциясы: қол ұшын бүгеді және әкеледі.

Терең қабаты

Бас бармақтың ұзын бүккіші (*musculus flexor pollicis longus*) кәрі жіліктің алдыңғы бетінен және білектің сүйек аралық жарғағынан басталады. Оның сіңірі *canalis carpi* арқылы өтіп, бас бармақтың қысқа бүккішінің екі басы арасында жатып, бас бармақтың дисталды бунағы негізіне бекиді.

Функциясы: бас бармақтың дисталды бунағын бүгеді.

Саусақтардың терең бүккіші (*musculus flexor digitorum profundus*) шынтақ жіліктің алдыңғы бетінің жоғарғы үштен екісінен және білектің сүйек аралық жарғағынан басталады. Оның төрт сіңірі саусақтардың беткей бүккіші сіңірлерімен бірге *canalis carpi* арқылы өтеді. Саусақтардың терең бүккіші сіңірлері проксималды бунақтар деңгейінде саусақтардың беткей бүккішінің ажыратылған сіңірлерінің арасында жатып, II–V саусақтың дисталды бунақтары негізіне бекиді

Функциясы: саусақтардың дисталды бунақтарын бүгеді.

Шаршы пронатор бұлшықеті (*musculus pronator guadratus*) барлық бүккіштердің астында орналасқан төртбұрышты жалпақ бұлшықет. Ол шынтақ жіліктің алдыңғы бетінің төменгі үшінен және алдыңғы жиегінен басталып, көлденең бағытталады және кәрі жіліктің алдыңғы бетінің дисталды ұшына бекиді.

Функциясы: кәрі жілікті айналдырады.

Білектің артқы топ бұлшықеттері

Беткей қабаты

Білезіктің кәрі жіліктік ұзын жазғышы (*musculus extensor carpi radialis longus*) білектің латералды қапталында беткей орналасқан. Бұлшықет *epicondylus medialis humeri* және *septum intermusculare brachii laterale* басталады. Білектің ортанғы бөлігінде жалпақ сіңірге өтеді, жазғыштар ұстағышының астымен жүріп, II — алақан сүйектің негізіне бекиді.

Функциясы: қол ұшын жазып, оны әкетеді.

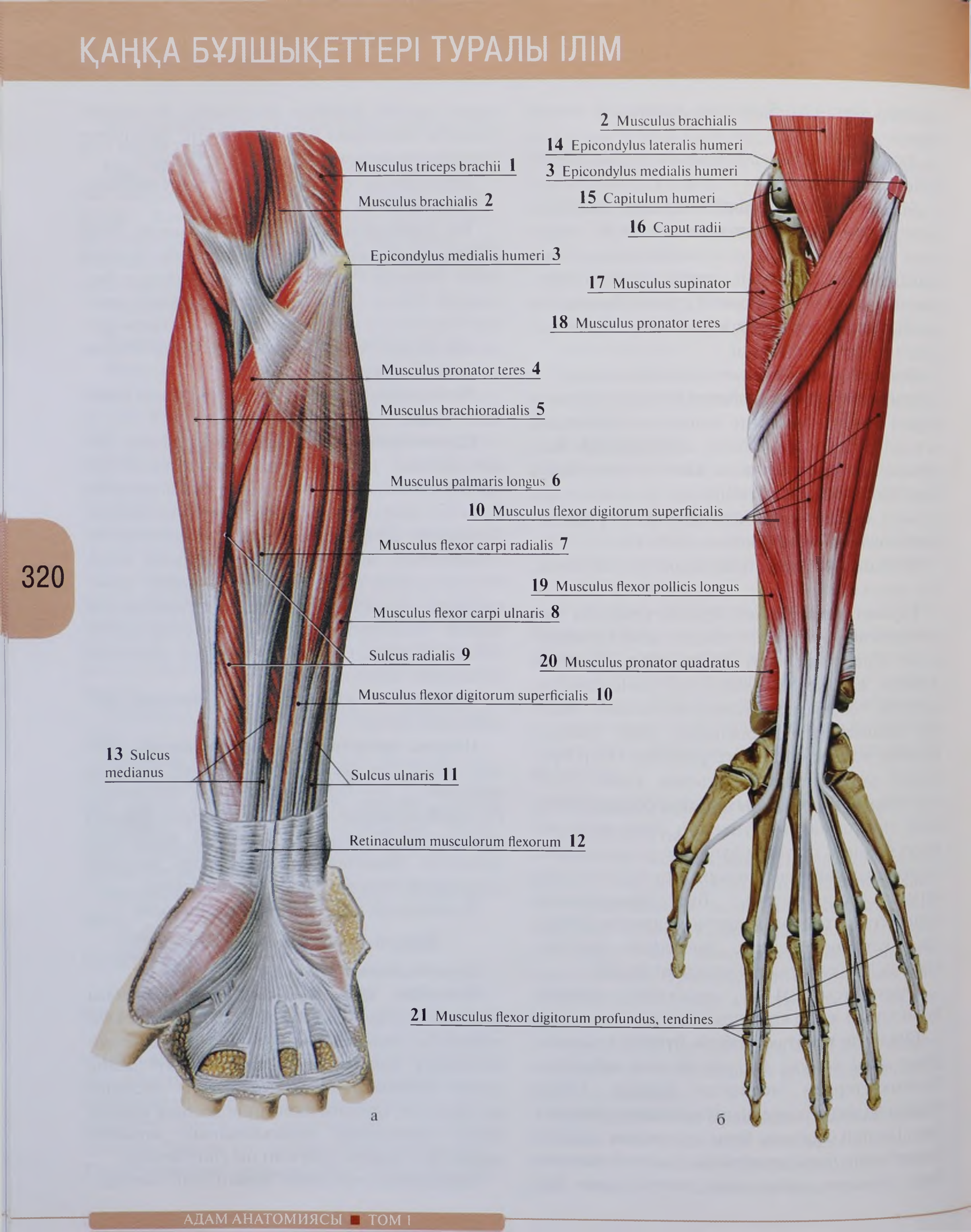
Musculus triceps brachii 1
Musculus brachialis 2
Epicondylus medialis humeri 3
Musculus pronator teres 4
Musculus brachioradialis 5
Musculus palmaris longus 6
Musculus flexor carpi radialis 7
Musculus flexor carpi ulnaris 8
Sulcus radialis 9
Musculus flexor digitorum superficialis 10
Sulcus ulnaris 11
Retinaculum musculorum flexorum 12
13 Sulcus medianus
а
2 Musculus brachialis
14 Epicondylus lateralis humeri
3 Epicondylus medialis humeri
15 Capitulum humeri
16 Caput radii
17 Musculus supinator
18 Musculus pronator teres
10 Musculus flexor digitorum superficialis
19 Musculus flexor pollicis longus
20 Musculus pronator quadratus
21 Musculus flexor digitorum profundus, tendines
б

162-сурет. Білектің алдыңғы топ бұлшықеттерінің қабаттық анатомиясы. Беткей қабат (а, б)

№	Қазақ тіліндегі атауы	Орыс тіліндегі атауы	Ағылшын тіліндегі атауы
1	Иықтың үшбасты бұлшықеті	Трехглавая мышца	Triceps brachii
2	Иық бұлшықеті	Плечевая мышца	Brachialis
3	Тоқпан жіліктің медиалды айдаршықүсті	Медиальный надмыщелок плечевой кости	Medial epicondyle of humerus
4	Жұмыр пронатор	Круглый пронатор	Pronator teres
5	Иық-кәрі жілік бұлшықеті	Плечелучевая мышца	Brachioradialis
6	Алақаннын ұзын бұлшықеті	Длинная ладонная мышца	Palmaris longus
7	Білезіктің кәрі жіліктік бүккіші	Лучевой сгибатель запястья	Flexor carpi radialis
8	Білезіктің шынтақ жіліктік бүккіші	Локтевой сгибатель запястья	Flexor carpi ulnaris
9	Кәрі жіліктік жүлге	Лучевая борозда	Radial sulcus
10	Саусақтардың беткей бүккіші	Поверхностный сгибатель пальцев	Flexor digitorum superficialis
11	Шынтақ жіліктік жүлге	Локтевая борозда	Ulnar sulcus
12	Бүккіштер ұстағышы	Удерживатель мышц-сгибателей	Flexor retinaculum
13	Орталық жүлге	Срединная борозда	Median sulcus
14	Тоқпан жіліктің латералды айдаршық үсті	Латеральный надмыщелок плечевой кости	Lateral epicondyle of humerus
15	Тоқпан жілік кіші басы	Головка мыщелка плечевой кости	Capitulum
16	Кәрі жілік басы	Головка лучевой кости	Head of radius
17	Супинатор бұлшықеті	Супинатор	Supinator
18	Жұмыр пронатор	Круглый пронатор	Pronator teres
19	Басбармақтың ұзын бүккіші	Длинный сгибатель большого пальца кисти	Flexor pollicis longus
20	Шаршы пронатор	Квадратный пронатор	Pronator quadratus
21	Саусақтардың терең бүккіші, сіңірлері	Глубокий сгибатель пальцев, сухожилия	Flexor digitorum profundus, tendons

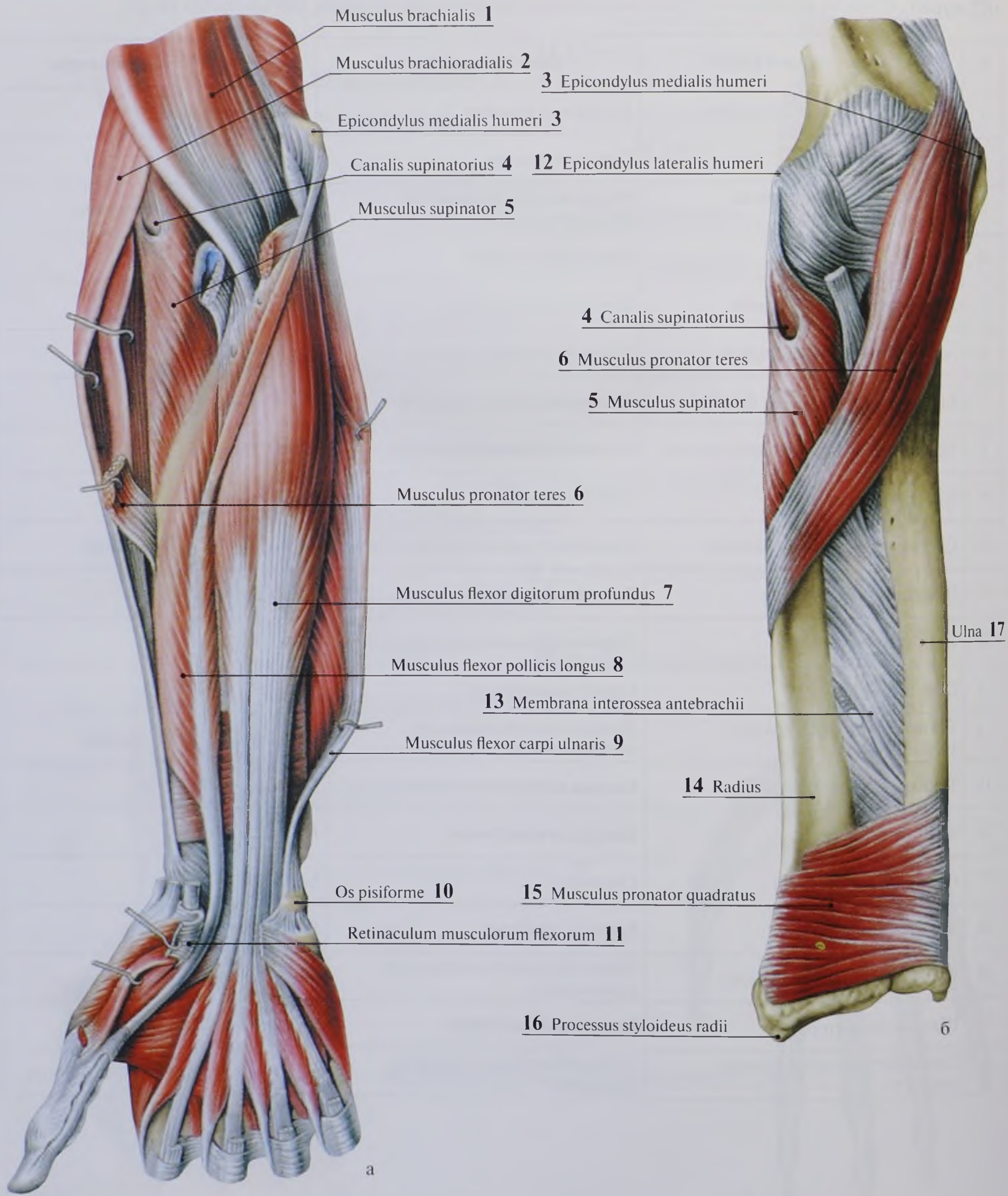
Musculus brachialis 1
Musculus brachioradialis 2
Epicondylus medialis humeri 3
Canalis supinatorius 4
Musculus supinator 5
Musculus pronator teres 6
Musculus flexor digitorum profundus 7
Musculus flexor pollicis longus 8
Musculus flexor carpi ulnaris 9
Os pisiforme 10
Retinaculum musculorum flexorum 11
а
3 Epicondylus medialis humeri
12 Epicondylus lateralis humeri
4 Canalis supinatorius
6 Musculus pronator teres
5 Musculus supinator
Ulna 17
13 Membrana interossea antebrachii
14 Radius
15 Musculus pronator quadratus
16 Processus styloideus radii
б

163-сурет. Білектің алдыңғы топ бұлшықеттерінің қабаттық анатомиясы. Терең қабат (а, б)

№	Қазақ тіліндегі атауы	Орыс тіліндегі атауы	Ағылшын тіліндегі атауы
1	Иық бұлшықеті	Плечевая мышца	Brachialis
2	Иық-кәрі жілік бұлшықеті	Плечелучевая мышца	Brachioradialis
3	Токпан жіліктің медиалды айдаршық үсті	Медиальный надмыщелок плечевой кости	Medial epicondyle of humerus
4	Супинатор өзегі	Канал супинатора	Supinatory canal
5	Супинатор бұлшықеті	Супинатор	Supinator
6	Жұмыр пронатор	Круглый пронатор	Pronator teres
7	Саусақтардың терең бүккіші	Глубокий сгибатель пальцев	Flexor digitorum profundus
8	Басбармақтың ұзын бүккіші	Длинный сгибатель большого пальца кисти	Flexor pollicis longus
9	Білезіктің шынтақ жіліктік бүккіші	Локтевой сгибатель запястья	Flexor carpi ulnaris
10	Бұршақ тәрізді сүйек	Гороховидная кость	Pisiform
11	Бүккіштер ұстағышы	Удерживатель мышц-сгибателей	Flexor retinaculum
12	Токпан жіліктің латералды айдаршықүсті	Латеральный надмыщелок плечевой кости	Lateral epicondyle of humerus
13	Сүйек аралық жарғақ	Межкостная перепонка предплечья	Interosseous membrane of forearm
14	Кәрі жілік	Лучевая кость	Radius
15	Шаршы пронатор	Квадратный пронатор	Pronator quadratus
16	Кәрі жіліктің біз тәрізді өсіндісі	Шиловидный отросток лучевой кости	Radial styloid process
17	Шынтақ жілік	Локтевая кость	Ulna

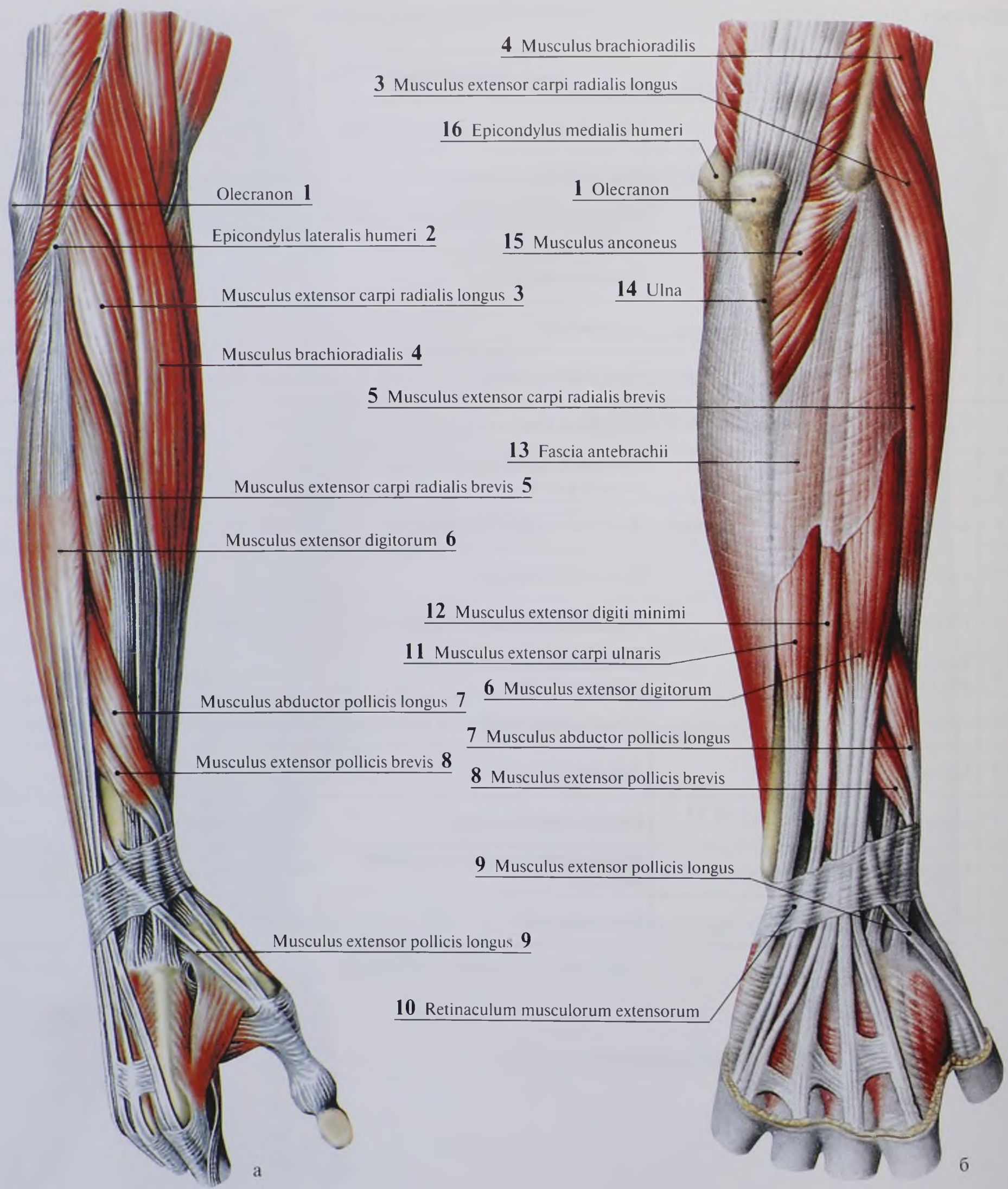
Olecranon 1
Epicondylus lateralis humeri 2
Musculus extensor carpi radialis longus 3
Musculus brachioradialis 4
Musculus extensor carpi radialis brevis 5
Musculus extensor digitorum 6
Musculus abductor pollicis longus 7
Musculus extensor pollicis brevis 8
Musculus extensor pollicis longus 9
а
4 Musculus brachioradilis
3 Musculus extensor carpi radialis longus
16 Epicondylus medialis humeri
1 Olecranon
15 Musculus anconeus
14 Ulna
5 Musculus extensor carpi radialis brevis
13 Fascia antebrachii
12 Musculus extensor digiti minimi
11 Musculus extensor carpi ulnaris
6 Musculus extensor digitorum
7 Musculus abductor pollicis longus
8 Musculus extensor pollicis brevis
9 Musculus extensor pollicis longus
10 Retinaculum musculorum extensorum
б

164-сурет. Білектің артқы топ бұлшықеттері: а — сыртқы көрінісі; б — артқы көрінісі

№	Қазақ тіліндегі атауы	Орыс тіліндегі атауы	Ағылшын тіліндегі атауы
1	Шынтақ өсіндісі	Локтевой отросток	Olecranon
2	Тоқпан жіліктің латералды айдаршық үсті	Латеральный надмыщелок плечевой кости	Lateral epicondyle of humerus
3	Білезіктің ұзын кәрі жіліктік жазғышы	Длинный лучевой разгибатель запястья	Extensor carpi radialis longus
4	Иық-кәрі жілік бұлшықеті	Плечелучевая мышца	Brachioradialis
5	Білезіктің қыска кәрі жіліктік жазғышы	Короткий лучевой разгибатель запястья	Extensor carpi radialis brevis
6	Саусақтардың жазғышы	Разгибатель пальцев	Extensor digitorum
7	Бас бармақтың ұзын әкелетін бұлшықеті	Длинная мышца, отводящая большой палец кисти	Abductor pollicis longus
8	Бас бармақтың қыска жазғышы	Короткий разгибатель большого пальца кисти	Extensor pollicis brevis
9	Бас бармақтың ұзын жазғышы	Длинный разгибатель большого пальца кисти	Extensor pollicis longus
10	Жазғыштар ұстағышы	Удерживатель мышц-разгибателей	Extensor retinaculum
11	Білезіктің шынтақ жіліктік жазғышы	Локтевой разгибатель запястья	Extensor carpi ulnaris
12	Шынашақтың жазғышы	Разгибатель мизинца	Extensor digiti minimi
13	Білектің шандыры	Фасция предплечья	Antebrachial fascia
14	Шынтақ жілік	Локтевая кость	Ulna
15	Шынтақ бұлшықеті	Локтевая мышца	Anconeus
16	Тоқпан жіліктің медиалды айдаршық үсті	Медиальный надмыщелок плечевой кости	Medial epicondyle of humerus

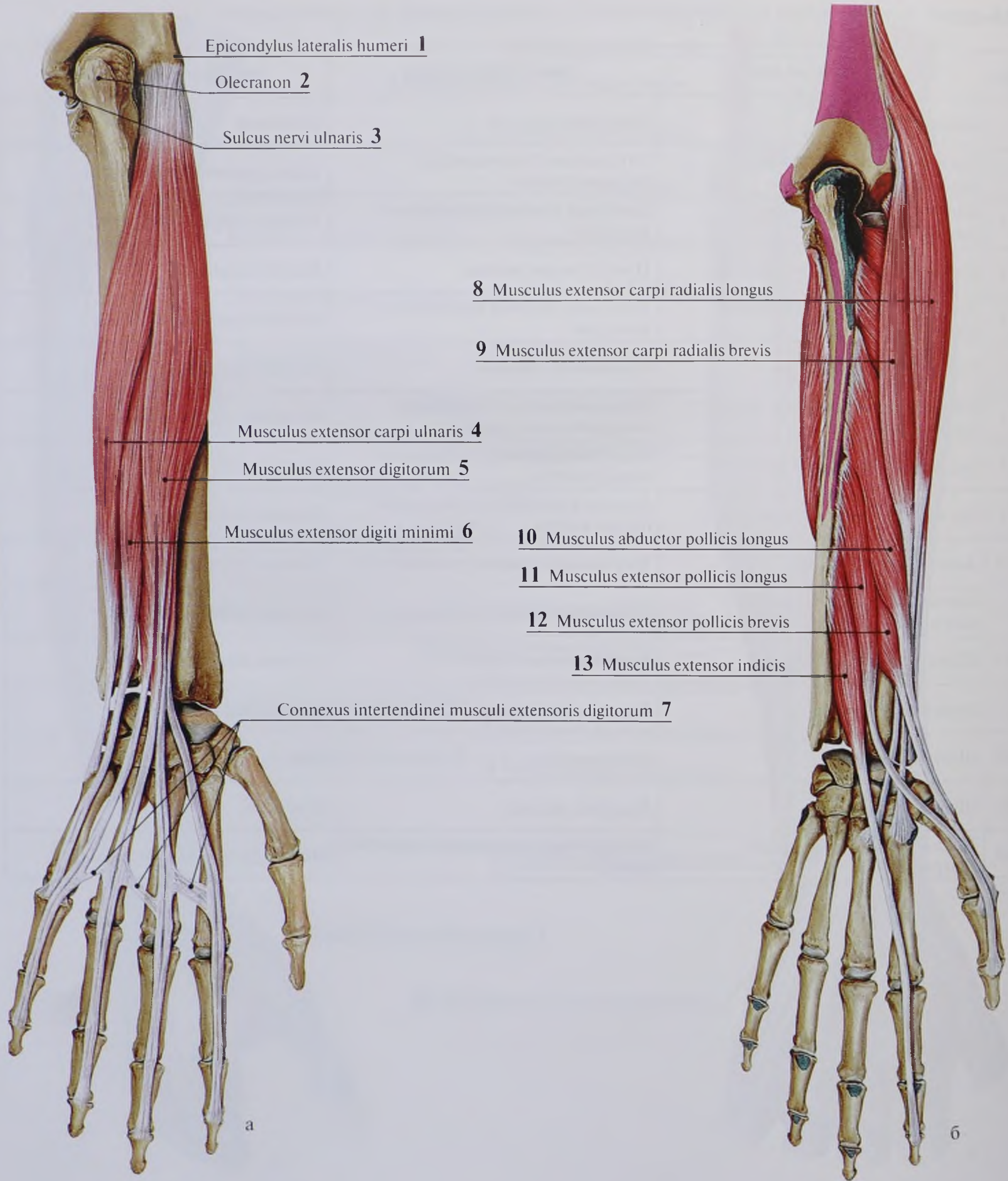
Epicondylus lateralis humeri 1
Olecranon 2
Sulcus nervi ulnaris 3
Musculus extensor carpi ulnaris 4
Musculus extensor digitorum 5
Musculus extensor digiti minimi 6
Connexus intertendinei musculi extensoris digitorum 7
8 Musculus extensor carpi radialis longus
9 Musculus extensor carpi radialis brevis
10 Musculus abductor pollicis longus
11 Musculus extensor pollicis longus
12 Musculus extensor pollicis brevis
13 Musculus extensor indicis
а
б

165-сурет. Білектің артқы топ бұлшықеттері: а — беткей қабат бұлшықеттері (білезіктің шынтақтық жазғышы, шынашақтың жазғышы, саусақтардың жазғышы); б — терең қабат бұлшықеттері (супинатор, басбармақты әкететін ұзын бұлшықет, басбармақты әкететін қысқа бұлшықет, басбармақтың ұзын жазғышы, сұқсаусақтың жазғышы). Артқы топтың латералды бөлігінің бұлшықеттері сақталған

№	Қазақ тіліндегі атауы	Орыс тіліндегі атауы	Ағылшын тіліндегі атауы
1	Токпан жіліктің латералды айдаршық үсті	Латеральный надмыщелок плечевой кости	Lateral epicondyle of humerus
2	Шынтақ өсіндісі	Локтевой отросток	Olecranon
3	Шынтақ жіліктік жүйке жүлгесі	Борозда локтевого нерва	Groove for ulnar nerve
4	Білезіктің шынтақ жіліктік жазғышы	Локтевой разгибатель запястья	Extensor carpi ulnaris
5	Саусақтардың жазғышы	Разгибатель пальцев	Extensor digitorum
6	Шынашақтың жазғышы	Разгибатель мизинца	Extensor digiti minimi
7	Саусақтардың жазғышының сінір аралық қосылыстары	Межсухожильные соединения разгибателя пальцев	Intertendinous connections of extensor digitorum
8	Білезіктің ұзын кәрі жіліктік жазғышы	Длинный лучевой разгибатель запястья	Extensor carpi radialis longus
9	Білезіктің қысқа кәрі жіліктік жазғышы	Короткий лучевой разгибатель запястья	Extensor carpi radialis brevis
10	Басбармақтың ұзын әкелетін бұлшықеті	Длинная мышца, отводящая большой палец кисти	Abductor pollicis longus
11	Басбармақтың ұзын жазғышы	Длинный разгибатель большого пальца кисти	Extensor pollicis brevis
12	Басбармақтың қысқа жазғышы	Короткий разгибатель большого пальца кисти	Extensor pollicis brevis
13	Шынашақтың жазғышы	Разгибатель указательного пальца	Extensor indicis

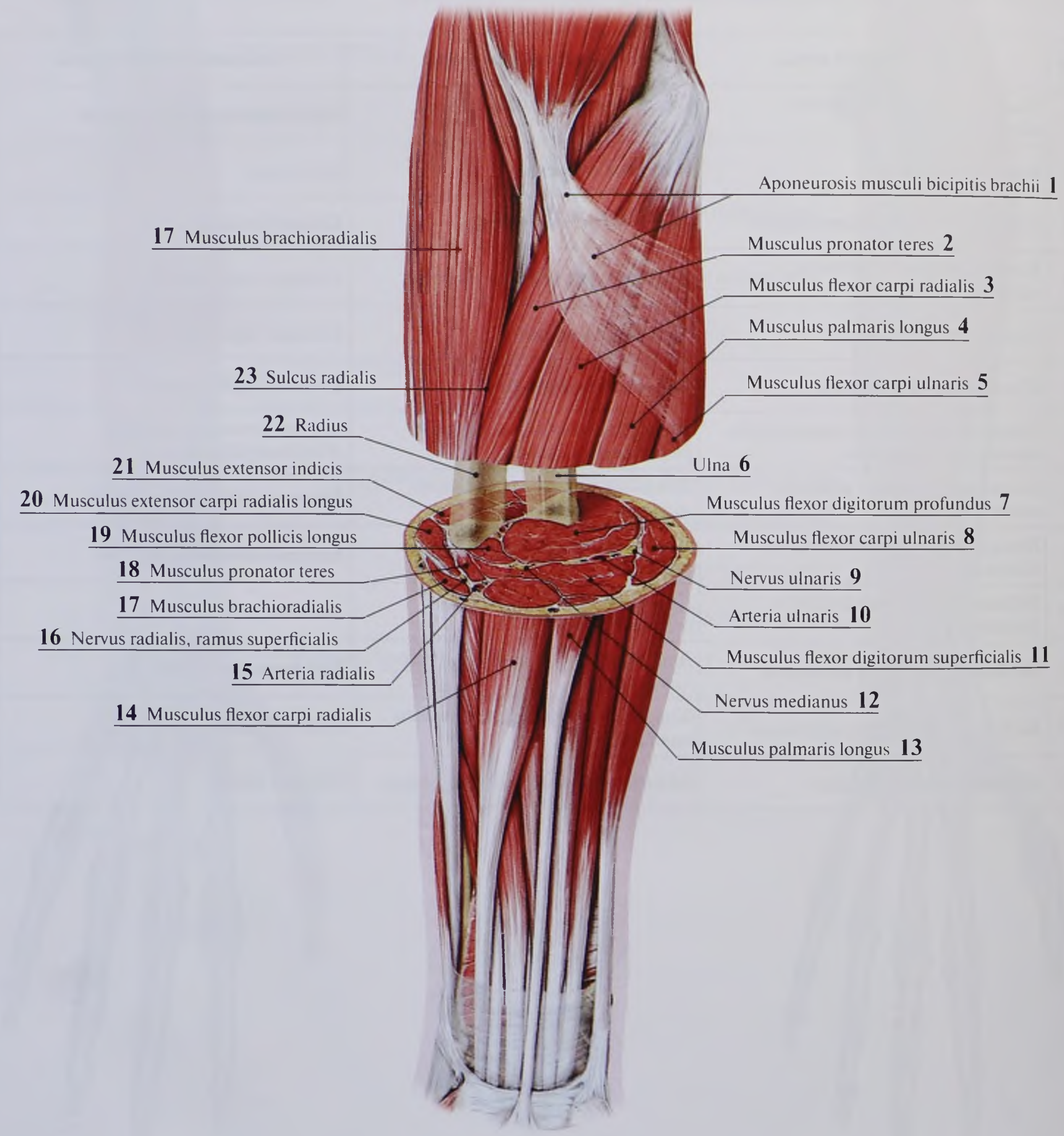
Aponeurosis musculi bicipitis brachii 1
17 Musculus brachioradialis
Musculus pronator teres 2
Musculus flexor carpi radialis 3
Musculus palmaris longus 4
23 Sulcus radialis
Musculus flexor carpi ulnaris 5
22 Radius
Ulna 6
21 Musculus extensor indicis
20 Musculus extensor carpi radialis longus
Musculus flexor digitorum profundus 7
19 Musculus flexor pollicis longus
Musculus flexor carpi ulnaris 8
18 Musculus pronator teres
Nervus ulnaris 9
17 Musculus brachioradialis
Arteria ulnaris 10
16 Nervus radialis, ramus superficialis
Musculus flexor digitorum superficialis 11
15 Arteria radialis
Nervus medianus 12
14 Musculus flexor carpi radialis
Musculus palmaris longus 13

166-сурет. Білектің алдыңғы аймағындағы бұлшықеттері және көлденең тілік

№	Қазақ тіліндегі атауы	Орыс тіліндегі атауы	Ағылшын тіліндегі атауы
1	Иықтың екібасты бұлшықетінің апоневрозы	Апоневроз двуглавой мышцы плеча	Bicipital aponeurosis
2	Жұмыр пронатор бұлшықеті	Круглый пронатор	Pronator teres
3	Білезіктің кәрі жіліктік бүккіші	Лучевой сгибатель запястья	Flexor carpi radialis
4	Алаканның ұзын бұлшықеті	Длинная ладонная мышца	Palmaris longus
5	Білезіктің шынтақ жіліктік бүккіші	Локтевой сгибатель запястья	Flexor carpi ulnaris
6	Шынтақ жілік	Локтевая кость	Ulna
7	Саусақтардың терең бүккіші	Глубокий сгибатель пальцев	Flexor digitorum profundus
8	Білезіктің шынтақ жіліктік бүккіші	Локтевой сгибатель запястья	Flexor carpi ulnaris
9	Шынтақ жүйкесі	Локтевой нерв	Ulnar nerve
10	Шынтақ артериясы	Локтевая артерия	Ulnar artery
11	Саусақтардың беткей бүккіші	Поверхностный сгибатель пальцев	Flexor digitorum superficialis
12	Орталық жүйке	Срединный нерв	Median nerve
13	Алаканның ұзын бұлшықеті	Длинная ладонная мышца	Palmaris longus
14	Білезіктің кәрі жіліктік бүккіші	Лучевой сгибатель запястья	Flexor carpi radialis
15	Кәрі жілік артериясы	Лучевая артерия	Radial artery
16	Кәрі жілік жүйкесі, беткей тармағы	Лучевой нерв, поверхностная ветвь	Radial nerve, superficial branch
17	Иық-кәрі жілік бұлшықеті	Плечелучевая мышца	Brachioradialis
18	Жұмыр пронатор бұлшықеті	Круглый пронатор	Pronator teres
19	Басбармақтың ұзын бүккіші	Длинный сгибатель большого пальца кисти	Flexor pollicis longus
20	Білезіктің кәрі жіліктік ұзын жазғышы	Длинный лучевой разгибатель запястья	Extensor carpi radialis longus
21	Сұқсаусақтың жазғышы	Разгибатель указательного пальца	Extensor indicis
22	Кәрі жілік	Лучевая кость	Radius
23	Кәрі жілік жүлгесі	Радиальная борозда	Radial sulcus

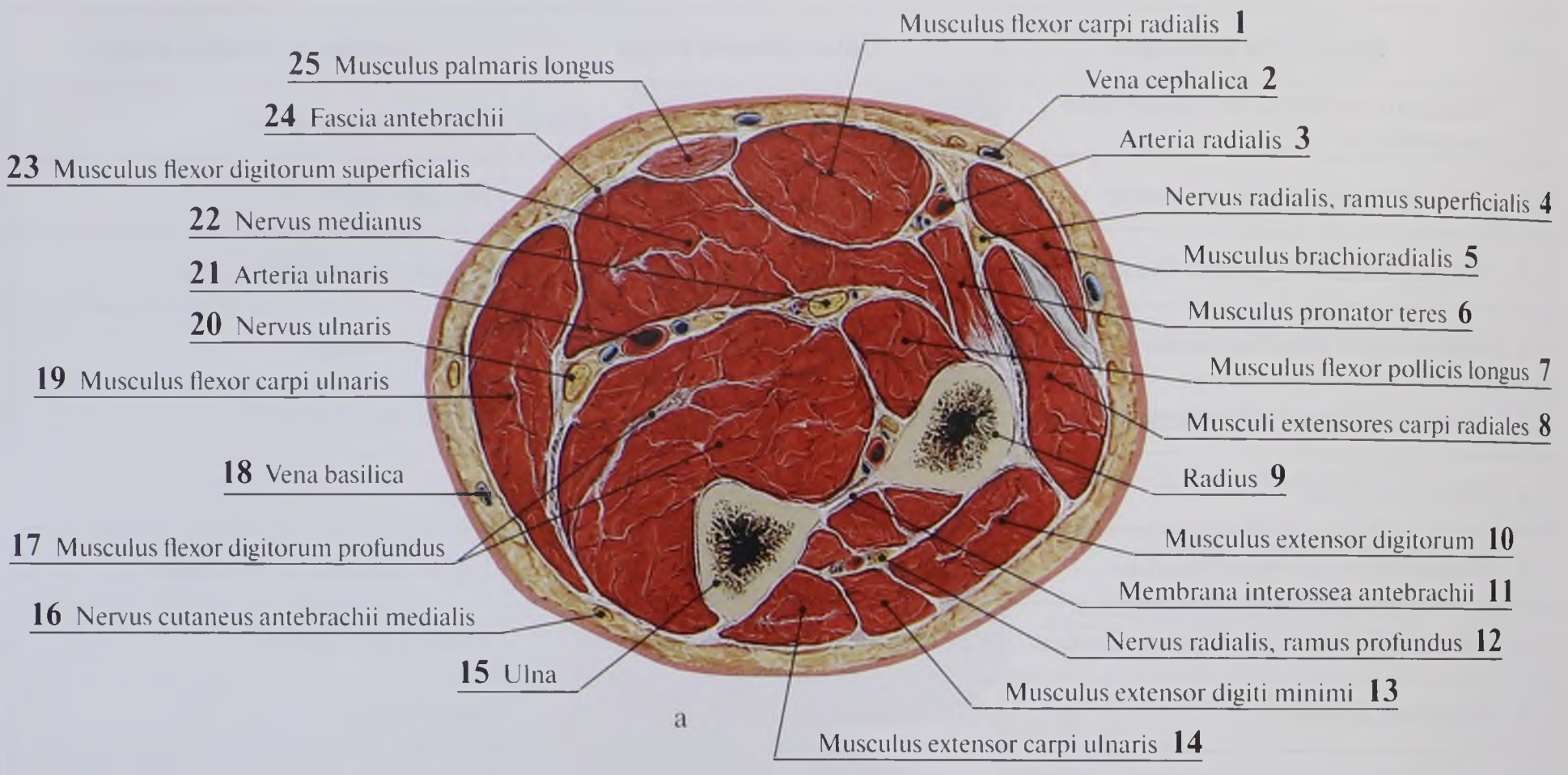
Musculus flexor carpi radialis 1
Vena cephalica 2
Arteria radialis 3
Nervus radialis, ramus superficialis 4
Musculus brachioradialis 5
Musculus pronator teres 6
Musculus flexor pollicis longus 7
Musculi extensores carpi radiales 8
Radius 9
Musculus extensor digitorum 10
Membrana interossea antebrachii 11
Nervus radialis, ramus profundus 12
Musculus extensor digiti minimi 13
Musculus extensor carpi ulnaris 14
15 Ulna
16 Nervus cutaneus antebrachii medialis
17 Musculus flexor digitorum profundus
18 Vena basilica
19 Musculus flexor carpi ulnaris
20 Nervus ulnaris
21 Arteria ulnaris
22 Nervus medianus
23 Musculus flexor digitorum superficialis
24 Fascia antebrachii
25 Musculus palmaris longus

а

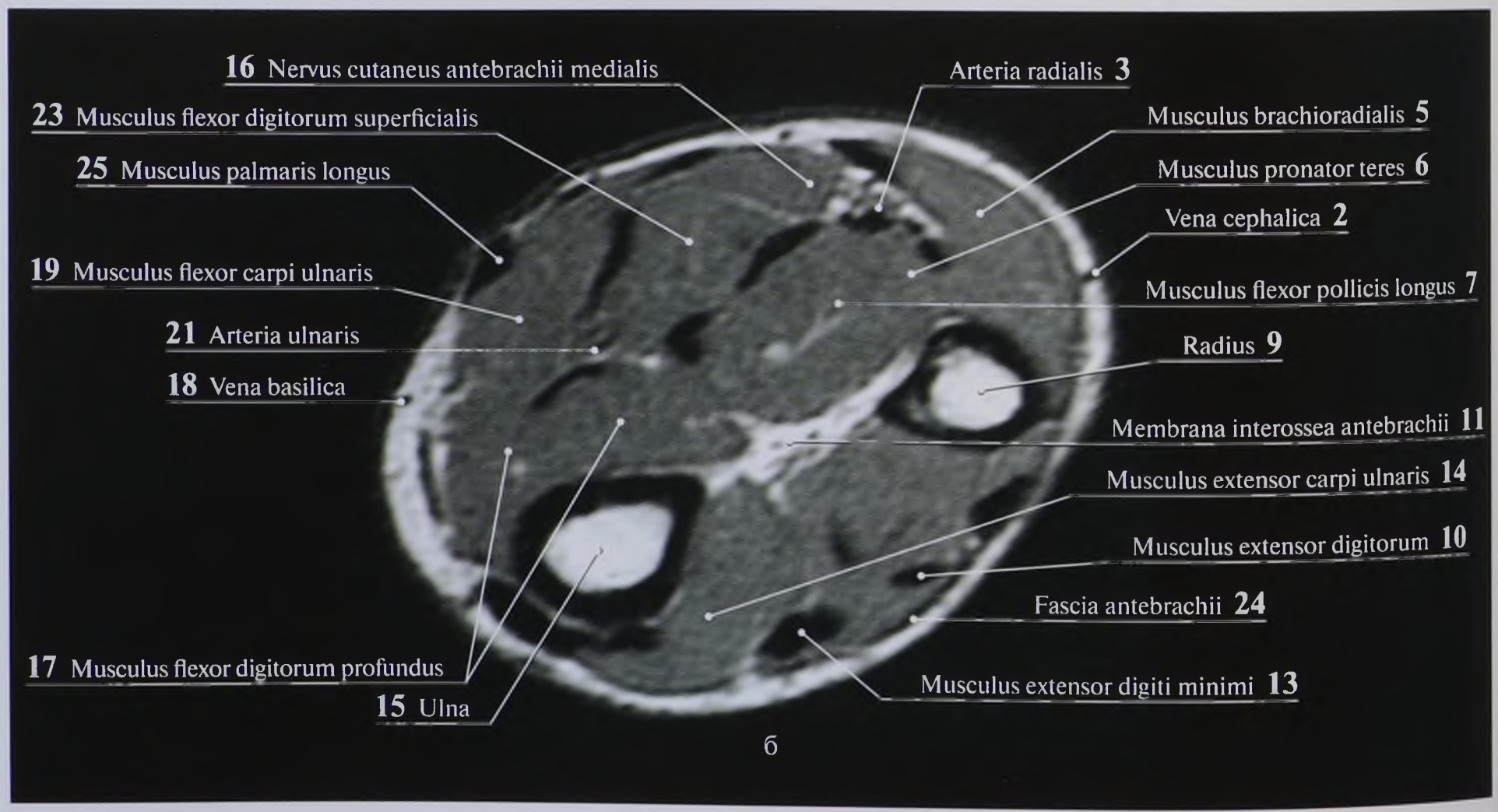
16 Nervus cutaneus antebrachii medialis
23 Musculus flexor digitorum superficialis
25 Musculus palmaris longus
19 Musculus flexor carpi ulnaris
21 Arteria ulnaris
18 Vena basilica
17 Musculus flexor digitorum profundus
15 Ulna
Arteria radialis 3
Musculus brachioradialis 5
Musculus pronator teres 6
Vena cephalica 2
Musculus flexor pollicis longus 7
Radius 9
Membrana interossea antebrachii 11
Musculus extensor carpi ulnaris 14
Musculus extensor digitorum 10
Fascia antebrachii 24
Musculus extensor digiti minimi 13

б

167-сурет. Білек бұлшықеттерінің шандырлық орны: а — білектің жоғарғы үштен біріндегі көлденең тілігі, б — магнит-резонанстық томография. Білектің көлденең тілігі

№	Қазақ тіліндегі атауы	Орыс тіліндегі атауы	Ағылшын тіліндегі атауы
1	Білезіктің кәрі жіліктік бүккіші	Лучевой сгибатель запястья	Flexor carpi radialis
2	Білектің латералды тері асты тамыры	Латеральная подкожная вена предплечья	Cephalic vein of forearm
3	Кәрі жілік артериясы	Лучевая артерия	Radial artery
4	Кәрі жілік жүйкесі, беткей тармағы	Лучевой нерв, поверхностная ветвь	Radial nerve, superficial branch
5	Иық-кәрі жілік бұлшықеті	Плечелучевая мышца	Brachioradialis
6	Жұмыр пронатор бұлшықеті	Круглый пронатор	Pronator teres
7	Бас бармақтың ұзын бүккіші	Длинный сгибатель большого пальца кисти	Flexor pollicis longus
8	Білезіктің кәрі жіліктік жазғышы	Лучевые разгибатели пальцев	Extensors carpi radiales
9	Кәрі жілік	Лучевая кость	Radius
10	Саусақтардың жазғышы	Разгибатель пальцев	Extensor digitorum
11	Білектің сүйек аралық жарғағы	Межкостная перепонка предплечья	Interosseous membrane of forearm
12	Кәрі жілік жүйкесі, терең тармағы	Лучевой нерв, глубокая ветвь	Radial nerve, deep branch
13	Шынашақтың жазғышы	Разгибатель мизинца	Extensor digitiminimi
14	Білезіктің шынтақ жіліктік жазғышы	Локтевой разгибатель запястья	Extensor carpi ulnaris
15	Шынтақ жілік	Локтевая кость	Ulna
16	Білектің медиалды терілік жүйкесі	Медиальный кожный нерв предплечья	Medial cutaneous nerve of forearm; Medial antebrachial cutaneous nerve
17	Саусақтардың терең бүккіші	Глубокий сгибатель пальцев	Flexor digitorum profundus
18	Білектің медиалды тері асты тамыры	Медиальная подкожная вена предплечья	Basilic vein of forearm
19	Білезіктің шынтақ жіліктік бүккіші	Локтевой сгибатель запястья	Flexor carpi ulnaris
20	Шынтақ жүйкесі	Локтевой нерв	Ulnar nerve
21	Шынтақ артериясы	Локтевая артерия	Ulnar artery
22	Орталық жүйке	Срединный нерв	Median nerve
23	Саусақтардың беткей бүккіші	Поверхностный сгибатель пальцев	Flexor digitorum superficialis
24	Білек шандыры	Фасция предплечья	Antebrachial fascia
25	Алаканның ұзын бұлшықеті	Длинная ладонная мышца	Palmaris longus

Білезіктің кәрі жіліктік қыска жазғышы (*musculus extensor carpi radialis brevis*) *epicondylis lateralis humeri*, *ligamentum collaterale carpi radiale* және *fascia antebrachii* басталып, жазғыштар ұстағышының астымен жүріп, III алақан сүйек негізінің дорсалды бетіне бекиді.

Функциясы: қол ұшын жазады

Саусақтардың жазғышы (*musculus extensor digitorum*) *epicondylis lateralis humeri* және *fascia antebrachii* басталып, кәрі жілік-білезік буыны маңында төрт сінірге бөлінеді. Олар жазғыштар ұстағышының астымен жүріп, II–V саусақтардың дорсалды бетіне бекиді. Ортаңғы будалары ортаңғы бунақ негізіне, ал бүйірлері — дисталды бунакка бекиді. Саусақтардың жазғышы сінірлері алақан сүйектерінің басы деңгейінде бір-бірімен сінір аралық байланыстармен (*connexus intertendineus*) қосылады.

Функциясы: II–V саусақтарды жазады.

Шынашақтың жазғышы (*musculus extensor digiti minimi*) саусақтардың жазғышымен бірге басталады. Жіңішке сінірі жазғыштар ұстағышының астымен дербес сүйек-фиброзды өзек арқылы жүріп, V саусақтың ортаңғы және дисталды бунақтарына бекиді.

Функциясы: V саусақты жазады

Білезіктің шынтақ жіліктік жазғышы (*musculus extensor carpi ulnaris*) *epicondylis lateralis humeri*, *fascia antebrachii* және шынтақ буыны капсуласынан басталып, V алақан сүйегі негізіне бекиді.

Функциясы: қол ұшын жазады және оны әкеледі.

Терең қабаты

Супинатор бұлшықеті (*musculus supinator*) беткей бұлшықеттермен жабылған. Ол *epicondylis lateralis humeri*, *ligamentum collaterale carpi radiale*, *ligamentum annulare radii* және *crista musculi supinatoris* басталып, қиғаш жүріп, кәрі жілікті артынан және бүйірінен қоршап, кәрі жіліктің проксималды ұшының латералді бетіне бекиді.

Функциясы: кәрі жілікті сыртқа айналдырады.

Басбармақтың ұзын әкететін бұлшықеті (*musculus abductor pollicis longus*) кәрі жілік және шынтақ жіліктердің артқы бетінен және білектің сүйек аралық жарғағынан басталып, *musculi extensores carpi radiales* сінірлерімен қиылысып, *retinaculum musculorum extensorum* астымен жүреді және I алақан сүйектің негізіне бекиді.

Функциясы: бас бармақты әкетеді.

Басбармақтың қыска жазғышы (*musculus extensor pollicis brevis*) кәрі жіліктің артқы бетінен және білектің сүйек аралық жарғағынан басталып, басбармақтың ұзын әкететін бұлшықеті сінірімен бірге бір сүйек-фиброзды өзек арқылы өтіп, басбармақтың проксималды бунағының негізіне бекиді.

Функциясы: басбармақты жазады.

Басбармақтың ұзын жазғышы (*musculus extensor pollicis longus*) шынтақ жіліктің ортаңғы ұшының артқы бетінен және білектің сүйек аралық жарғағынан басталып, *retinaculum musculorum extensorum* астымен жеке сүйек-фиброзды өзек арқылы өтіп, басбармақтың дисталды бунағының негізіне бекиді.

Функциясы: басбармақты жазады.

Сұқсаусақтың жазғышы (*musculus extensor indicis*) шынтақ жіліктің артқы бетінен және білектің сүйек аралық жарғағынан басталып, кәрі жіліктің артқы бетінен және білектің сүйек аралық жарғағынан басталып, саусақтардың жазғышы сінірлерімен бірге бір сүйек-фиброзды өзек арқылы өтіп, сұқсаусақтың проксималды бунағының сыртқы бетіне бекиді.

Функциясы: II саусақты жазады.

Қол ұшының бұлшықеттері

Қол ұшының бұлшықеттері алақан бетінде орналаскан (168, 169-сурет). Сыртқы бетінде тек жазғыштардың сінірлері өтеді. Қол ұшы бұлшықеттерін латералды (басбармақ, тенар бұлшықеттеріне), медиалды (шынашақ, гипотенар бұлшықеттеріне) және ортаңғы топтарға бөледі.

Қол ұшы бұлшықеттерінің орналасуы бойынша жіктелуі

- Латералды топка — *musculi abductor pollicis brevis*, *flexor pollicis brevis*, *opponens pollicis*, *adductor pollicis*.
- Медиалды топка — *musculi palmaris brevis*, *abductor digiti minimi*, *flexor digiti minimi brevis*, *opponens digiti minimi*.

✧ Ортаңғы топқа — *musculi lumbricales* (төрт), *interossei palmares* (үш), *interossei dorsales* (төрт) жатады.

Қол ұшының латералды топ бұлшықеттері

Басбармақты әкететін қысқа бұлшықет (*musculus abductor pollicis brevis*) *retinaculum musculorum flexorum* және *tuberculum ossis scaphoidei* басталып, басбармақтың проксималды бунағының негізіне бекиді.

Функциясы: басбармақты әкетеді.

Басбармақтың қысқа бүккіші (*musculus flexor pollicis brevis*) беткей және терең бастары бар. Беткей басы (*caput superficiale*) *retinaculum musculorum flexorum*-нен, терең басы (*caput profundum*) *ligamentum carpi radiatum* және *os trapezoideum* басталады. Бұлшықет басбармақтың проксималды бунағының латералды жағына бекиді. Бұл бұлшықеттің сінірінің терең қабатында сесама сүйектері кездеседі.

Функциясы: басбармақты және проксималды бунақты бүгеді, басбармақты әкелуге қатысады.

Басбармақты шынашаққа қарсы қоюшы бұлшықет (*musculus opponens pollicis*) басбармақты әкететін қысқа бұлшықетпен жабылған. Ол *tuberculum ossis trapezii* және *retinaculum musculorum flexorum*-нен басталып, I *os metacarpale* латералді жиегіне бекиді

Функциясы: басбармақты шынашаққа қарсы қояды.

Басбармақты әкелетін бұлшықет (*musculus adductor pollicis*) саусақтардың ұзын бүккіші сіңілерінің астында жатады және оның көлденең, қиғаш бастары бар. Көлденең басы (*caput transversum*) 3-алақан сүйектің алақандық бетінен басталады. Қиғаш басы (*caput obliquum*) *musculus flexor pollicis brevis* терең басымен тығыз жанасады және *os capitatum* аймағында *ligamentum carpi radiatum*-нан басталады. Екі басының будалары қиылысып, басбармақтың проксималды бунағына бекиді.

Функциясы: басбармақты сұқсаусаққа әкеледі, проксималды бунақты бүгеді.

Қол ұшының медиалды топ бұлшықеттері

Алақанның қысқа бұлшықеті (*musculus palmaris brevis*) бұлшықет талшықтары *retinaculum musculorum flexorum*-нен қол ұшының медиалды жиегіндегі теріде аяқталады.

Функциясы: бұлшықет жиырылып, алақан жиегі терісінде қатпарлар түзеді.

Шынашақты әкететін бұлшықет (*musculus abductor digiti minimi*) *os pisiforme* және *ligamentum pisohamatum* басталып, V саусақтың проксималды бунағының медиалды беті негізіне бекиді.

Функциясы: шынашақты шынтақ жілік жаққа әкетеді және проксималды бунақты бүгеді.

Шынашақтың қысқа бүккіші (*musculus flexor digiti minimi*) *hamulus ossis hamati* және *retinaculum musculorum flexorum* басталып, V саусақтың проксималды бунағына бекиді және *musculus abductor digiti minimi* сінірімен қосылады.

Функциясы: шынашақтың проксималды бунағын бүгеді.

Шынашақтың қарсы қоюшы бұлшықеті (*musculus opponens digiti minimi*) *musculus flexor digiti minimi*-мен бірге басталып, *V os metacarpale* шынтақ жіліктік жиегіне бекиді.

Функциясы: шынашақ саусағын басбармаққа қарай қарсы қояды.

Қол ұшының ортаңғы топ бұлшықеттері

Құрт тәрізді бұлшықеттер (*musculi lumbricales*) *musculus flexor digitorum profundus* сінірлерінің арасында жатады. Ол саусақтардың терең бүккіші сінірінің кәрі жіліктік жиегінен басталып, алақан сүйектері бастарын кәрі жіліктік жағынан айналып, сыртқы бетіне шығады. Құрт тәрізді бұлшықеттер II–V саусақтардың проксималды бунағының негізіне бекіп, аталған саусақтардың ортаңғы және дисталды бунақтарының сыртқы бетіне өтеді.

Функциясы: II–V саусақтардың проксималды бунағын бүгеді және ортаңғы және дисталды бунақтарын жазады.

Алақанның сүйек аралық бұлшықеттері (*musculus interossei palmares*) II–V алақан сүйектерімен шектелген үш сүйек аралық кеңістікте жатады. Бірінші сүйек аралық бұлшықет *II os metacarpale* медиалды жиегінен, екінші және үшінші сүйек аралық бұлшықеттер *IV–V ossa metacarpalia* латералды жиегінен басталады. Бұл бұлшықеттер сәйкес саусақтардың проксималды бунағы негізіне бекіп, II, IV және V саусақтардың ортаңғы және дисталды бунақтарының сыртқы бетіне өтеді.

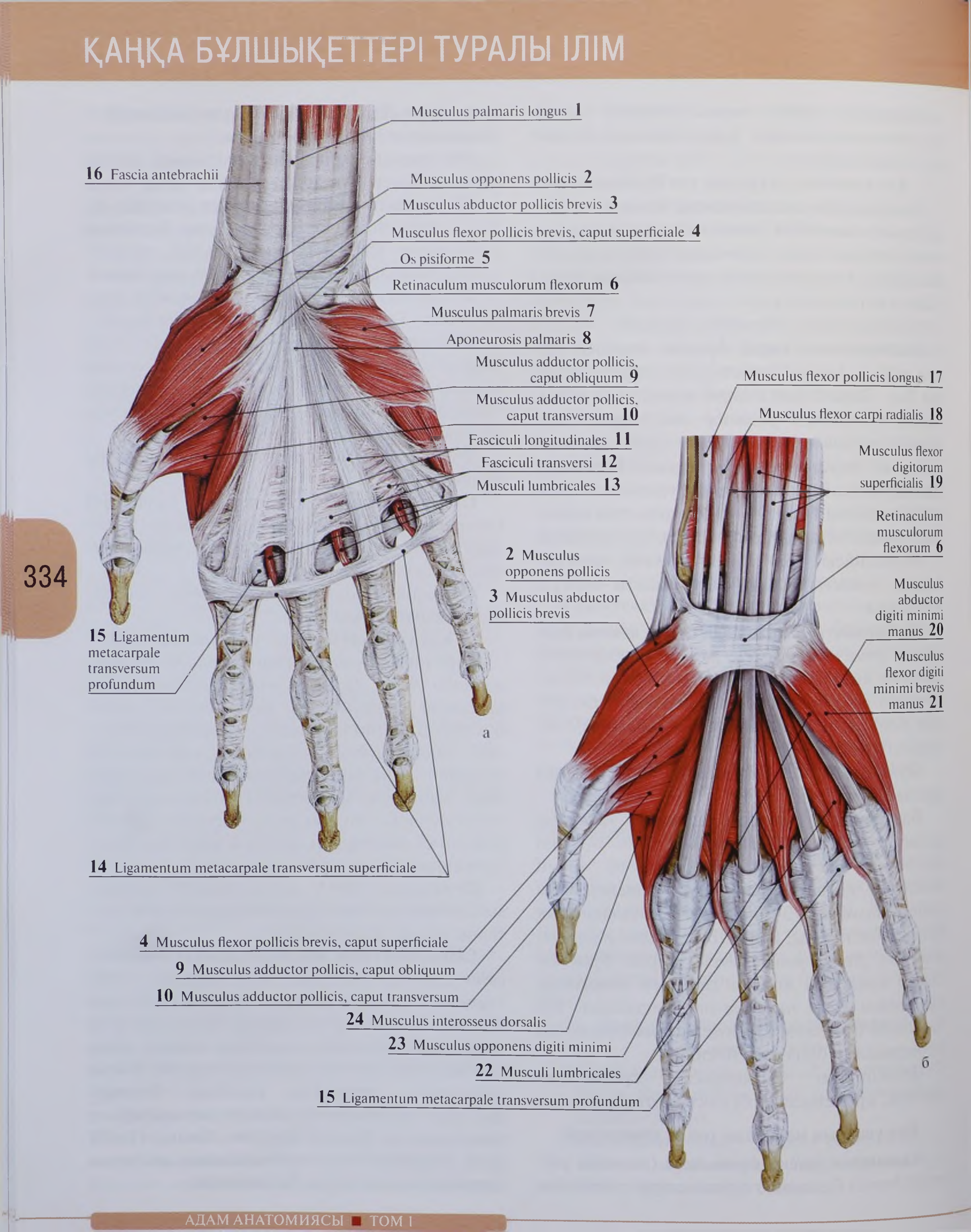
Musculus palmaris longus 1
16 Fascia antebrachii
Musculus opponens pollicis 2
Musculus abductor pollicis brevis 3
Musculus flexor pollicis brevis, caput superficiale 4
Os pisiforme 5
Retinaculum musculorum flexorum 6
Musculus palmaris brevis 7
Aponeurosis palmaris 8
Musculus adductor pollicis, caput obliquum 9
Musculus adductor pollicis, caput transversum 10
Fasciculi longitudinales 11
Fasciculi transversi 12
Musculi lumbricales 13
15 Ligamentum metacarpale transversum profundum
14 Ligamentum metacarpale transversum superficiale
а
Musculus flexor pollicis longus 17
Musculus flexor carpi radialis 18
Musculus flexor digitorum superficialis 19
Retinaculum musculorum flexorum 6
2 Musculus opponens pollicis
3 Musculus abductor pollicis brevis
Musculus abductor digiti minimi manus 20
Musculus flexor digiti minimi brevis manus 21
4 Musculus flexor pollicis brevis, caput superficiale
9 Musculus adductor pollicis, caput obliquum
10 Musculus adductor pollicis, caput transversum
24 Musculus interosseus dorsalis
23 Musculus opponens digiti minimi
22 Musculi lumbricales
15 Ligamentum metacarpale transversum profundum
б

168-сурет. Қол ұшының бұлшықеттері. Алдыңғы көрінісі: а — тері мен тері асты майлы май қабаты алынып тасталған.

№	Қазақ тіліндегі атауы	Орыс тіліндегі атауы	Ағылшын тіліндегі атауы
1	Алаканның ұзын бұлшықеті	Длинная ладонная мышца	Palmaris longus
2	Басбармақты шынашаққа қарсы коюшы бұлшықет	Мышца, противопоставляющая большой палец кисти	Opponens pollicis
3	Басбармақтың қыска, әкететін бұлшықеті	Короткая мышца, отводящая большой палец кисти	Abductor pollicis brevis
4	Басбармақтың қыска бүккіші, беткей басы	Короткий сгибатель большого пальца кисти, поверхностная головка	Flexor pollicis brevis, superficial head
5	Бұршақ тәрізді сүйек	Гороховидная кость	Pisiform
6	Бүккіштер ұстағышы	Удерживатель мышц-сгибателей	Flexor retinaculum
7	Алаканның қыска бұлшықеті	Короткая ладонная мышца	Palmaris brevis
8	Алакан апоневрозы	Ладонный апоневроз	Palmar aponeurosis
9	Басбармақты әкелетін бұлшықеті, қиғаш басы	Мышца, приводящая большой палец кисти, косая головка	Adductor pollicis, oblique head
10	Басбармақты әкелетін бұлшықеті, көлденең басы	Мышца, приводящая большой палец кисти, поперечная головка	Adductor pollicis, transverse head
11	Бойлық будалар	Продольные пучки	Longitudinal bands
12	Көлденең будалар	Поперечные пучки	Transverse fascicles
13	Құрт тәрізді бұлшықеттер	Червеобразные мышцы	Lumbricals
14	Алаканның беткей көлденең жалғамасы	Поверхностная поперечная пястная связка	Superfical transverse metacarpal ligament
15	Алаканның терең көлденең жалғамасы	Глубокая поперечная пястная связка	Deep transverse metacarpal ligament
16	Білек шандыры	Фасция предплечья	Antebrachial fascia
17	Басбармақтың ұзын бүккіші	Длинный сгибатель большого пальца кисти	Flexor pollicis longus
18	Білезіктің кәрі жіліктік бүккіші	Лучевой сгибатель запястья	Flexor carpi radialis
19	Саусақтардың беткей бүккішінің сінірі	Поверхностный сгибатель пальцев, сухожилие	Flexor digitorum superficialis, tendon
20	Шынашақты әкететін бұлшықет	Мышца, отводящая мизинец кисти	Abductor digiti minimi
21	Шынашақтың қыска бүккіші	Короткий сгибатель мизинца пальца кисти	Flexor digiti minimi brevis
22	Құрт тәрізді бұлшықеттер	Червеобразные мышцы	Lumbricals
23	Шынашақтың қарсы коюшы бұлшықеті	Мышца, противопоставляющая мизинец	Opponens digiti minimi
24	Сүйек аралық сыртқы бұлшықеттер	Тыльные межкостные мышцы	Dorsal interossei

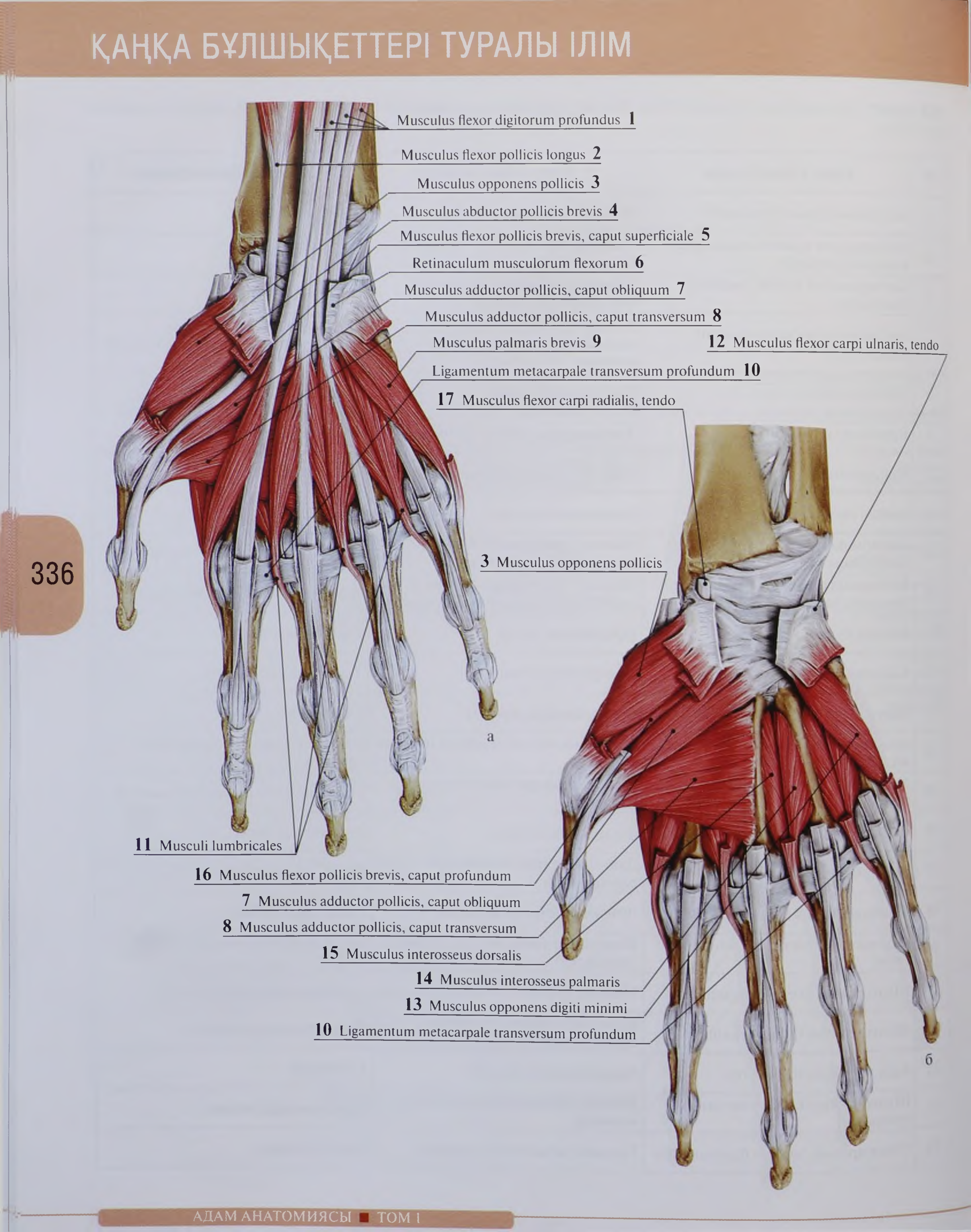
Musculus flexor digitorum profundus 1
Musculus flexor pollicis longus 2
Musculus opponens pollicis 3
Musculus abductor pollicis brevis 4
Musculus flexor pollicis brevis, caput superficiale 5
Retinaculum musculorum flexorum 6
Musculus adductor pollicis, caput obliquum 7
Musculus adductor pollicis, caput transversum 8
Musculus palmaris brevis 9
Ligamentum metacarpale transversum profundum 10
17 Musculus flexor carpi radialis, tendo
12 Musculus flexor carpi ulnaris, tendo
3 Musculus opponens pollicis
11 Musculi lumbricales
16 Musculus flexor pollicis brevis, caput profundum
7 Musculus adductor pollicis, caput obliquum
8 Musculus adductor pollicis, caput transversum
15 Musculus interosseus dorsalis
14 Musculus interosseus palmaris
13 Musculus opponens digiti minimi
10 Ligamentum metacarpale transversum profundum
а
б

169-сурет. Қол ұшының бұлшықеттері. Алдыңғы көрінісі: а — саусақтардың беткей бүккіші сіңірі алынып тасталынған, б — саусақтардың терең бүккіші мен құрт тәрізді бұлшықеттер сіңірлері алынып тасталынған

№	Қазақ тіліндегі атауы	Орыс тіліндегі атауы	Ағылшын тіліндегі атауы
1	Саусақтардың терең бүккіші	Глубокий сгибатель пальцев	Flexor digitorum profundus
2	Бас бармақтың ұзын бүккіші	Длинный сгибатель большого пальца кисти	Flexor pollicis longus
3	Бас бармақты шынашаққа қарсы қоюшы бұлшықет	Мышца, противопоставляющая большой палец кисти	Opponens pollicis
4	Бас бармақты әкететін қысқа бұлшықет	Короткая мышца, отводящая большой палец кисти	Abductor pollicis brevis
5	Бас бармақтың қысқа бүккіші, беткей басы	Короткий сгибатель большого пальца кисти, поверхностная головка	Flexor pollicis brevis, superficial head
6	Бүккіштер ұстағышы	Удерживатель мышц-сгибателей	Flexor retinaculum
7	Бас бармақты әкелетін бұлшықет, көлденең басы	Мышца, приводящая большой палец кисти, косая головка	Adductor pollicis, oblique head
8	Бас бармақты әкелетін бұлшықет, қиғаш басы	Мышца, приводящая большой палец кисти, поперечная головка	Adductor pollicis, transverse head
9	Алаканның қысқа бұлшықеті	Короткая ладонная мышца	Palmaris brevis
10	Алаканның терең көлденең жалғамасы	Глубокая поперечная пястная связка	Deep transverse metacarpal ligament
11	Құрт тәрізді бұлшықеттер	Червеобразные мышцы	Lumbricals
12	Білезіктің шынашақтық бүккішінің сіңірі	Локтевой сгибатель запястья, сухожилие	Flexor carpi ulnaris, tendon
13	Шынашақтың қарсы қоюшы бұлшықеті	Мышца, противопоставляющая мизинец	Opponens digiti minimi
14	Сүйекаралық алакандық бұлшықеті	Ладонные межкостные мышцы	Palmar interossei
15	Сүйекаралық сырткы бұлшықеті	Тыльные межкостные мышцы	Dorsal interossei
17	Білезіктің кәрі жіліктік бүккішінің сіңірі	Лучевой сгибатель запястья, сухожилие	Flexor carpi radialis, tendon

Функциясы: II, IV және V саусақтарды ортаңғы саусакка әкеледі, проксималды бунактарды бүгеді, ортаңғы және дисталды бунактарды жазады.

Сыртқы сүйек аралық бұлшықеттер (*musculus interossei dorsales*) төрт алақандық сүйек аралық кеңістіктерде жатады. Олардың әрбіреуі бірбіріне қараған көршілес алакан сүйектерінен басталып, IV–V саусактардың проксималды бунағы негізіне бекіп, жартылай сыртқы апоневрозға өтеді, жартылай бунактардың бүйір бетіне өтеді.

Функциясы: ортаңғы саусактан II және V саусактарды әкетеді, проксималды бунактарды бүгеді, ортаңғы және дисталды бунактарды жазады.

Қол шандырлары

Беткей шандыр (*fascia superficialis*) тері асты майлы шелмайдың астында жататын жіңішке дәнекер тінді табакша.

Меншікті шандыр (*fascia propria*) топ бұлшыкеттерді немесе жеке бұлшыкеттерді коршап, оларға фиброзды және сүйек-фиброзды футлярлар түзеді.

I. **Иық белдеуінің меншікті шандыры**.

Иық белдеуінің меншікті шандыры төрт бөлікке бөлінеді, әрбіреуінің дербес атауы бар.

- **Дельта тәрізді шандыр** (*fascia deltoidea*) аттас бұлшыкетті жан-жағынан коршап, екі табакшаға бөлінеді. Беткей табакша (*lamina superficialis*) және терең табакша (*lamina profunda*) екеуі бұлшыкетке фиброзды футляр түзеді.
- **Қылкан асты шандыры** (*fascia infraspinata*) қылкан асты және кіші жұмыр бұлшыкеттерге сүйек-фиброзды футляр түзеді. Үлкен жұмыр бұлшыкет жеке фиброзды футлярда жатады, онын кабырғасы перимизиге ұксайды.
- **Қылкан үсті шандыр** (*fascia supraspinata*) аттас шұнқырда жатып, аттас бұлшыкетке сүйек-фиброзды футляр түзеді.
- **Жауырын асты шандыр** (*fascia subscapularis*) нашар дамыған. Ол аттас бұлшыкетті жауып, оған сүйек-фиброзды футляр түзеді.

II. **Иықтың меншікті шандыры**.

Иықтың меншікті шандыры (*fascia brachii propria*) латералды және медиалды бұлшыкет аралық калканы (*septum intermusculare brachii mediale et septum intermusculare brachii laterale*) түзеді, олар токпан жілікпен бірге иыктын бұлшыкеттерін алдынғы және арткы топтарға бөледі. Шандыр иыктың алдынғы топ бұлшыкеттерін жауып, екі табакшаға бөлінеді. Олардың біреуі құстұмсык-иык және иыктын екі басты бұлшыкетіне дербес фиброзды футляр, екіншісі *musculus brachialis* сүйек-фиброзды футляр түзеді. *Musculus triceps brachii* жеке сүйек-фиброзды футлярда орналасқан. Иыктын кан тамыр-жүйке будасы ажыратылған *septum intermusculare brachii mediale* түзілген фиброзды футлярда жатады.

III. **Білектің меншікті шандыры.**

Білектің меншікті шандыры (*fascia antebrachii propria*) баска шандырлардан жаксы дамыған және бірнеше катар бұлшыкеттердің басталу орны болып саналады. Ол кәрі жілікбілезік буыны тұсында калындап, сінірлердің ұстағышын, яғни бүккіш бұлшыкеттер ұстағышын және жазғыш бұлшыкеттер ұстағышын түзеді.

Бүккіш бұлшыкеттер ұстағышы (*retinaculum musculorum flexorum*) білезік жүлгесінен лактырылып, *eminentiae carpi radialis et ulnaris*-ке бекіп, жүлгені сүйек-фиброзды өзекке — білезік өзегіне (*canalis carpi*) айналдырады. Ұстағыш будалары латералды және медиалды бағыттарда ажырап, білезіктің кәрі жіліктік және шынтак жіліктік өзектерін (*canalis carpi radialis et canalis carpi ulnaris*) түзеді.

Жазғыш бұлшыкеттер ұстағышы (*retinaculum musculorum extensorum*) білезіктің дорсалды бетінде орналасып, бір жағынан кәрі жіліктің алдынғы жиегіне, екінші жағынан шынтак жіліктің біз тәрізді өсіндісіне және білезіктің жанама жалғамасына бекиді. Жазғыштар ұстағышының астындағы кеңістік фиброзды талшыктармен алты сүйек-фиброзды өзектерге бөлінеді. Олардың ішінен синовиалды кынаппен коршалған жазғыш бұлшыкеттер сінірлері өтеді.

IV. **Қол ұшының меншікті шандырлары**.

Қол ұшының меншікті шандырлары беткей және терең бөліктерден тұрады. Алақандық шандыр (*fascia palmaris*) қол ұшының сыртқы шандырынан (*fascia dorsalis manus*) жақсы жетілген беткей және терең табақшалардан тұрады. Алақандық шандырның беткей табақшасы ортаңғы топ бұлшықеттері деңгейінде қалыңдап, қол ұшының беткей шандырымен бітісіп, алақан апоневрозын (*aponeursis palmaris*) құрайды.

Алақан апоневрозының бүйір жиектерінен ортаңғы топ бұлшықеттерді тенар және гипотенар бұлшықеттерінен бөлетін бұлшықет аралық қалқалар кетеді. Соның нәтижесінде саусақтардың бүккіші сіңірлеріне және құрт тәрізді бұлшықеттерге дербес фиброзды футлярлар түзіледі. Тенар және гипотенар бұлшықеттері дербес сүйек-фиброзды футлярларда орналасады.

Алақандық шандырдың терең табақшасы (алақанның сүйек аралық шандыры) нашар дамыған. Ол сүйек аралық бұлшықеттерді жауып, саусақтардың бүккіштері сіңірлерін құрт тәрізді бұлшықеттерден ажыратады.

Қол ұшының дорсалды шандыры (*fascia dorsalis manus*) беткей және терең табақшалардан тұрады. Беткей шандыры саусақтардың жазғышы сіңірлерінің үстімен *retinaculum musculorum extensorum*-ға жалғасады. Терең табақшасы сыртқы сүйек аралық бұлшықеттерді жауып, алақан сүйектерінің сүйек қабымен бітіседі және алақандық шандырдың терең табақшасымен бірге төрт сүйек-фиброзды алақанаралық кеңістіктер (*spatial intermetacarpalia*) түзеді. Дорсалды шандырдың беткей және терең табақшаларының арасында саусақтардың жазғышы сіңірлерінің фиброзды футлярлары жатады.

Қол топографиясы

Қол тұсында практикалық мәні өте зор бірнеше топографиялық құрылымдар: қан тамырлар мен жүйкелер өтетін жүлгелер, шұңқырлар, өзектер және тесіктер бар.

Қолтық шұңқыры (*fossa axillaris*) тұлғаның бүйір беті мен қол арасындағы ұңғыл. Қолтық шұңқырын алдынан кеуденің үлкен бұлшықетінің төменгі жиегімен өтетін тері қатпары, артынан арқаның аса жалпақ бұлшықетінің төменгі жиегімен өтетін тері қатпары, медиалды жағынан алдыңғы тісшеленген бұлшықетті жабатын тері, латералды жағынан иық терісі шектейді.

Қолтық қуысы (*cavum axillaris*) пішіні төртбұрышты пирамида тәрізді, негізі төмен және латералды, ал ұшы жоғары және медиалды қараған. Жоғарғы апертурасы қолтық қуысын мойын аймағымен байланыстырады, төменгі апертурасы қолтық шұңқырына сәйкес келеді. Қолтық қуысының төрт қабырғасы бар. Алдыңғы қабырғасын кеуденің үлкен және кіші бұлшықеттері; артқы қабырғасын — арқаның аса жалпақ бұлшықеті, жұмыр үлкен және жауырын асты бұлшықеттері; медиалды — алдыңғы тісшеленген бұлшықеті; латералды қабырғасын — құстұмсық-иық бұлшықеті құрайды.

Қолтық қуысында қан тамырлар мен жүйкелердің топографиялық орнасуына байланысты, қуысты үш үшбұрышқа бөледі:

- ✧ бұғана-кеуделік үшбұрыш (*trigonum clavipectoralis*) бұғанамен (жоғарыдан) және кеуденің кіші бұлшықетімен (төменнен және латералды) шектелген;
- ✧ кеуделік үшбұрыш (*trigonum pectorale*) кеуденің кіші бұлшықеті контурына сәйкес келеді;
- ✧ кеуде асты үшбұрыш (*trigonum subpectoralis*) кеуденің кіші (жоғарыдан) және үлкен (төменнен) бұлшықеттері төменгі жиектерінің арасында жатады.

Қолтық қуысының артқы қабырғасында қан тамырлар мен жүйкелер өтетін үш жақты және төртжақты тесіктер бар.

Үш жақты тесік (*foramen trilaterum*) жоғарыдан жауырын асты бұлшықеттің төменгі жиегімен (алдынан) және жұмыр кіші бұлшықетпен (артынан); төменнен жұмыр үлкен бұлшықетпен; латералды жағынан иықтың үшбасты бұлшықеттің ұзын басымен шектеледі

Төртжақты тесік (*foramen guadrilaterum*) латералды орналасқан. Ол жауырын асты бұлшықеттің төменгі жиегімен (алдынан) және жұмыр кіші бұлшықетпен (артынан); төменнен жұмыр үлкен бұлшықетпен; меди-

алды жағынан иықтың үшбасты бұлшықеттің ұзын басымен, латералды жағынан токпан жіліктің хирургиялық мойнымен шектеледі.

Иықтың медиалды және латералды жүлгелері (*sulsus bicipitalis medialis et sulcus bicipitalis lateralis*) *musculus biceps brachii* жан-жағында өтеді. Иықтың медиалды жүлгесінде иықтың қан тамыр-жүйке будасы өтеді.

Иық бұлшықет өзегі (*canalis humeromuscularis*) иықтың арткы бетінде *musculus biceps brachii* мен *sulcus nervi radialis* арасында орналасқан.

Шынтақ шұңқыры (*fossa cubitalis*) алдыңғы шынтақ аймағында орналасқан. Шұңқырдың түбі мен жоғарғы шекарасы иық бұлшықеті, латералды жағынан иық-кәрі жілік бұлшықетімен және медиалды жағынан жұмыр пронатормен шектеледі.

Шынтақтың алдыңғы медиалды жүлгесі (*sulcus cubitalis anterior medialis*) *musculus pronator teres* және *musculus brachialis* арасында орналасқан.

Шынтақтың алдыңғы латералды жүлгесі (*sulcus cubitalis anterior lateralis*) (латералды) *musculus brachioradialis* және (медиалды) *musculus brachialis* шектелген.

Шынтақтың арткы медиалды жүлгесі (*sulcus cubitalis posterior medialis*) *olecranon* және *epicondylus medialis humeri* арасында орналасқан.

Шынтақтың арткы латералды жүлгесі (*sulcus cubitalis posterior lateralis*) *olecranon* және *epicondylus medialis humeri* шектелген.

Шынтақ жіліктік өзек (*canalis ulnaris*) шынтақ буыны капсуласы мен *musculus flexor carpi ulnaris* бастарымен шектелген. *Sulcus cubitalis posterior medialis* аталған бұлшықеттің бастарымен толықтырылған.

Білектің алдыңғы бетінде кәрі жіліктік, орталық және **шынтақ жіліктік** жүлгелер орналасқан. Кәрі жіліктік жүлге (*sulcus radialis*) *musculus brachioradialis* және *musculus flexor carpi radialis* шектелген. Ол аркылы кәрі жілік артериясы мен тамыры өтеді. Орталық жүлге (*sulcus medianus*) білектің төменгі ұшында жатып, *musculus flexor carpi radialis* және *musculus flexor digitorum superficialis* шектелген. Бұл жүлге аркылы орталық жүйке өтеді. Шынтақ жіліктік жүлге (*sulcus ulnaris*) *musculus flexor digitorum superficialis* және *musculus flexor carpi ulnaris* арасында орналасқан. Бұл жүлге аркылы шынтақ артериясы, тамыры және жүйке өтеді.

Супинаторлық өзек (*canalis supinatorius*) білектің арткы бетінде жүріп, кәрі жілік мойнымен және *musculus supinator* арасында жатады. Ол аркылы кәрі жіліктік жүйенің терең тармағы өтеді.

Қол ұшының синовиалды қынаптары. Білезіктің сүйек-фиброзды өзегінде сіңірлердің екі синовиалды қынабы бар (170-сурет). Бүккіш бұлшықеттер сіңірлерінің жалпы синовиалды қынабы (*vagina synovialis communis tendineum musculorum flexorum*) саусақтардың беткей және терең бүккіштеріне және басбармақтың ұзын бүккіші сіңірінің синовиалды қынабы (*vagina synovialis tendinis musculi flexoris pollicis longi*). Сонымен бірге бұл өзек аркылы орталық жүйке (*nervus medianus*) өтеді. *Canalis carpi radialis* аркылы білезіктің кәрі жіліктік бүккіші сіңірінің синовиалды қынабы (*vagina synovialis tendinis musculi flexoris carpi radialis*) өтеді. *Canalis carpi ulnaris* аркылы шынтақ артериясы, тамыры және жүйке өтеді.

Барлық үш синовиалды қынап проксималды бағытта *retinaculum flexorum* үстінен 1–2 см жоғары орналасады. Білезіктің кәрі жіліктік бүккіші сіңірінің синовиалды қынабы дисталды 1–2 см-ге, ал басбармақтың ұзын бүккіші сіңірінің синовиалды қынабы дисталды бунак негізіне дейін жалғасады. Бүккіштердің жалпы қынабы алаканның ортасында тұйық аякталады, тек шынашақтың тұсында дисталды бунакқа жетеді. II–IV саусақтарға баратын беткей және терең бүккіштер сіңірлері өз алдына дербес синовиалды қынаптардан (*vaginae sinoviales tendinum digitorum manus*) тұрады, олар дисталды бунақтар негізінен алакан сүйектері басына дейін жатады.

Қол ұшының сыртқы бетінде *retinaculum musculorum extensorum* астында сүйек-фиброзды өзектерде жазғыштардың алты дербес синовиалды қынабы бар. Бірінші өзекте — *musculus abductor pollicis longus et musculus extensor pollicis brevis* сіңірлері; екінші өзекте — *musculi extensorum carpi radiales longus et brevis* сіңірлері; үшінші өзекте — *musculus extensor pollicis longus*

сінірі; төртінші өзекте — *musculus extensor digitorum* және *musculus extensor indicis* сінірлері; бесінші өзекте — *musculus extensor digiti minimi* сінірі; алтыншы өзекте — *musculus extensor carpi ulnaris* сінірі орналаскан.

Дербес синовиалды қынаптар проксималды бағытта *retinaculum musculorum extensorum* үстінен 2–3 см жоғары орналасып, дисталды алақан сүйектерінің ортасына дейін жалғасады.

БАҚЫЛАУҒА АРНАЛҒАН СҰРАҚТАР

1. Иық белдеуінің бұлшықеттерін және функциясын атаңыз. Олардың басталу және беку жерлерін көрсетіңіз.
2. Иықтың алдыңғы және артқы топ бұлшықеттерін атаңыз. Олардың басталу және беку жерлерін көрсетіңіз және функциясын атаңыз.
3. Білектің алдыңғы тобына қандай бұлшықеттер жатады. Олардың басталу және беку жерлері және қызметтері қандай?
4. Білектің артқы тобына қандай бұлшықеттер жатады. Олардың басталу және беку жерлері және қызметтері қандай?
5. Қол ұшының топ бұлшықеттерін атаңыз.
6. Қолдың қандай шандырларын білесіз? Олар нені құрайды.
7. Қолтық шұңқырының қабырғаларын атаңыз.
8. Қолтық қуысының қабырғаларын атаңыз.
9. Шынтақ шұңқыры қандай бұлшықеттермен шектелген.
10. Білектің жүлгелерін атаңыз.
11. Білезік өзегінің, білезіктің кәрі жіліктік және шынтақ жіліктік өзектерінің құрамын атаңыз.
12. *Retinaculum musculorum extensorum* астында орналасатын бұлшықет сінірлерінің синовиалды қынаптарын атаңыз.

АЯҚТЫҢ БҰЛШЫҚЕТТЕРІ

Аяктың бұлшықеттері (*musculus membrii inferioris*) топографиялық орналасуына карай жамбас белдеуі және аяк бұлшықеттеріне бөлінеді. Аяктың бұлшықеттерін сан, сирак және аяк ұшының бұлшықеттеріне бөледі (171, 172-сурет).

Жамбас бұлшықеттері

Жамбас бұлшықеттері жамбас сүйегінен, омыртқа бағанының бел және сегізкөз бөлімдерінен басталып, ұршық буынын жан-жағынан коршап, ортан жіліктің жоғарғы шетіне бекиді (173, 174-сурет).

Жамбас бұлшықеттерінің топографиясына байланысты жіктелуі

- ✧ Ішкі топ бұлшықеттерге — *musculi iliopsoas*, *piriformis*, *obturatorius internus* жатады.
- ✧ Сыртқы топ бұлшықеттерге — *musculi gluteus maximus*, *gluteus medius*, *gluteus minimus*, *guadratus femoris*, *gemellus superior*, *gemellus inferior*, *tensor fasciae latae*, *obturatiorius externus* жатады.

Жамбастың ішкі топ бұлшықеттері

Мықын-бел бұлшықеті (*musculus iliopsoas*) беку жерінде косылатын белдің үлкен және мықын бұлшықеттерінен тұрады. Сонымен бірге бұл бұлшықетке белдің кіші бұлшықетін жатқызады.

- ✧ Белдің үлкен бұлшықеті (*musculus psoas major*) XII кеуде, I–IV бел омыртқалардың бүйір бетінен және барлық бел омыртқалардың көлденең өсіндісінен басталады. Сегізкөз-мықын буыны деңгейінде мықын бұлшықетінің талшықтарымен қосылады.
- ✧ Мықын бұлшықеті (*musculus iliacus*) барлық *fossa iliaca*-ны толтырып, оның бетінен басталады. Белдің үлкен бұлшықетімен қосылып, мықын-бел бұлшықетін (*musculus iliopsoas*) түзеді. Ол шап жалғамасының астымен бұлшықет лакунасы аркылы өтіп, *trochanter minor* бекиді.

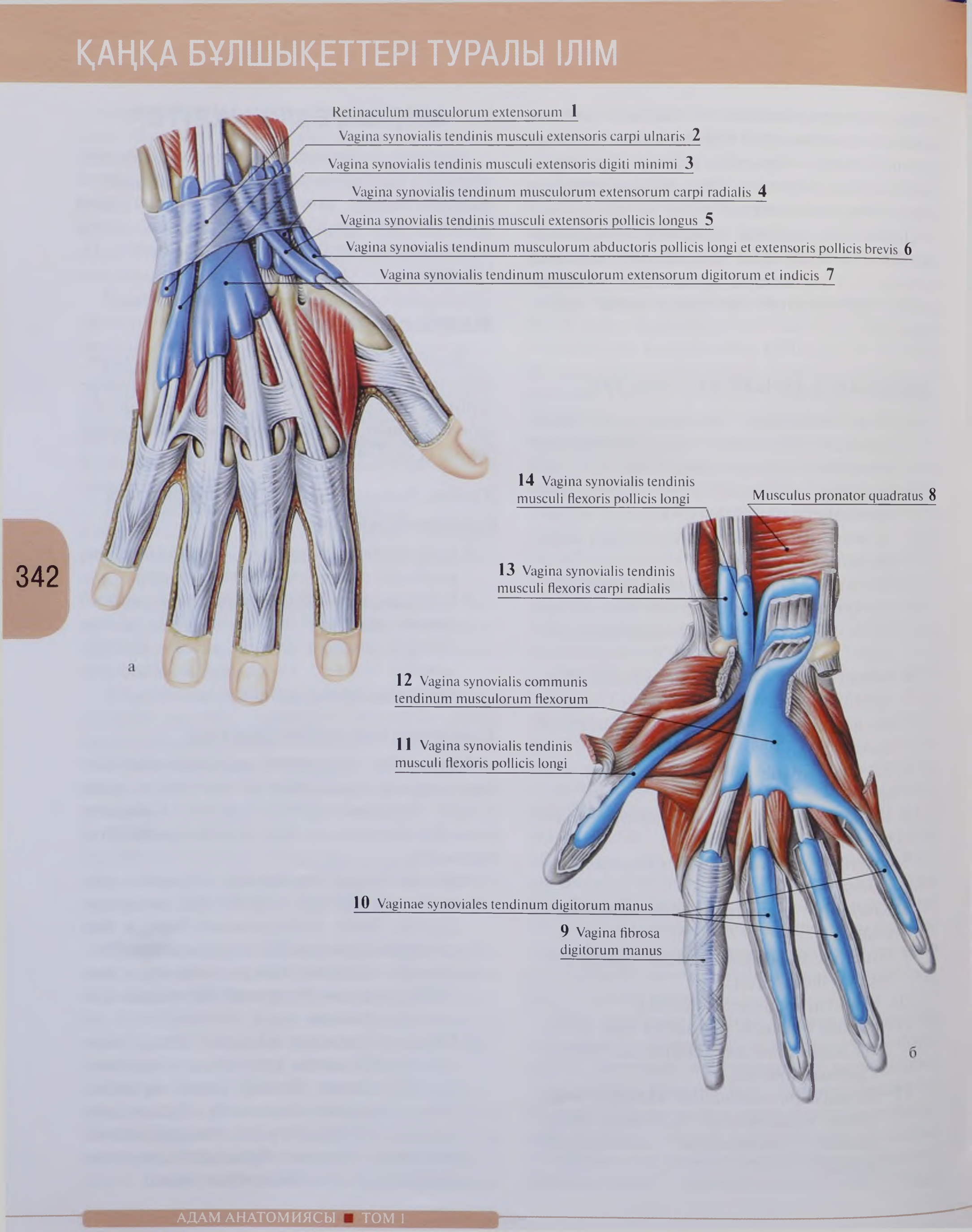
Retinaculum musculorum extensorum 1
Vagina synovialis tendinis musculi extensoris carpi ulnaris 2
Vagina synovialis tendinis musculi extensoris digiti minimi 3
Vagina synovialis tendinum musculorum extensorum carpi radialis 4
Vagina synovialis tendinis musculi extensoris pollicis longus 5
Vagina synovialis tendinum musculorum abductoris pollicis longi et extensoris pollicis brevis 6
Vagina synovialis tendinum musculorum extensorum digitorum et indicis 7
а
14 Vagina synovialis tendinis musculi flexoris pollicis longi
Musculus pronator quadratus 8
13 Vagina synovialis tendinis musculi flexoris carpi radialis
12 Vagina synovialis communis tendinum musculorum flexorum
11 Vagina synovialis tendinis musculi flexoris pollicis longi
10 Vaginae synoviales tendinum digitorum manus
9 Vagina fibrosa digitorum manus
б

170-сурет. Қол ұшының синовиалды қынаптары: а — сыртқы беті, б — алақандық беті

№	Қазақ тіліндегі атауы	Орыс тіліндегі атауы	Ағылшын тіліндегі атауы
1	Жазғыштар ұстағышы	Удерживатель мышц-разгибателей	Extensor retinaculum
2	Білезіктің шынтақ жіліктік жазғышы сінірінің синовиалды қынабы	Синовиальное влагалище сухожилия локтевого разгибателя запястья	Synovial tendon sheath of extensor carpi ulnaris
3	Шынашақ жазғышы сінірінің синовиалды қынабы	Синовиальное влагалище сухожилия разгибателя мизинца	Synovial tendon sheath of extensor digiti minimi
4	Білезіктің кәрі жіліктік жазғыштары сінірлерінің синовиалды қынабы	Синовиальное влагалище сухожилий лучевых разгибателей запястья	Synovial tendon sheaths of extensors carpi radialis
5	Бас бармақтың ұзын жазғышы сінірінің синовиалды қынабы	Синовиальное влагалище сухожилия длинного разгибателя большого пальца кисти	Synovial tendon sheath of extensor pollicis longus
6	Бас бармақтың ұзын әкелетін және бас бармақтың ұзын жазғышы сінірлерінің синовиалды қынабы	Синовиальные влагалища сухожилий длинной отводящей мышцы большого пальца и короткого разгибателя большого пальца кисти	Synovial tendon sheaths of abductor pollicis longus and extensor pollicis brevis
7	Саусақтардың және сұқсаусақтың жазғышы сінірлерінің синовиалды қынабы	Синовиальные влагалища сухожилий разгибателей пальцев и разгибателя указательного пальца	Synovial tendon sheaths of extensor digitorum and extensor indicis
8	Шаршы пронатор бұлшықеті	Квадратный пронатор	Pronator quadratus
9	Қол ұшы саусақтарының фиброзды қынабы	Фиброзные влагалища пальцев кисти	Fibrous sheaths of digits of hand
10	Қол ұшы саусақтары сінірлерінің синовиалды қынаптары	Синовиальные влагалища сухожилий пальцев кисти	Synovial tendon sheaths of digits of hand
11	Бас бармақтың ұзын бүккіші сінірінің синовиалды қынабы	Синовиальное влагалище сухожилия длинного сгибателя большого пальца кисти	Synovial tendon sheath of flexor pollicis longus
12	Бүккіштер сінірлерінің жалпы синовиалды қынабы	Общее синовиальное влагалище сухожилий сгибателей	Common synovial tendon sheaths of flexors
13	Білезіктің кәрі жіліктік бүккіші сінірінің синовиалды қынабы	Синовиальное влагалище сухожилия лучевого сгибателя запястья	Synovial tendon sheath of flexor carpi radialis
14	Бас бармақтың ұзын бүккіші сінірінің синовиалды қынабы	Синовиальное влагалище сухожилия длинного сгибателя большого пальца кисти	Synovial tendon sheath of flexor pollicis longus

Spina iliaca anterior superior **1**

Plica inguinalis **2**

Musculus tensor fasciae latae **3**

Musculus sartorius **4**

Vena saphena magna **5**

Musculus rectus femoris **6**

Musculus vastus lateralis **7**

Musculus vastus medialis **8**

Patella **9**

Ligamentum patellae **10**

Musculus tibialis anterior **11**

Facies medialis tibiae **12**

Malleolus lateralis **13**

Malleolus medialis **14**

а

1 Spina iliaca anterior superior

15 Ligamentum inguinale

3 Musculus tensor fasciae latae

4 Musculus sartorius

16 Musculus gracilis

6 Musculus rectus femoris

7 Musculus vastus lateralis

17 Tractus iliotibialis

8 Musculus vastus medialis

9 Patella

10 Ligamentum patellae

18 Tuberositas tibiae

19 Caput fibulae

20 Musculus gastrocnemius, caput mediale

11 Musculus tibialis anterior

12 Facies medialis tibiae

14 Malleolus medialis

13 Malleolus lateralis

б

171-сурет. Аяқтың рельефі (а) және бұлшықеттері (б). Алдыңғы көрінісі

№	Қазақ тіліндегі атауы	Орыс тіліндегі атауы	Ағылшын тіліндегі атауы
1	Мықын сүйектің жоғарғы алдыңғы қылқаны	Верхняя передняя подвздошная ость	Anterior superior iliac spine
2	Шап қатпары	Паховая складка	Inguinal fold
3	Саннын жалпақ шандырын керуші бұлшықет	Напрягатель широкой фасции	Tensor fasciae latae; Tensor of fascia lata
4	Тігіншілік бұлшықет	Портняжная мышца	Sartorius
5	Аяктың үлкен тері асты тамыры	Большая подкожная вена ноги	Great saphenous vein; Long saphenous vein
6	Саннын тік бұлшықеті	Прямая мышца бедра	Rectus femoris
7	Саннын жалпақ латералды бұлшықеті	Латеральная широкая мышца бедра	Vastuslateralis
8	Саннын жалпақ медиалды бұлшықеті	Медиальная широкая мышца бедра	Vastusmedialis
9	Тобық	Надколенник	Patella
10	Тобық жалғамасы	Связка надколенника	Patellar ligament
11	Алдыңғы асықты жілік бұлшықеті	Передняя большеберцовая мышца	Tibialis anterior
12	Сирактын медиалды шандыры	Медиальная поверхность большеберцовой кости	Medial surface of tibia
13	Латералды толарсак	Латеральная лодыжка	Lateral malleolus
14	Медиалды толарсак	Медиальная лодыжка	Medial malleolus
15	Шап жалғамасы	Паховая связка	Inguinal ligament
16	Нәзік бұлшықет	Тонкая мышца	Gracilis
17	Мықын-асықты жілік жолы	Подвздошно-большеберцовый тракт	Iliotibial tract
18	Асықты жілік бұдыры	Бугристость большеберцовой кости	Tibial tuberosity
19	Кіші жіліншік басы	Головка малоберцовой кости	Head of fibula
20	Балтыр бұлшықеті, медиалды басы	Икроножная мышца, медиальная головка	Gastrocnemius, medial head

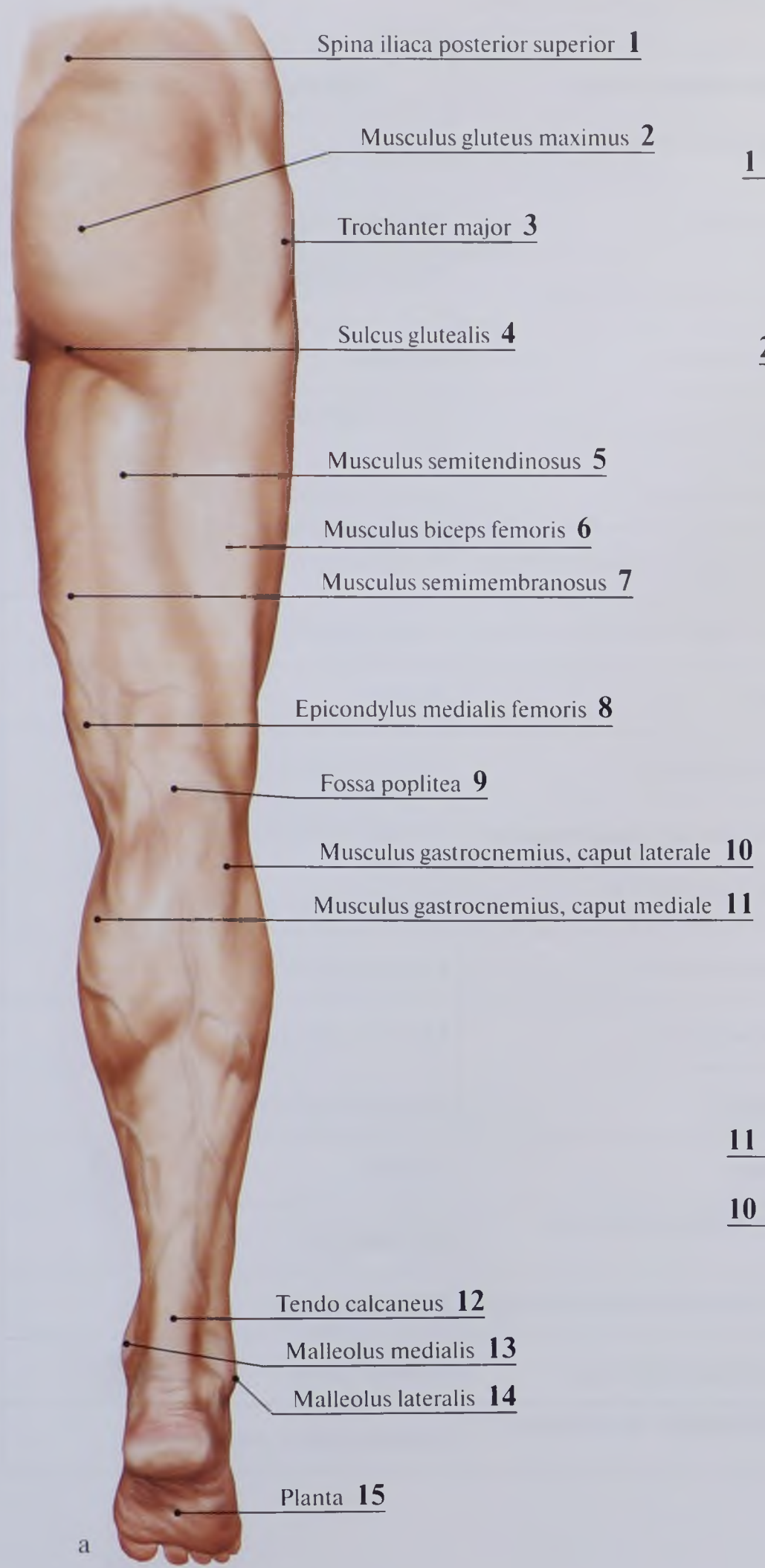
Spina iliaca posterior superior 1
Musculus gluteus maximus 2
Trochanter major 3
Sulcus glutealis 4
Musculus semitendinosus 5
Musculus biceps femoris 6
Musculus semimembranosus 7
Epicondylus medialis femoris 8
Fossa poplitea 9
Musculus gastrocnemius, caput laterale 10
Musculus gastrocnemius, caput mediale 11
Tendo calcaneus 12
Malleolus medialis 13
Malleolus lateralis 14
Planta 15
а

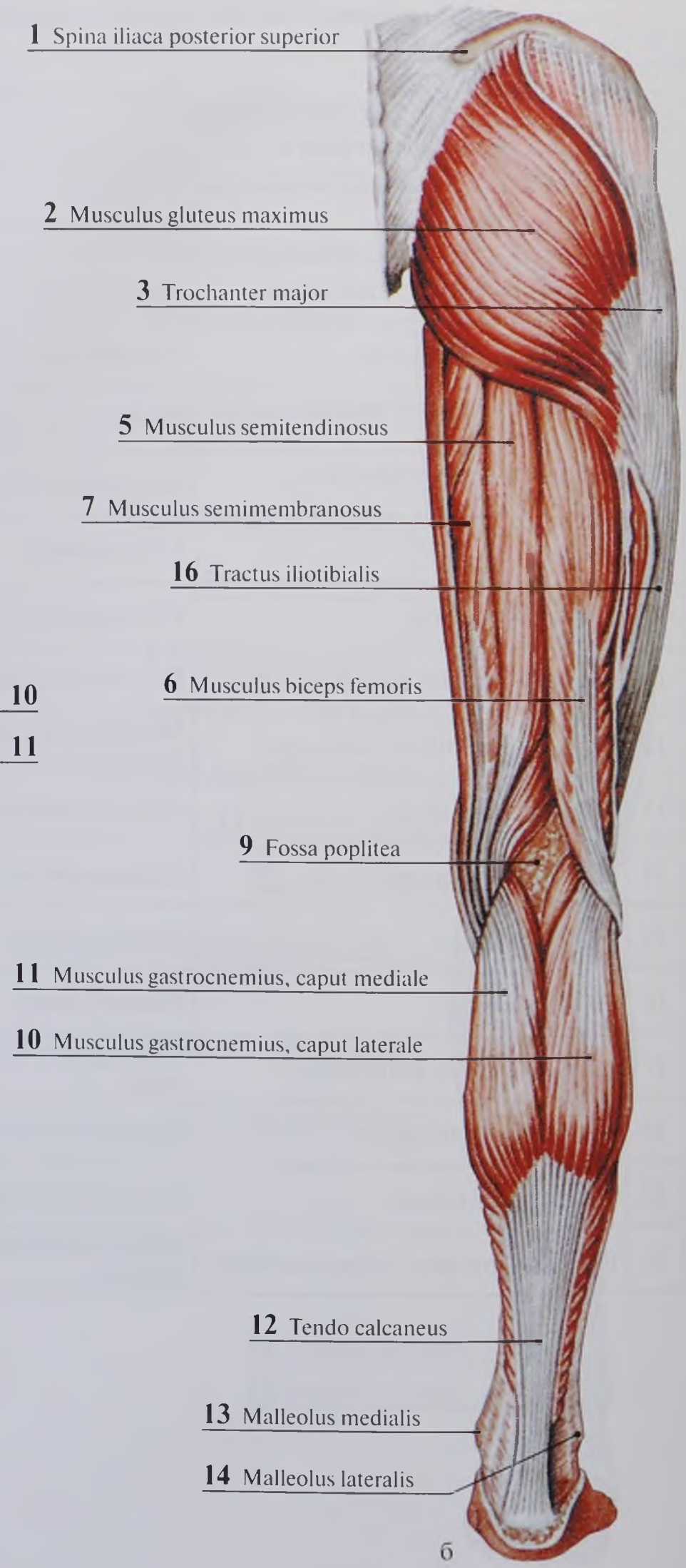
1 Spina iliaca posterior superior
2 Musculus gluteus maximus
3 Trochanter major
5 Musculus semitendinosus
7 Musculus semimembranosus
16 Tractus iliotibialis
6 Musculus biceps femoris
9 Fossa poplitea
11 Musculus gastrocnemius, caput mediale
10 Musculus gastrocnemius, caput laterale
12 Tendo calcaneus
13 Malleolus medialis
14 Malleolus lateralis
б

172-сурет. Аяқтың рельефі (а) және бұлшықеттері (б). Артқы көрінісі

№	Қазақ тіліндегі атауы	Орыс тіліндегі атауы	Ағылшын тіліндегі атауы
1	Мықын сүйектің жоғарғы артқы қылқаны	Верхняя задняя подвздошная ость	Posterior superior iliac spine
2	Бөксенің үлкен бұлшықеті	Большая ягодичная мышца	Gluteus maximus
3	Үлкен ұршық	Большой вертел	Greater trochanter
4	Бөксе жүлгесі	Ягодичная складка	Gluteal fold
5	Жартылай сінірлі бұлшықет	Полусухожильная мышца	Semitendinosus
6	Саннын екі басты бұлшықеті	Двуглавая мышца бедра	Biceps femoris
7	Жартылай жарғақты бұлшықет	Полуперепончатая мышца	Semimembranosus
8	Ортан жіліктің медиалды айдаршық үсті	Медиальный надмыщелок бедренной кости	Medial epicondyle of femur
9	Такым шұңқыры	Подколенная ямка	Popliteal fossa
10	Балтыр бұлшықеті, латералды басы	Икроножная мышца, латеральная головка	Gastrocnemius, lateral head
11	Балтыр бұлшықеті, медиалды басы	Икроножная мышца, медиальная головка	Gastrocnemius, medial head
12	Өкше сүйек сінірі	Пяточное сухожилие	Calcaneal tendon
13	Медиалды торсақ	Медиальная лодыжка	Medial malleolus
14	Латералды торсақ	Латеральная лодыжка	Lateral malleolus
15	Табан	Подошва	Sole
16	Мықын-асықты жілік жолы	Подвздошно-большеберцовый тракт	Iliotibial tract

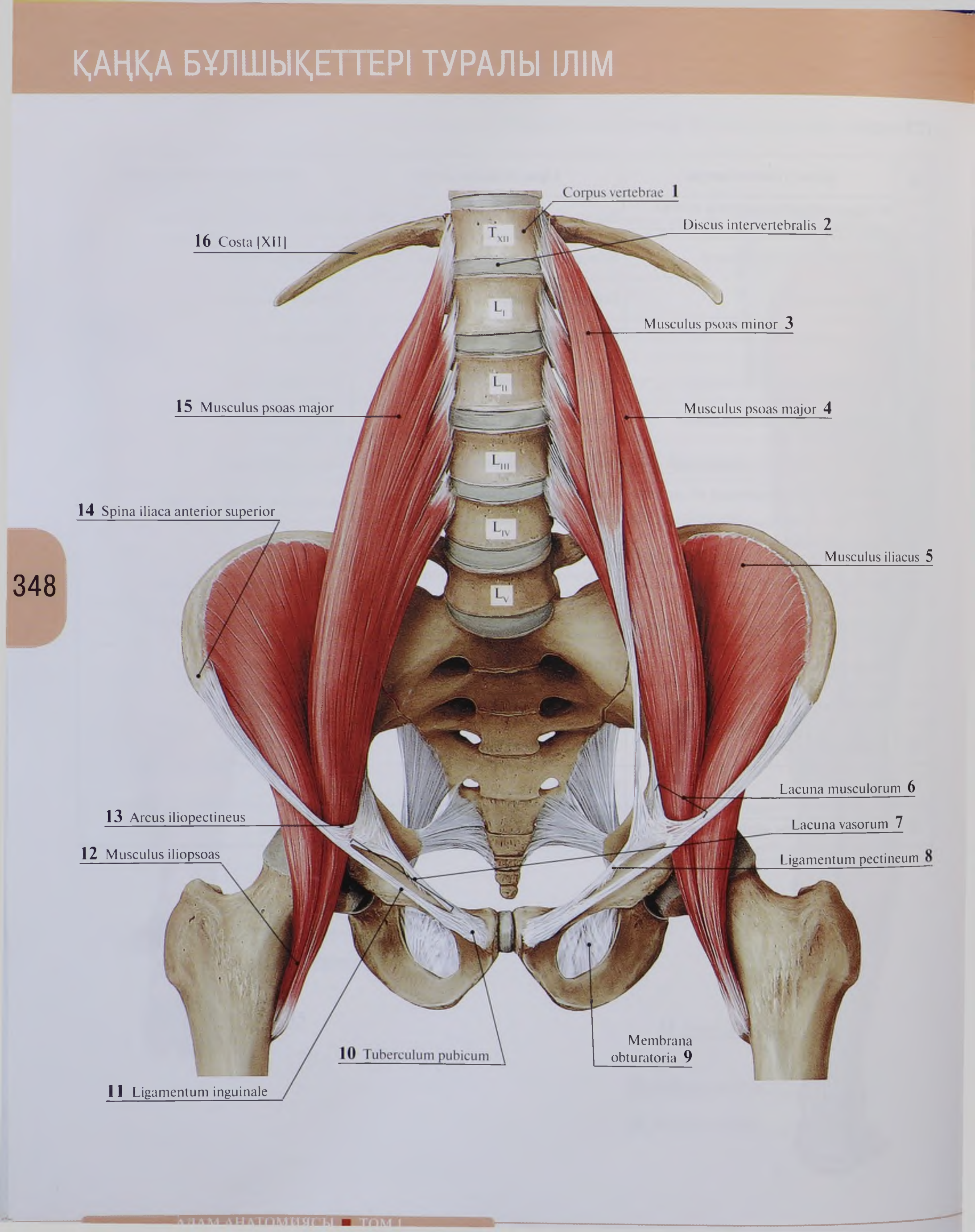
Corpus vertebrae 1
Discus intervertebralis 2
16 Costa [XII]
Musculus psoas minor 3
15 Musculus psoas major
Musculus psoas major 4
14 Spina iliaca anterior superior
Musculus iliacus 5
Lacuna musculorum 6
13 Arcus iliopectineus
Lacuna vasorum 7
12 Musculus iliopsoas
Ligamentum pectineum 8
10 Tuberculum pubicum
Membrana obturatoria 9
11 Ligamentum inguinale

173-сурет. Жамбастың ішкі бұлшықеттері

№	Қазақ тіліндегі атауы	Орыс тіліндегі атауы	Ағылшын тіліндегі атауы
1	Омыртқа денесі	Тело позвонка	Vertebral body
2	Омыртқа аралық дискі	Межпозвоночный диск	Intervertebral disc
3	Белдің кіші бұлшықеті	Малая поясничная мышца	Psoas minor
4	Белдің үлкен бұлшықеті	Большая поясничная мышца	Psoas major
5	Мықын бұлшықеті	Подвздошная мышца	Iliacus
6	Бұлшықет лакунасы	Мышечная лакуна	Muscular space
7	Қан тамыр лакунасы	Сосудистая лакуна	Vascular space
8	Қыркалық жалғама	Гребенчатая связка	Pectineal ligament
9	Жапқыш жарғағы	Запирательная мембрана	Obturator membrane
10	Қасаға төмпешігі	Лобковый бугорок	Pubic tubercle
11	Шап жалғамасы	Паховая связка	Inguinal ligament
12	Мықын-бел бұлшықеті	Подвздошно-поясничная мышца	Iliopsoas
13	Мықын-қыркалық доға	Подвздошно-гребенчатая дуга	Iliopectineal arch
14	Мықын сүйектің жоғарғы алдынғы қылқаны	Верхняя передняя подвздошная ость	Anterior superior iliac spine
15	Белдің үлкен бұлшықеті	Большая поясничная мышца	Psoas major
16	Қабырға XII	Ребро XII	Rib XII

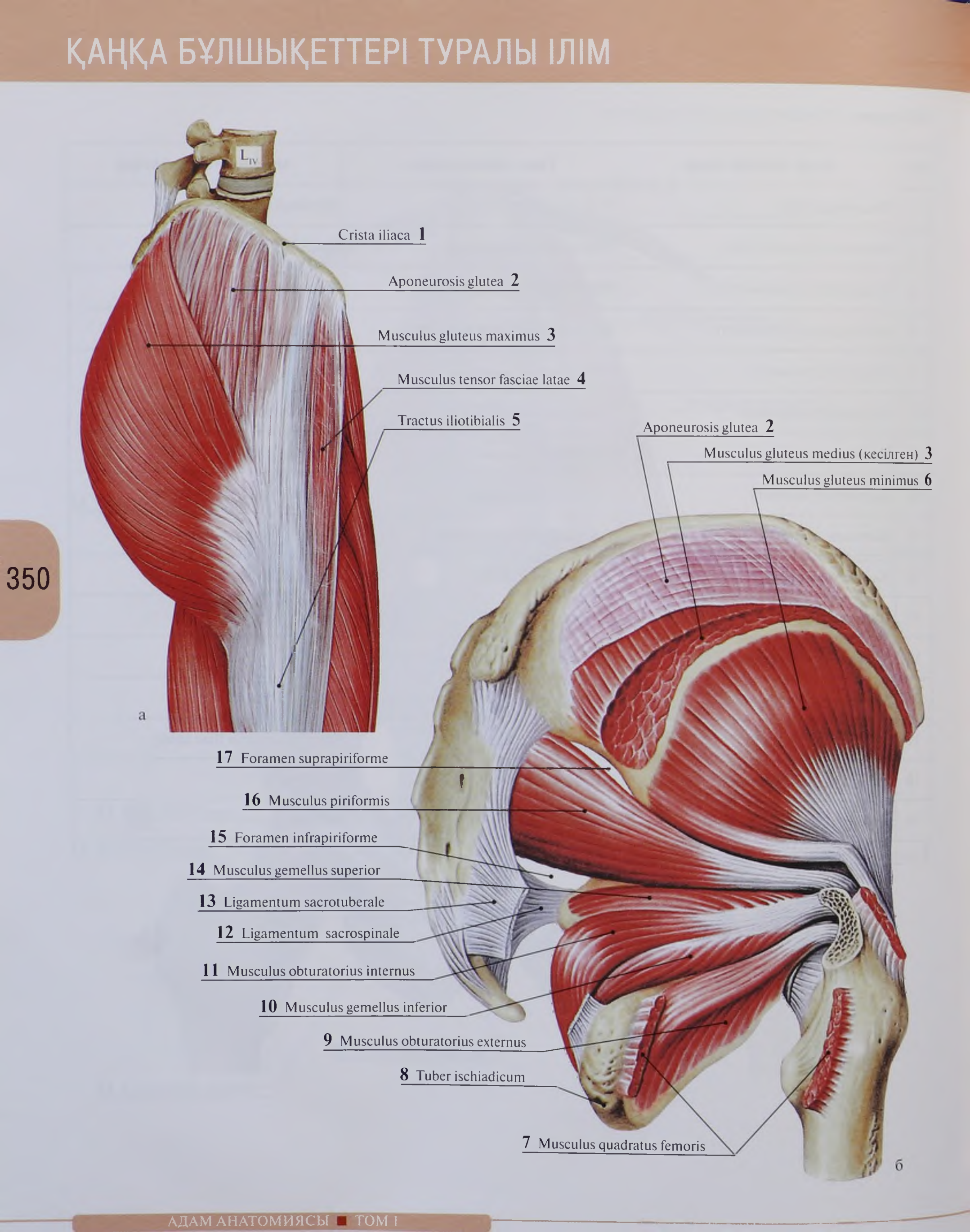
L IV
Crista iliaca 1
Aponeurosis glutea 2
Musculus gluteus maximus 3
Musculus tensor fasciae latae 4
Tractus iliotibialis 5
а
Aponeurosis glutea 2
Musculus gluteus medius (кесілген) 3
Musculus gluteus minimus 6
17 Foramen suprapiriforme
16 Musculus piriformis
15 Foramen infrapiriforme
14 Musculus gemellus superior
13 Ligamentum sacrotuberale
12 Ligamentum sacrospinale
11 Musculus obturatorius internus
10 Musculus gemellus inferior
9 Musculus obturatorius externus
8 Tuber ischiadicum
7 Musculus quadratus femoris
б

174-сурет. Жамбастың бұлшықеттері, сыртқы көрінісі: а — беткей қабат, б — ортаңғы және терең қабаты

№	Қазақ тіліндегі атауы	Орыс тіліндегі атауы	Ағылшын тіліндегі атауы
1	Мықын қырқасы	Подвздошный гребень	Iliac crest
2	Бөксе апоневрозы	Ягодичный апоневроз	Gluteal aponeurosis
3	Бөксенің үлкен бұлшықеті	Большая ягодичная мышца	Gluteus maximus
4	Саннын жалпақ шандырын керуші бұлшықет	Напрягатель широкой фасции	Tensor fasciae latae; Tensor of fascia lata
5	Мықын-асықты жілік жолы	Подвздошно-большеберцовый тракт	Iliotibial tract
6	Бөксенің кіші бұлшықеті	Малая ягодичная мышца	Gluteus minimus
7	Саннын төрт басты бұлшықеті	Квадратная мышца бедра	Quadratus femoris
8	Шонданай төмпесі	Седалищный бугор	Ischial tuberosity
9	Сыртқы жапқыш бұлшықеті	Наружная запирательная мышца	Obturator externus
10	Төменгі егіз бұлшықеті	Нижняя близнецовая мышца	Gemellus inferior; Inferior gemellus
11	Ішкі жапқыш бұлшықеті	Внутренняя запирательная мышца	Obturator internus
12	Сегізкөз-қылкан жалғамасы	Крестцово-остистая связка	Sacrospinous ligament
13	Сегізкөз-төмпе жалғамасы	Крестцово-бугорная связка	Sacrotuberous ligament
14	Жоғарғы егіз бұлшықеті	Верхняя близнецовая мышца	Gemellus superior; Superior gemellus
15	Алмұрт асты тесік	Надгрушевидное отверстие	Infrapiriform foramen
16	Алмұрт тәрізді бұлшықет	Грушевидная мышца	Piriformis
17	Алмұрт үсті тесік	Подгрушевидное отверстие	Suprapiriform foramen

Функциясы: санды ұршық буынында бүгіп, сыртқа айналдырады. Санды қимылдатпай ұстаған жағдайда тұлғаны алға қарай иіп, төмен қарай тартады.

✧ Белдің кіші бұлшықеті (*musculus psoas minor*) тұраксыз, желпуіш тәрізді қысқа қарыншасы және ұзын сінірі бар. Ол XII кеуде және I бел омыртқалардың бүйір бетінен басталып, *eminentia iliopubica*, *fascia iliaca* және *arcus iliopectineus* бекиді. 40% жағдайда бұлшықет болмайды.

Функциясы: *fascia iliaca*-ны кереді.

Алмұрт тәрізді бұлшықет (*musculus piriformis*) сегізкөздің алдыңғы бетінен басталып, кіші жамбас астауынан шонданайдың үлкен тесігі арқылы бөксе аймағына өтеді және *trochanter major* ұшына бекиді.

Функциясы: ортан жілікті сыртқа айналдырады.

Ішкі жапқыш бұлшықет (*musculus obturatorius internus*) жапқыштық жарғақтың ішкі бетінен және жапқыш тесіктің айналасындағы жамбас сүйектің ішкі бетінен басталады. Кіші жамбас астауынан шонданайдың үлкен тесігі (*foramen ischiadicum minus*) арқылы өтіп, шонданайдың кіші тілігінің жиегінен лақтырылып, *fossa trochanterica* бекиді. Кіші жамбас астауынан шыққан соң бұлшықеттің сініріне жоғарғы және төменгі егіз бұлшықеттер қосылады.

Функциясы: ортан жілікті сыртқа қарай бұрады.

Жамбастың сыртқы топ бұлшықеттері

Бөксенің үлкен бұлшықеті (*musculus gluteus maximus*) ірі талшықты жалпақ бұлшықет. Ол мықын сүйектен *linea glutea posterior*-дың артынан, сегізкөз бен құйымшақтың *facies dorsalis*-нен, *ligamentum sacrotuberale* және *fascia thoracolumbalis* басталып, *tuberiositas glutea* бекиді. Оның кейбір будалары *tractus iliotibialis fasciae latae* жалғасады.

Функциясы: санды жазады, сыртқа айналдырады, жамбасты фиксациялайды.

Бөксенің ортаңғы бұлшықеті (*musculus gluteus medius*) үшбұрыш пішінді, көп бөлігі *musculus gluteus maximus* астында орналасып, *musculus gluteus minimus* жабады. Бұлшықет *os ilium* сырткы бетінен, *linae glutea anterior* мен *linae glutea posterior* арасынан басталып, *trochanter major* бекиді.

Функциясы: санды әкетеді, алдыңғы будалары ішке айналдырады, арткылары сыртқа айналдырады.

Бөксенің кіші бұлшықеті (*musculus gluteus minimus*) жалпақ, үшбұрыш пішінді, *os coxae* жағында жатып, бөксенің ортаңғы бұлшықетімен жабылады. Сырткы пішіні жоғарыда айтылып өткен бұлшықет сиякты желпуіш тәрізді келіп, жұқалау және енді болып келген. Бұлшықет *os ilium* сырткы бетінен, *linae glutea anterior* мен *linae glutea posterior* арасынан басталып, ортан жіліктің *trochanter major* бекиді.

Функциясы: санды әкетеді, алдыңғы будалары ішке айналдырады, арткылары сыртқа айналдырады.

Жоғарғы егіз бұлшықет (*musculus gemellus superior*) *spina ischiadica*, төменгі егіз бұлшықет (*musculus gemellus inferior*) *tuber ischiadicum* басталып, *musculus obturatioris internus*-пен бірге *fossa trochanterica* бекиді.

Функциясы: санды сыртқа қарай бұрады.

Санның шаршы бұлшықеті (*musculus guadratus femoris*) *musculus gluteus maximus* және *musculus obturatorius externus* арасында жатады. Ол *tuber ischiadicum* басталып, латералды жүреді және *crista intertrochanterica* және *trochanter major* бекиді.

Функциясы: санды сыртқа қарай бұрады.

Сырткы жапқыш бұлшықет (*musculus obturatorius externus*) *os pubis* және *os ischii* сырткы бетінен, *membrana obturatoria* басталып, ортан жілік мойнының артымен латералды бағытталып, *musculus guadratus femoris* астымен өтіп, *fossa trochanterica* бекиді.

Функциясы: санды сыртқа қарай бұрады.

Санның жалпақ шандырын керуші бұлшықет (*musculus tensor fascia latae*) *spina iliaca anterior superior et labium externum cristae iliacae* басталып, *musculus gluteus minimus*-тің бастапқы бөлігімен бітіседі. Санның жоғарғы және ортаңғы ұшында ол мықын-сан жолына (*tractus iliotibialis*) ұласып, асықтыжіліктің жоғарғы шетінің латералды жағына бекиді.

Функциясы: саннын жалпақ шандырын керіп, санды бүгеді және ішке айналдырады.

Еркін аяқ бұлшықеттері

Санның бұлшықеттері

Сан бұлшықеттері алдыңғы (санды бүгетін және сиракты жазатын), арткы (санды жазатын және сиракты бүгетін) және медиалды (санды әкелетін) топтарға бөлінеді. Бұлшықеттер статикалық және динамикалық кызмет атқарады (175, 176-сурет).

Топографиялық орналасуы бойынша санның бұлшықеттерінің жіктелуі

- Алдыңғы топка — *musculus sartorius*, *musculus quadriceps femoris*.
- Арткы топка — *musculus semitendinosus*, *musculus semimembranosus*, *musculus biceps femoris*.
- Медиалды топка — *musculus gracilis*, *musculus pectineus*, *musculus adductor longus*, *musculus adductor brevis*, *musculus adductor magnus* жатады.

Санның алдыңғы топ бұлшықеттері

Тігіншілік бұлшықеті (*musculus sartorius*) *musculus tensor fascia latae* бірге *spina iliaca anterior superior* басталып, *tuberositas tibiae* бекиді және жартылай *fascia cruris* жалғасады. Тігіншілік бұлшықеттің беку жерінде *musculus gracilis* және *musculus semitendinosus* сінірлерімен бітісіп, беткей «каз аякшасын» (*pes anserinus superficialis*) түзеді.

Функциясы: сан мен сиракты бүгеді, аякты ішке айналдырады

Санның төртбасты бұлшықеті (*musculus guadriceps femoris*) төрт бас бар. Санның дисталды ұшында барлық төрт басы косылып, жалпы сінір түзеді. Тізе тобығын коршап, оның ұшына және бүйір жиектеріне бекиді. *Patella*-дан төмен сінір тобык жалғамасына (*ligamentum patellae*) жалғасып, *tuberiositas tibiae* бекиді. Санның төртбасты бұлшықетінің бір басы — санның тік бұлшыкеті дербес бұлшыкет. Калған үш жалпак бұлшыкет бір-бірімен тығыз байланысып, ортан жіліктің жан-жағына жанасады:

- санның тік бұлшыкеті (*musculus rectus femoris*) *spina iliaca anterior inferior* және *acetabulum* жоғарғы жиегінен басталып, бұлшыкет *basis patellae*-ден 8 см жоғары жалпак сінірге өтіп, тізе тобығынын жоғарғы жиегіне бекиді;
- санның жалпак латералды бұлшыкеті (*musculus vastus lateralis*) беткей орналасып, тек *musculus tensor fasciae latae tractus iliotibialis*-мен жабылған. Ол *labium laterale lineae asperae*, *trochanter major* негізінен және *septum intermusculare femoris laterale* басталып, медиалды және төмен жүреді, *musculus vastus intermedius* косылып, тобыктын жоғарғы және латералды жиектеріне бекиді;
- санның жалпак аралык бұлшыкеті (*musculus vastus intermedius*) *musculus rectus femoris* және ортан жілік арасында жатады. Бұлшыкет ортан жіліктің алдынғы бетінен басталып, *linea intertrochanterica* жетеді, тобыктын жоғарғы жиегіне бекиді. Төменгі будалары тізе буыны капсуласынын жоғарғы бөліміне өріліп, тізенің буындык бұлшыкетін (*musculus articularis genus*) құрайды;
- санның жалпак медиалды бұлшыкеті (*musculus vastus medialis*) ортан жіліктің алдынғы және медиалды аймактарында жатып, тігіншілік бұлшыкетпен жабылған. Ол *labium mediale lineae* asperae және *septum intermuscularis femoris mediale* басталып, төмен және латералды жүріп, тобыктын жоғарғы және медиалды жиектеріне бекиді.

Функциясы: тізе буында сиракты жазады, санды бүгеді (тек *musculus rectus femoris*).

Санның арткы топ бұлшыкеттері

Санның арткы топ бұлшыкеттеріне *tuber ischiadicum* басталатын үш ұзын бұлшыкет жатады, олар төменге карай ажырап, такым шұнкырын жоғарыдан шектейді.

Санның екібасты бұлшыкеті (*musculus biceps femoris*), кыска және ұзын бастары бар. Ұзын басы (*caput longum*) *musculus semitendinosus және musculus semimembranosus-пен бірге tuber ischiadicum* басталады. Кыска басы (*caput brevis*) *labium laterale lineae asperae* және *septum intermuscularis femoris laterale* басталады. Бұлшыкеттің жалпы сінірі *capur fibulae*-ге және кейбір сінірлі талшыктары *fascia cruris*-ге бекиді.

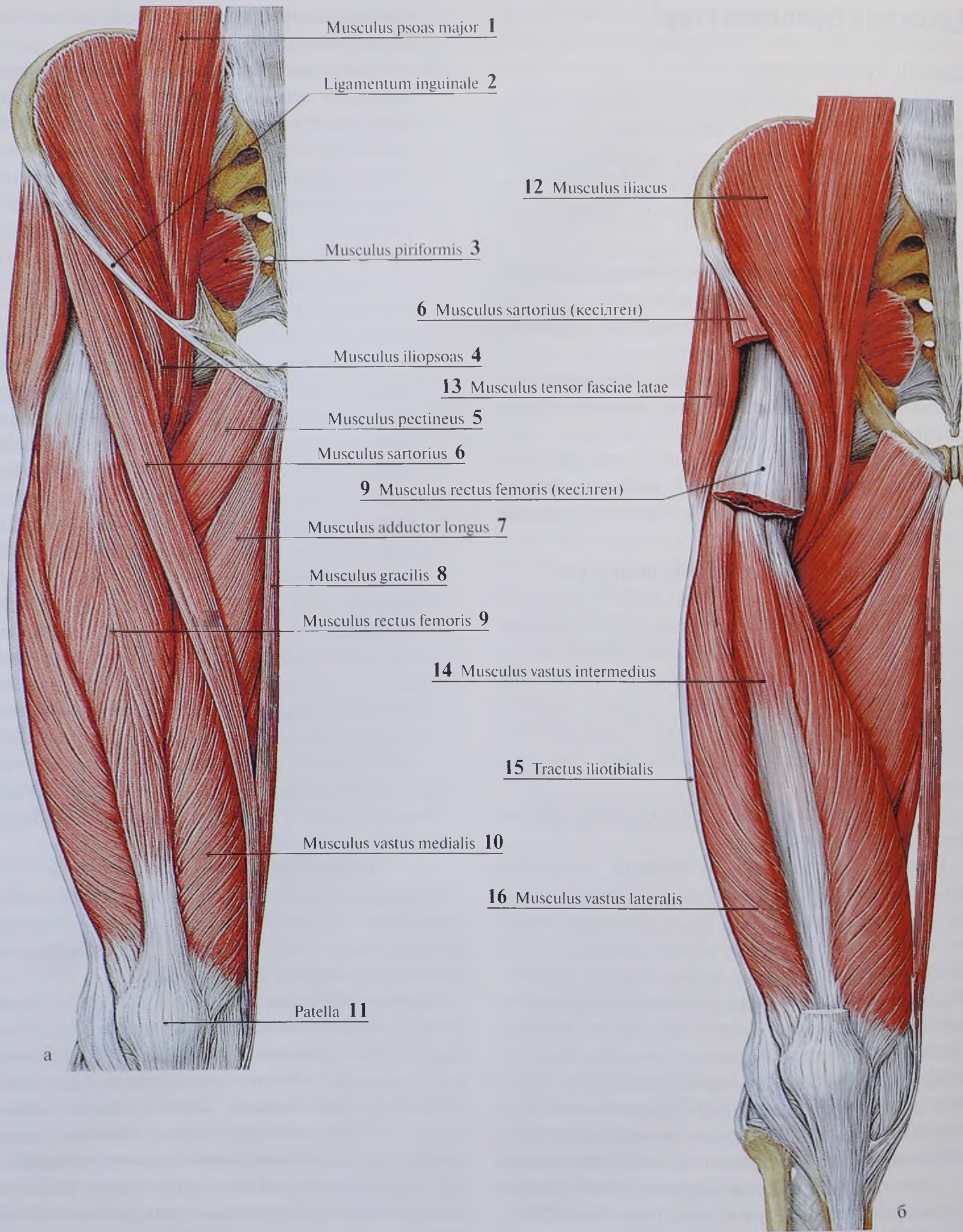
Musculus psoas major 1
Ligamentum inguinale 2
Musculus piriformis 3
Musculus iliopsoas 4
Musculus pectineus 5
Musculus sartorius 6
Musculus adductor longus 7
Musculus gracilis 8
Musculus rectus femoris 9
Musculus vastus medialis 10
Patella 11
а
12 Musculus iliacus
6 Musculus sartorius (кесілген)
13 Musculus tensor fasciae latae
9 Musculus rectus femoris (кесілген)
14 Musculus vastus intermedius
15 Tractus iliotibialis
16 Musculus vastus lateralis
б

175-сурет. Санның бұлшықеттері: а — алдыңғы көрінісі, б — санның тік және тігіншілік бұлшықеттері алынып тасталынған

№	Қазақ тіліндегі атауы	Орыс тіліндегі атауы	Ағылшын тіліндегі атауы
1	Белдің үлкен бұлшықеті	Большая поясничная мышца	Psoas major
2	Шап жалғамасы	Паховая связка	Inguinal ligament
3	Алмұрт тәрізді бұлшықет	Грушевидная мышца	Piriformis
4	Мықын-бел бұлшықеті	Подвздошно-поясничная мышца	Iliopsoas
5	Қыркалық бұлшықет	Гребенчатая мышца	Pectineus
6	Тігіншілік бұлшықет	Портняжная мышца	Sartorius
7	Ұзын әкелетін бұлшықет	Длинная приводящая мышца	Adductor longus
8	Нәзік бұлшықет	Тонкая мышца	Gracilis
9	Саннын тік бұлшықеті	Прямая мышца бедра	Rectus femoris
10	Саннын медиалды жалпак бұлшықеті	Медиальная широкая мышца бедра	Vastus medialis
11	Тобық	Надколенник	Patella
12	Мықын бұлшықеті	Подвздошная мышца	Iliacus
13	Саннын жалпак шандырын керуші бұлшықет	Напрягатель широкой фасции	Tensor fasciae latae; Tensor of fascia lata
14	Саннын аралық жалпак бұлшықеті	Промежуточная широкая мышца бедра	Vastus intermedius
15	Мықын-асықты жілік жолы	Подвздошно-большеберцовый тракт	Iliotibial tract
16	Саннын латералды жалпак бұлшықеті	Латеральная широкая мышца бедра	Vastus lateralis

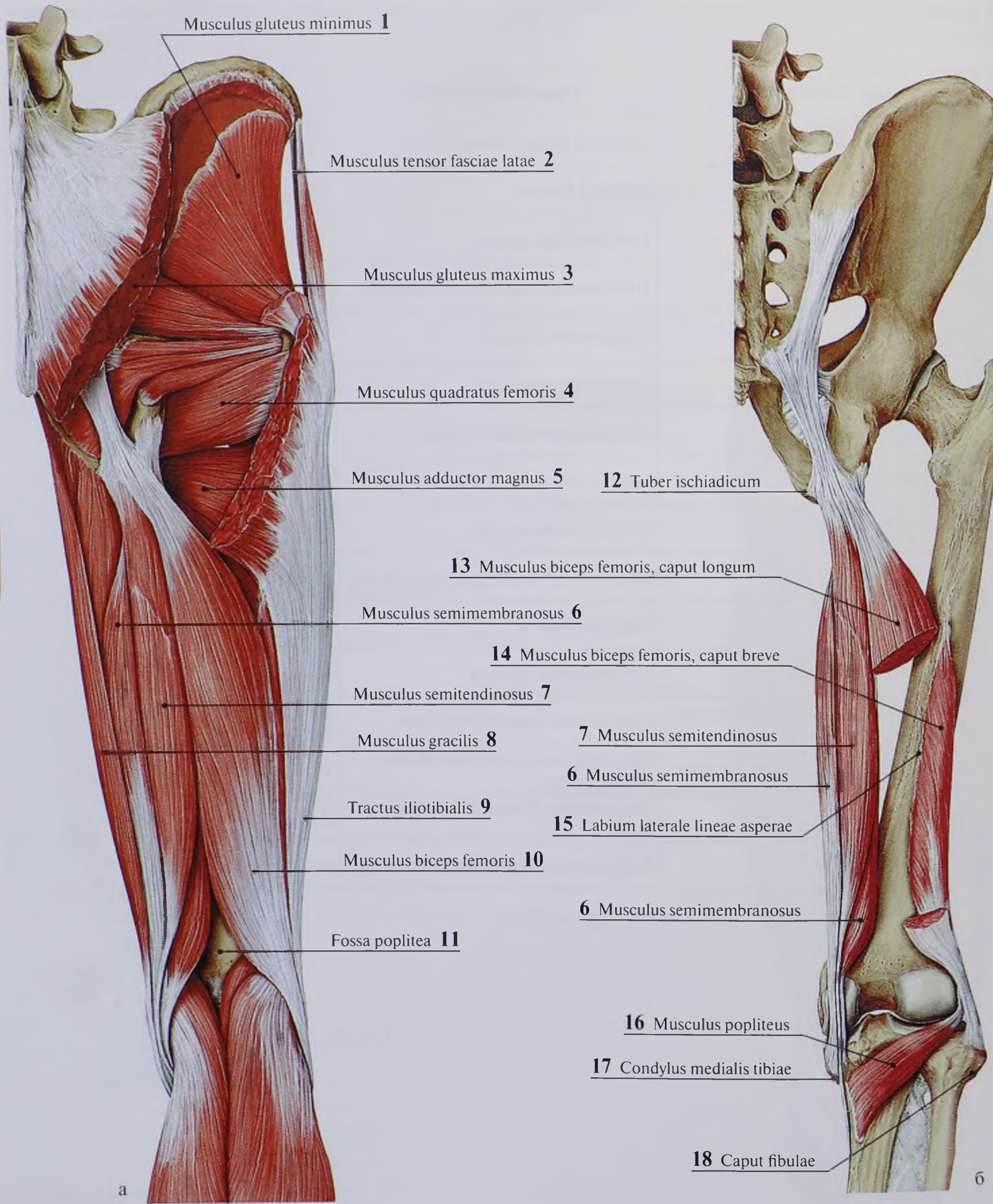
Musculus gluteus minimus 1
Musculus tensor fasciae latae 2
Musculus gluteus maximus 3
Musculus quadratus femoris 4
Musculus adductor magnus 5
Musculus semimembranosus 6
Musculus semitendinosus 7
Musculus gracilis 8
Tractus iliotibialis 9
Musculus biceps femoris 10
Fossa poplitea 11
а
12 Tuber ischiadicum
13 Musculus biceps femoris, caput longum
14 Musculus biceps femoris, caput breve
7 Musculus semitendinosus
6 Musculus semimembranosus
15 Labium laterale lineae asperae
6 Musculus semimembranosus
16 Musculus popliteus
17 Condylus medialis tibiae
18 Caput fibulae
б

176-сурет. Жамбас пен санның бұлшықеттері: а — артқы көрінісі, б — санның артқы топ бұлшықеттері

№	Қазақ тіліндегі атауы	Орыс тіліндегі атауы	Ағылшын тіліндегі атауы
1	Бөксенің кіші бұлшықеті	Малая ягодичная мышца	Gluteus minimus
2	Санның жалпақ шандырын керуші бұлшықет	Напрягатель широкой фасции	Tensor fasciae latae; Tensor of fascia lata
3	Бөксенің үлкен бұлшықеті	Большая ягодичная мышца	Gluteus maximus
4	Санның төрт басты бұлшықеті	Квадратная мышца бедра	Quadratus femoris
5	Санның үлкен әкелетін бұлшықеті	Большая приводящая мышца	Adductor magnus
6	Жартылай жарғақты бұлшықеті	Полуперепончатая мышца	Semimembranosus
7	Жартылай сінірлі бұлшықеті	Полусухожильная мышца	Semitendinosus
8	Нәзік бұлшықет	Тонкая мышца	Gracilis
9	Мықын-асықты жілік жолы	Подвздошно-большеберцовый тракт	Iliotibial tract
10	Санның екі басты бұлшықеті	Двуглавая мышца бедра	Biceps femoris
11	Тақым шұңқыры	Подколенная ямка	Popliteal fossa
12	Шонданай төмпесі	Седалищный бугор	Ischial tuberosity
13	Санның екі басты бұлшықеті, ұзын басы	Двуглавая мышца бедра, длинная головка	Biceps femoris, long head
14	Санның екі басты бұлшықеті, қыска басы	Двуглавая мышца бедра, короткая головка	Biceps femoris, short head
15	Бұдырлы сызықтың латералды ерні	Латеральная губа шероховатой линии	Lateral lip of linea aspera
16	Тақым бұлшықеті	Подколенная мышца	Popliteus
17	Асықты жіліктің медиалды айдаршығы	Медиальный мыщелок большеберцовой кости	Medial condyle of tibia
18	Кәрі жілік басы	Головка малоберцовой кости	Head of fibula

Функциясы: тізе буынында сиракты бүгеді және санды жазады.

Жартылай сінірлі бұлшыкет (*musculus semitendinosus*) *caput longum musculus bicepitis femoris* бірге *tuber ischiadicum* басталады. Бұлшыкет *musculus semimembranosus* артымен төмен түсіп, саннын екібасты бұлшыкетімен біртіндеп ажырап, *tuberositas tibiae* бекиді. *Musculus sartorius*, пен *musculus gracilis* сінірлерімен айкасып, беткей «каз аяғын» (*pes anserinus superficialis*) құрайды.

Функциясы: санды жазып, сиракты бүгеді.

Жартылай жарғакты бұлшыкет (*musculus semimembranosus*) *tuber ischiadicum* табакшалы сінірімен басталады. Бұлшыкет карыншасы кайтадан сінірге ұласып, үш будаға бөлінеді, олар терен «каз аяғын» (*pes anserinus profundus*) құрайды.

Функциясы: санды жазады, сиракты бүгеді және ішке айналдырады.

Саннын медиалды топ бұлшыкеттері

Бұл топка кіретін бұлшыкеттердін функциясы жалпы — санды әкеледі (177-сурет). Олар *foramen obturatorium* айналасынан *os pubis* және *os ischii* сырткы бетінен басталып, *labium mediale lineae asperae* бекиді.

Саннын нәзік бұлшыкеті (*musculus gracilis*) ұзын және жалпак бұлшыкет, *ramus inferior ossis pubis* басталып, *musculus sartorius* және *musculus semitendinosus* сінірлері арасында *tuberiositas tibiae* бекіп, олардын сінірлерімен беткей «каз аяғын» (*pes anserinus superficialis*) құрайды.

Функциясы: санды әкеледі, сиракты бүгеді, тізе буынын бүккенде сиракты ішке айналдырады.

Кыркалы бұлшыкет (*musculus pectineus*) *musculus iliopsoas* және *musculus adductor longus* арасында жатады. Бұлшыкет *pecten ossis pubis* басталып, төмен және латералды жүріп, *labium mediale lineae asperae* бекиді.

Функциясы: санды бүгеді және әкеледі.

Саннын ұзын әкелетін бұлшыкеті (*musculus adductor longus*) *musculus pectineus* және *musculus gracilis* арасында орналасып, саннын кыска әкелетін бұлшыкетін және үлкен әкелетін бұлшыкеттін жоғарғы будаларын жабады. Ол *ramus superior ossis pubis*-тен басталып, *labium mediale lineae asperae* ортанғы ұшын бекиді.

Функциясы: санды әкеледі.

Саннын кыска әкелетін бұлшыкеті (*musculus adductor brevis*) алдынан *musculus pectineus* және *musculus adductor longus* және *musculus adductor magnus* артынан арасында орналасады. Ол *musculus adductor longus* басталған жерінен латералды *ramus superior ossis pubis*-тен басталып, *labium mediale lineae asperae* жоғарғы үшіне бекиді.

Функциясы: санды әкеледі және бүгеді.

Саннын үлкен әкелетін бұлшыкеті (*musculus adductor magnus*) әкелетін бұлшыкеттердін ішіндегі ен көлемді және саннын медиалды бетінде жатады. Ол *tuber ischiadicum*, *ramus ossis ischii* және жартысынан *ramus inferior ossis pubis* басталады. Будалары вертикалды ажырап, *labium mediale lineae asperae* және *epicondylus medialis femoris* бекиді. Бұлшыкет сінірі *epicondylus medialis femoris* бекіген жерінде доға түзеді. Ол әкелетін өзектін шығар тесігін — сінірлі немесе әкелетін санылауды (*hiatus tendineus seu adductorius*) шектейді.

Функциясы: санды әкеледі.

Сирақтың бұлшыкеттері

Сирактын бұлшыкеттері тізе, сирак-асык буындарына және аяк басы буындарына әсер етеді (178-сурет). *Musculus popliteus*-тен баска барлык бұлшыкеттер ұзын.

Топографиялык орналасуы бойынша сирак бұлшыкеттерінін жіктелуі

- **Сирактын алдынғы топ бұлшыкеттеріне** (жазғыштар) — *musculus tibialis anterior*, *musculus extensor digitorum*, *musculus extensor hallucis longus*.
- **Сирактын арткы топ бұлшыкеттері** (бүккіштер):
  1) беткей кабат — *musculus gastrocnemius*, *musculus soleus*, *musculus triceps surae musculus plantaris*;
  2) терен кабат — *musculus popliteus*, *musculus flexor digitorum longus*, *musculus tibialis posterior*, *musculus flexor hallucis longus*.

✧ **Латералды топ бұлшықеттеріне** — *musculus peroneus longus*, *musculus peroneus brevis* жатады.

Сирақтың алдыңғы топ бұлшықеттері

Алдыңғы топ бұлшықеттері *membrana interossea cruris* алдында орналасқан, медиалды — *musculus tibialis anterior*, латералды — *musculus extensor digitorum*, олардың арасында — *musculus extensor hallucis longus* жатады.

Асықты жіліктің алдыңғы бұлшықеті (*musculus tibialis anterior*) *facies lateralis tibiae*, *membrana interossea cruris* және *fascia cruris* басталып, сінірі *retinaculum musculorum extensorum inferius* астымен медиалды жүреді, *os cuneiforme mediale* табандық бетіне және *basis ossis metatarsalis I* бекиді.

Функциясы: аяқ ұшын жазып, сыртқа бұрады.

Бақайлардың ұзын жазғышы (*musculus extensor digitorum longus*) *condylus lateralis tibiae*, *caput et margo anterior fibulae septum intermusculare cruris anterius*, *membrana interossea cruris* және *fascia cruris* басталады. Бұлшықеттің сінірі бес сінірге бөлініп, *retinaculum musculorum extensorum inferius* астымен өтеді. Төрт сінірі төрт бақайдың (II–V) дорсалды бетіне бекіп, екі бүйір будаға бөлінеді. Олар ортаңғы бақайшақтың негізіне бекиді. Бесінші сінір *os metatarsale V* бекиді. Ол өзіне тәуелді бұлшықет қарыншасымен кіші жіліншіктің үшінші бұлшықеті (*musculus peronei tertii*) атауын алады.

Функциясы: аяқ ұшын және бақайларды жазады.

Үлкен бақайдың ұзын жазғышы (*musculus extensor hallucis longus*) жоғарыда көрсетілген бұлшықеттердің арасында жатады. Бұлшықет *fibula* төменгі үштен екісінен және медиалды бетінен, *membrana interossea cruris* басталады. Бұлшықеттің сінірі *retinaculum musculorum extensorum inferius* астымен ортаңғы сүйек-фиброзды өзек арқылы өтіп, дисталды бақайшақтың негізіне бекиді.

Функциясы: үлкен бақайды жазады, аяқ ұшын жазып, сыртқа айналдырады.

Сирақтың артқы топ бұлшықеттері

Беткей қабат

Беткей қабаттың бұлшықеттеріне сирақтың үшбасты бұлшықеті жатады (179-сурет).

Сирақтың үшбасты бұлшықеті (*musculus triceps surae*) балтыр бұлшықетінен (*musculus gastrocnemius*) және камбала тәрізді бұлшықеттен (*musculus soleus*) тұрады:

✧ балтыр бұлшықеті (*musculus gastrocnemius*) медиалды басы (*caput mediale*) және латералды басы (*caput laterale*) бар. Олар epicondylus femoris басталып, сирақтың ортасында қосылады және сінірге ұласады. Балтыр бұлшықетінің сінірі камбала тәрізді бұлшықеттің сінірімен бірігіп, өкшенің ахилл сінірін *tendo calcaneus* (*Achillis*) құрауға қатысады. Адам денесіндегі ең ірі сінір, өкше сүйектің төмпесіне бекиді. Сінір өкше сүйектің бұдырына бекиді.

✧ **Камбала тәрізді бұлшықет** (*musculus soleus*) балтыр бұлшықетімен түгел жабылған. Ол *fibula* басынан және денесінің жоғарғы ұшынан, асықты жіліктің *liena musculus solei* басталып, балтыр бұлшықетінің сінірлі доғасын (*arcus tendineus musculus solei*) түзеді. Бұлшықеттің сінірі балтыр бұлшықеті сінірімен бірге өкше сүйектің бұдырына бекиді.

Функциясы: сирақтың үшбасты бұлшықеті сирақты және аяқ басын бүгеді (табандық бүгілу), сан фиксациясында сирақты сыртқа айналдырады (*caput laterale musculi gastrocnemii*) немесе ішке (*caput mediale musculi gastrocnemii*) айналдырады.

Табан бұлшықеті (*musculus plantaris*) тұрақсыз, рудименттік бұлшықеттердің қатарына жататын өте ұзын жіңішке сінірі және желпуіш тәрізді қарыншасы бар бұлшықет. Ол *musculus gastrocnemius* латералды басынан жоғары *epicondylus lateralis femoris* және жартылай тізе буыны капсуласынан басталып, артынан *musculus gastrocnemius* және алдынан *musculus soleus et musculus popliteus* арасында жатады. Бұлшықет сінірі ахилл сініріне ұласып, өкше сүйекке бекиді.

Функциясы: тізе буынын бүккенде капсуланы тартады.

Терең қабаты

Терен қабатқа төрт бұлшықет жатады, олар барлық деңгейде сирақтың үш басты

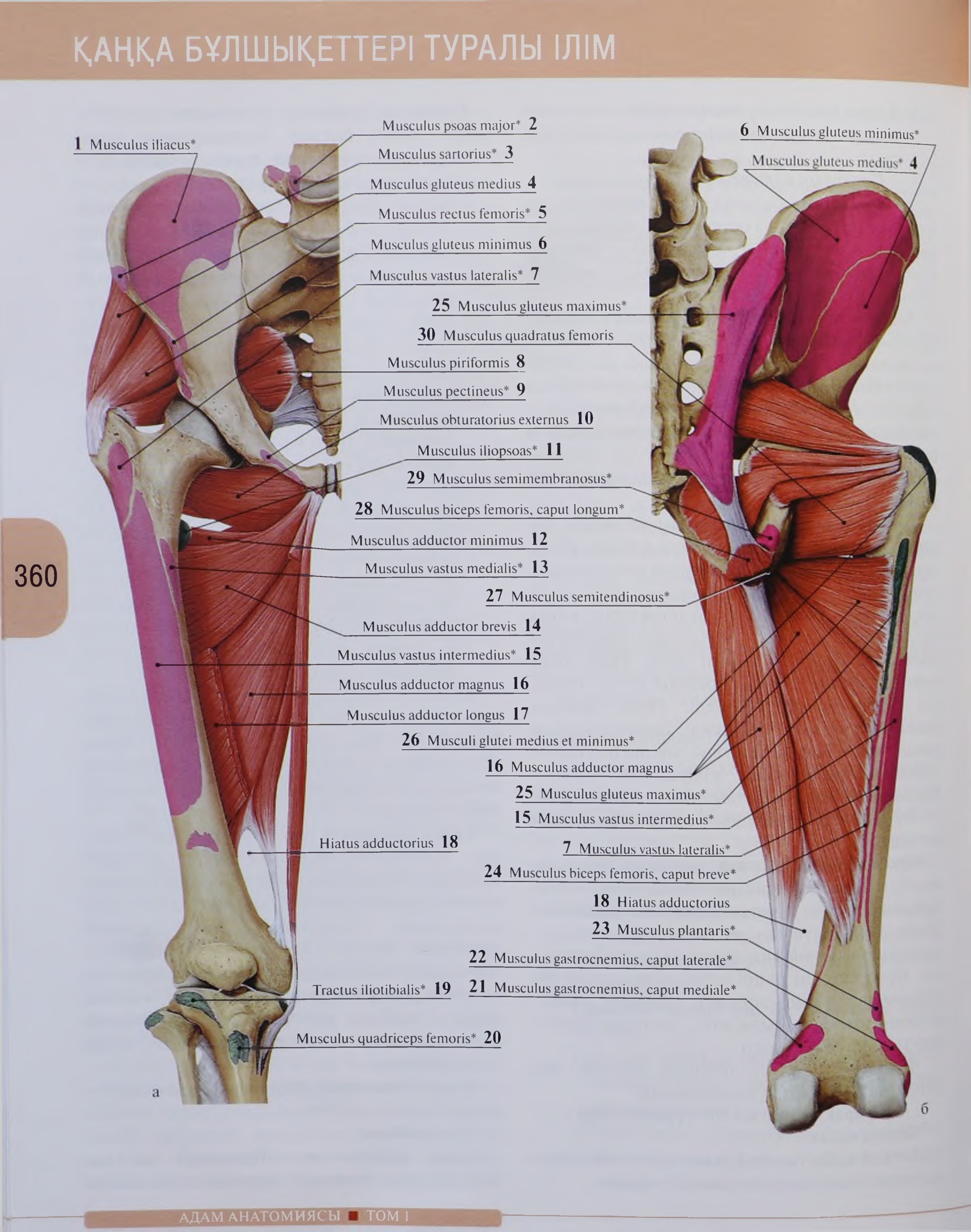
1 Musculus iliacus*
Musculus psoas major* 2
Musculus sartorius* 3
Musculus gluteus medius 4
Musculus rectus femoris* 5
Musculus gluteus minimus 6
Musculus vastus lateralis* 7
Musculus piriformis 8
Musculus pectineus* 9
Musculus obturatorius externus 10
Musculus iliopsoas* 11
Musculus adductor minimus 12
Musculus vastus medialis* 13
Musculus adductor brevis 14
Musculus vastus intermedius* 15
Musculus adductor magnus 16
Musculus adductor longus 17
Hiatus adductorius 18
Tractus iliotibialis* 19
Musculus quadriceps femoris* 20
а
6 Musculus gluteus minimus*
Musculus gluteus medius* 4
25 Musculus gluteus maximus*
30 Musculus quadratus femoris
29 Musculus semimembranosus*
28 Musculus biceps femoris, caput longum*
27 Musculus semitendinosus*
26 Musculi glutei medius et minimus*
16 Musculus adductor magnus
25 Musculus gluteus maximus*
15 Musculus vastus intermedius*
7 Musculus vastus lateralis*
24 Musculus biceps femoris, caput breve*
18 Hiatus adductorius
23 Musculus plantaris*
22 Musculus gastrocnemius, caput laterale*
21 Musculus gastrocnemius, caput mediale*
б

177-сурет. Санның әкелетін бұлшықеттері (медиалды топ): а — алдыңғы көрінісі; б — артқы көрінісі
* Бұлшықеттердің (қызыл түс) басталу және (жасыл түс) беку жерлері

№	Қазақ тіліндегі атауы	Орыс тіліндегі атауы	Ағылшын тіліндегі атауы
1	Мықын бұлшықеті	Подвздошная мышца	Iliacus
2	Белдің үлкен бұлшықеті	Большая поясничная мышца	Psoas major
3	Тігіншілік бұлшықеті	Портняжная мышца	Sartorius
4	Бөксенің ортаңғы бұлшықеті	Средняя ягодичная мышца	Gluteus medius
5	Санның тік бұлшықеті	Прямая мышца бедра	Rectus femoris
6	Бөксенің кіші бұлшықеті	Малая ягодичная мышца	Gluteus minimus
7	Санның латералды жалпақ бұлшықеті	Латеральная широкая мышца бедра	Vastus lateralis
8	Алмұрт тәрізді бұлшықет	Грушевидная мышца	Piriformis
9	Қыркалы бұлшықет	Гребенчатая мышца	Pectineus
10	Сырткы жапқыш бұлшықет	Наружная запирательная мышца	Obturator externus
11	Мықын-бел бұлшықеті	Подвздошно-поясничная мышца	Iliopsoas
12	Санның кіші әкелетін бұлшықеті	Малая приводящая мышца	Adductor minimus
13	Санның медиалды жалпақ бұлшықеті	Медиальная широкая мышца бедра	Vastus medialis
14	Санның қыска әкелетін бұлшықеті	Короткая приводящая мышца	Adductor brevis
15	Санның аралық жалпақ бұлшықеті	Промежуточная широкая мышца бедра	Vastus intermedius
16	Санның үлкен әкелетін бұлшықеті	Большая приводящая мышца	Adductor magnus
17	Санның ұзын әкелетін бұлшықеті	Длинная приводящая мышца	Adductor longus
18	Әкелетін санылау	Сухожильная щель (большой приводящей мышцы)	Adductor hiatus
19	Мықын-асықты жілік жолы	Подвздошно-большеберцовый тракт	Iliotibial tract
20	Санның төрт басты бұлшықеті	Четырехглавая мышца бедра	Quadriceps femoris
21	Балтыр бұлшықеті, медиалды басы	Икроножная мышца, медиальная головка	Gastrocnemius, medial head
22	Балтыр бұлшықеті, латералды басы	Икроножная мышца, латеральная головка	Gastrocnemius, lateral head
23	Табан бұлшықеті	Подошвенная мышца	Plantaris
24	Санның екі басты бұлшықеті, қыска басы	Двуглавая мышца бедра, короткая головка	Biceps femoris, short head
25	Бөксенің үлкен бұлшықеті	Большая ягодичная мышца	Gluteus maximus
26	Бөксенің ортаңғы және кіші бұлшықеттері	Средняя ягодичная мышца, малая ягодичная мышца	Gluteus medius, gluteus minimus
27	Жартылай сінірлі бұлшықеті	Полусухожильная мышца	Semitendinosus
28	Санның екі басты бұлшықеті, ұзын басы	Двуглавая мышца бедра, длинная головка	Biceps femoris, long head
29	Жартылай жарғақты бұлшықеті	Полуперепончатая мышца	Semimembranosus
30	Санның төрт басты бұлшықеті	Квадратная мышца бедра	Quadratus femoris

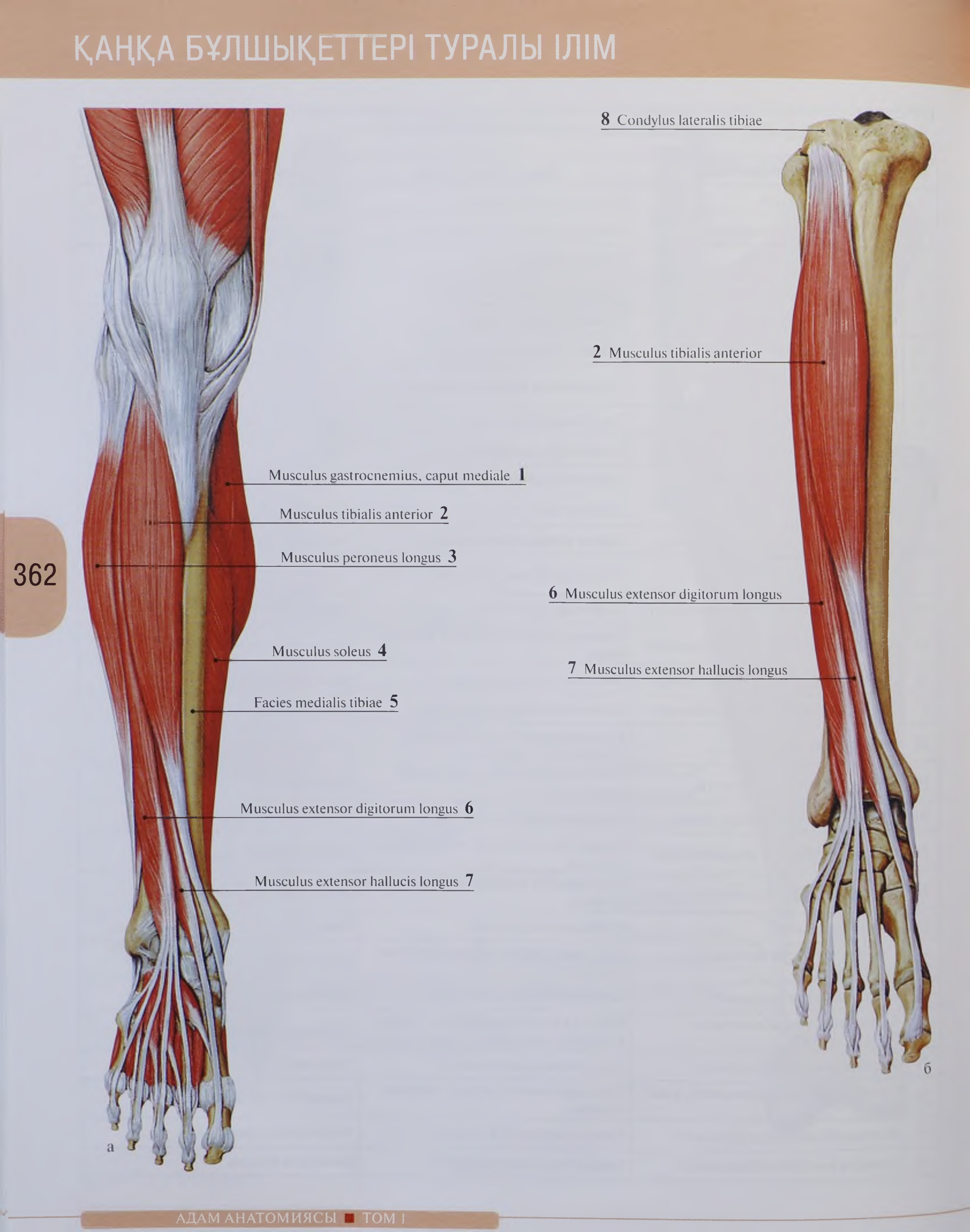
Musculus gastrocnemius, caput mediale 1
Musculus tibialis anterior 2
Musculus peroneus longus 3
Musculus soleus 4
Facies medialis tibiae 5
Musculus extensor digitorum longus 6
Musculus extensor hallucis longus 7
а
8 Condylus lateralis tibiae
2 Musculus tibialis anterior
6 Musculus extensor digitorum longus
7 Musculus extensor hallucis longus
б

178-сурет. Сирақ бұлшықеттері: а — алдыңғы көрінісі; б — сирақтың алдыңғы топ бұлшықеттері

№	Қазақ тіліндегі атауы	Орыс тіліндегі атауы	Ағылшын тіліндегі атауы
1	Балтыр бұлшықеті, медиалды басы	Икроножная мышца, медиальная головка	Gastrocnemius, medial head
2	Асықты жіліктің алдыңғы бұлшықеті	Передняя большеберцовая мышца	Tibialis anterior
3	Кіші жіліншіктің қыска бұлшықеті	Длинная малоберцовая мышца	Fibularis longus; Peroneus longus
4	Камбала тәрізді бұлшықет	Камбаловидная мышца	Soleus
5	Сирақтың медиалды шандыры	Медиальная поверхность большеберцовой кости	Medial surface of tibia
6	Бақайлардың ұзын жазғышы	Длинный разгибатель пальцев	Extensor digitorum longus
7	Үлкен бақайдың ұзын жазғышы	Длинный разгибатель большого пальца стопы	Extensor hallucis longus
8	Асықты жіліктің латералды айдаршығы	Латеральный мыщелок большеберцовой кости	Lateral condyle of tibia

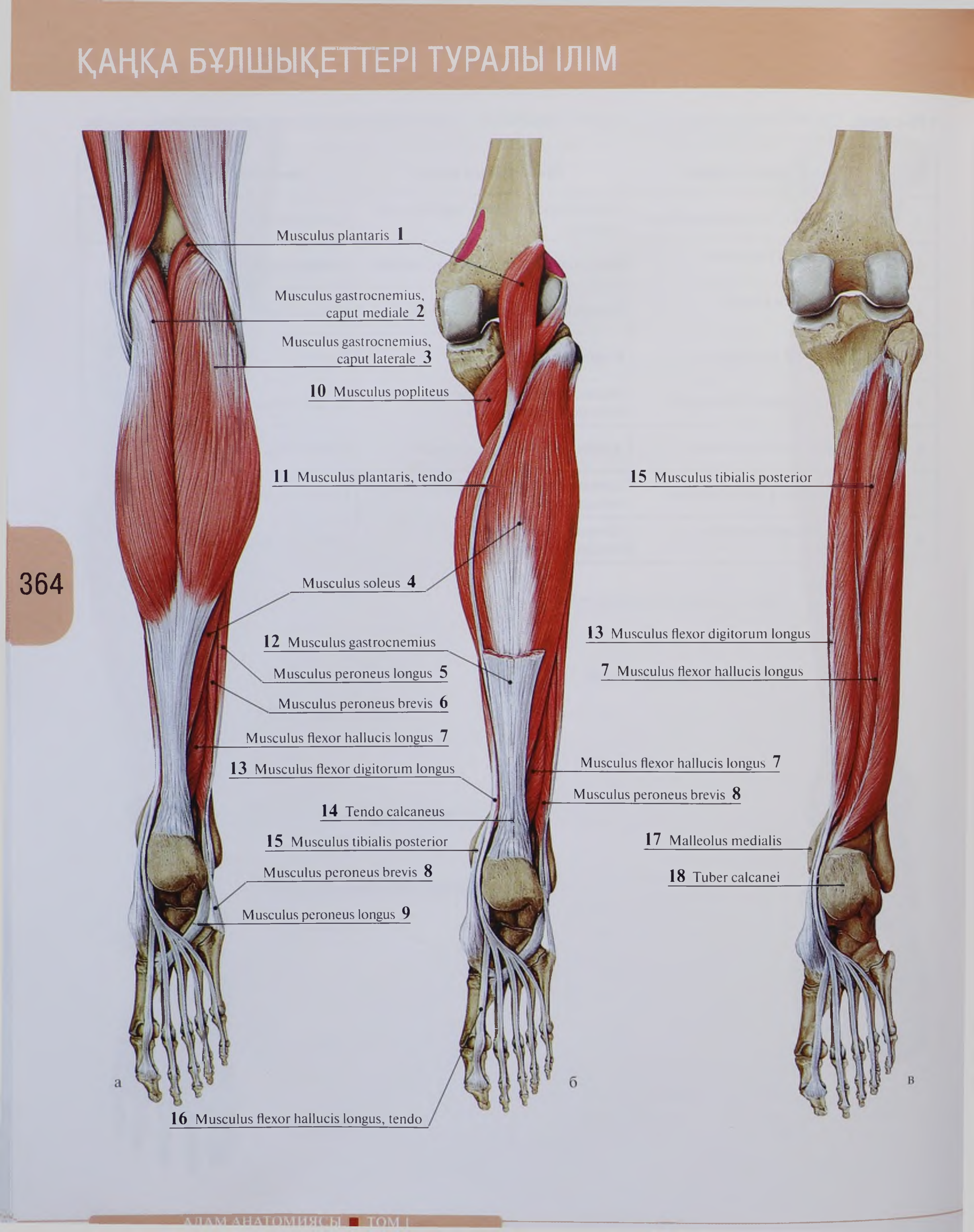
Musculus plantaris 1
Musculus gastrocnemius, caput mediale 2
Musculus gastrocnemius, caput laterale 3
10 Musculus popliteus
11 Musculus plantaris, tendo
Musculus soleus 4
12 Musculus gastrocnemius
Musculus peroneus longus 5
Musculus peroneus brevis 6
Musculus flexor hallucis longus 7
13 Musculus flexor digitorum longus
14 Tendo calcaneus
15 Musculus tibialis posterior
Musculus peroneus brevis 8
Musculus peroneus longus 9
16 Musculus flexor hallucis longus, tendo
а
Musculus flexor hallucis longus 7
Musculus peroneus brevis 8
б
15 Musculus tibialis posterior
13 Musculus flexor digitorum longus
7 Musculus flexor hallucis longus
17 Malleolus medialis
18 Tuber calcanei
в

179-сурет. Сирақ бұлшықеттері: а — артқы көрінісі; б — сирақтың артқы шандырлық орнының бұлшықеттері, беткей бөлігі; в — сирақтың артқы шандырлық орнының бұлшықеттері, терең бөлігі

№	Қазақ тіліндегі атауы	Орыс тіліндегі атауы	Ағылшын тіліндегі атауы
1	Табан бұлшықеті	Подошвенная мышца	Plantaris
2	Балтыр бұлшықеті, медиалды басы	Икроножная мышца, медиальная головка	Gastrocnemius, medial head
3	Балтыр бұлшықеті, латералды басы	Икроножная мышца, латеральная головка	Gastrocnemius, lateral head
4	Камбала тәрізді бұлшықет	Камбаловидная мышца	Soleus
5	Кіші жіліншіктің ұзын бұлшықеті	Длинная малоберцовая мышца	Fibularis longus; Peroneus longus
6	Кіші жіліншіктің қыска бұлшықеті	Короткая малоберцовая мышца	Fibularis brevis; Peroneus brevis
7	Үлкен бақайдың ұзын бүккіші	Длинный сгибатель большого пальца стопы	Flexor hallucis longus
8	Кіші жіліншіктің қыска бұлшықетінің сінірі	Короткая малоберцовая мышца, сухожилие	Fibularis brevis; Peroneus brevis, tendon
9	Кіші жіліншіктің ұзын бұлшықетінің сінірі	Длинная малоберцовая мышца, сухожилие	Fibularis longus; Peroneus longus, tendon
10	Тақым бұлшықеті	Подколенная мышца	Popliteus
11	Табан бұлшықетінің сінірі	Подошвенная мышца, сухожилие	Plantaris, tendon
12	Балтыр бұлшықеті	Икроножная мышца	Gastrocnemius
13	Бақайлардың ұзын бүккіші	Длинный сгибатель пальцев	Flexor digitorum longus
14	Өкше сінірі	Пяточное сухожилие	Calcaneal tendon
15	Асықты жіліктің арткы бұлшықеті	Задняя большеберцовая мышца	Tibialis posterior
16	Үлкен бакайдың ұзын бүккіші	Длинный сгибатель большого пальца стопы	Flexor hallucis longus
17	Медиалды толарсақ	Медиальная лодыжка	Medial malleolus
18	Өкше сүйек төмпесі	Бугор пяточной кости	Calcaneal tuberosity

бұлшықетімен жабылған және одан сирақтың меншікті шандырының терең табақшасымен бөлінген. Бұлшықеттердің орналасу реті келесідей: медиалды — *musculus flexor digitorum longus*, ең латералды — *musculus flexor hallucis longus*, арасында — *musculus tibialis posterior*, проксималды, тізе буынына жақын — *musculus popliteus* жатады.

Тақым бұлшықеті (*musculus popliteus*) бір жағынан *musculus gastrocnemius musculus plantaris* және екінші жағынан тізе буыны капсуласы арасында жатады. Бұлшықет *epicondylus lateralis femoris* және тізе буыны капсуласынан басталып, *linea musculi solei*-ден жоғары *tibia* арткы бетіне бекиді.

Функциясы: сирақты бүгіп, оны ішке айналдырады.

Үлкен бақайдың ұзын бүккіші (*musculus flexor hallucis longus*) сирақтың терең бұлшықеттерінің ішіндегі ең ірі және латералды орналаскан бұлшықет. Сирақтың жоғарғы бөлігінде *musculus tibialis posterior* латералды бөлігін жауып, ортаңғы және төменгі бөліктерінде *musculus flexor digitorum longus*-ке жанасады. Бұлшықет *fibula*-ның төменгі үштен екісінен және *septum intermusculare cruris posterius* басталады. Оның сінірі дербес сүйек-фиброзды өзекте жүріп, *retinaculum musculorum flexorum* астында, *musculus flexor digitorum longus* сінірінің артында орналасады. Бұлшықеттің сінірі табанда I табан сүйегі аймағында үлкен бақайдың қысқа бүккішінің медиалды және латералды қарыншаларының арасында жатады. Өз жолында бақайлардың ұзын бүккішімен айқасып, аяк ұшы үлкен бақайының табандық бетіне жетіп, оның дисталды бақайшағына бекиді.

Функциясы: үлкен бақайды бүгеді, аяк ұшын бүгуге, әкелуге және сыртқа айналдыруға әсер етеді; аяк ұшының бойлық күмбезін нығайтады; II–III бақайларды бүгеді.

Бақайлардың ұзын бүккіші (*musculus flexor digitorum longus*) — *tibia*-ның арткы бетінде терең кабат топ бұлшықеттердің ішінде медиалды орналаскан бұлшықет. Ол *tibia*-ның арткы бетінен және *fascia cruris*-тің терең табақшасынан басталады. Төмен бағытталып медиалды толарсактың артынан *retinaculum musculorum flexorum* астымен дербес синовиалды қынапта өтіп, ұзын сінірге жалғасады. Кейін сінір табанға өтіп, *musculus flexor hallucis longus* сінірімен қиылысады. Осы жерде сінірге *musculus quadratus plantae* бекіп, бұлшықет сінірі жеке төрт сінірге бөлінеді, олар II–V бақайлардың дисталды бақайшығына бекиді.

Функциясы: аяк ұшын бүгеді, оның медиалды жиегін көтеріп (*flexio plantaris supinatio*) II–V бақайлардың дисталды бақайшықтарын бүгеді.

Асықты жіліктің артқы бұлшықеті (*musculus tibialis posterior*) *musculus flexor digitorum longus* және *musculus flexor hallucis longus* арасында *membrana interossea cruris*-та жатады. Бұлшықет *membrana interossea*-дан басталып, төмен түсіп, сінірге жалғасады. Ол *musculus flexor digitorum longus* сінірімен медиалды толарсактың үстінде қиылысады. Бұлшықет сінірі медиалды толарсактың артымен жеке синовиалды қынапта өтіп, *tuberositas ossis navicularis* және *ossa cuneiforma mediale, intermedium et laterale* бекиді.

Функциясы: аяк ұшының табандық бетін бүгеді, медиалды жиегін көтеріп, жартылай әкеледі.

Сирақтың латералды топ бұлшықеттері

Кіші жілінжіктің ұзын бұлшықеті (*musculus peroneus longus*) беткей орналаскан кос қауырсынды бұлшықет (180-сурет). Бұлшықет *caput fibulae*, *fibula* $^{2}/_{3}$ бөлігінің арткы бетінен және *fascia cruris* басталады. Бұлшықеттің ұзын сінірі *malleolaris lateralis* арткы бетін орай өтіп, өкше сүйектің латералды жиегімен жүреді. Бұлшықет сінірі табанда текше сүйектің *sulcus tendineus musculus peronei longi* жатып, *tuberositas ossis metatarsalis I*, *basis ossis metatarsalis II* және *ossa cuneiforma mediale* бекиді.

Функциясы: сирак-асық буынында аяк ұшын бүгеді, ішке айналдырады және аяк ұшын әкетеді, аяк ұшының көлденең күмбезін нығайтады.

Кіші жіліншіктің қысқа бұлшықеті (*musculus peroneus brevis*) *fibula*-да жатып, *musculus peroneus longus* жабылған. Бұлшықет *facies lateralis fibulae* төменгі бөлігінен және *septa intermuscularia* басталып, оның сінірі *tendo musculus peronei longi*

бірге, алғашында медиалды, кейін алдынан жүреді. Ол *malleolaris lateralis* артынан және төменнен орап, өкшесүйектін *trochlea peronealis* үстімен *tuberositas ossis metatarsalis V* бекиді.

Функциясы: сирак-асық буынында аяқ ұшын бүгеді, ішке айналдырады және аяқ ұшын әкетеді, аяқ ұшының көлденең және бойлық күмбездерін нығайтады.

Аяқ ұшының бұлшықеттері

Топографиялық орналасуы бойынша аяқ ұшы бұлшықеттерінің жіктелуі

- ✧ Аяқ ұшының дорсалды бұлшықеттері — *musculus extensor digitorum brevis*, *musculus extensor hallucis brevis*.
- ✧ Табаннын бұлшықеттері:
  1) медиалды топ бұлшықеттерге — *musculus abductor hallicis*, *musculus flexor hallucis brevis*, *musculus adductor hallucis*;
  2) ортаңғы топ бұлшықеттерге — *musculus flexor digitorum*, *musculus quadratus plantae*, musculus *lumbricales*, *musculi interossei plantares*, *musculi interossei dorsales*;
  3) латералды топ бұлшықеттерге — *musculus abductor digiti minimi*, *musculus flexor hallucis brevis*, *musculus opponens digiti minimi*.

Аяқ ұшының дорсалды бұлшықеттері

Аяқ ұшының дорсалды бұлшықеттері (181-сурет) аяқ ұшының дорсалды шандыры мен бақайлардың ұзын жазғышының астында жатады.

Бақайлардың қысқа жазғышы (*musculus extensor digitorum brevis*) өкше сүйектің латералды және жоғарғы беттерінен басталып, алға карай өтіп, өз алдына дербес үш сінірге бөлінеді. Бұл сінірлер бақайлардың ұзын жазғышы сінірлерімен тік бұрыш жасап қиылысып, II–IV бақайлардың дорсалды беттеріне өтеді. Латералды жағынан бақайлардың ұзын жазғышы сінірлеріне қосылып, ортаңғы және дисталды бақайшықтардың негізіне бекиді.

Функциясы: II–V бақайларды жазып, сәл сыртқа әкетеді.

Үлкен бақайдың қысқа жазғышы (*musculus extensor flexor hallucis digitorum brevis*) жоғарғы бұлшықеттен медиалды жатады. Бұлшықет өкше сүйектін жоғарғы бетінен басталып, үлкен бақайдың проксималды бақайшығынын негізіне бекиді.

Функциясы: үлкен бақайды жазады.

Табаннын бұлшықеттері

Аяқ ұшынын латералды және медиалды топ бұлшықеттері кол ұшы бұлшықеттеріне карағанда аз, ал ортаңғы топ бұлшықеттері керсінше көп, олар бақайлардын қыска бүккішімен және табаннын шаршы бұлшықетімен нығайтылған (182, 183-сурет).

Табаннын медиалды топ бұлшықеттері

Үлкен бақайды әкететін бұлшықет (*musculus abductor hallicis*) *tuber calcanei*, *tuberositas ossis navicularis et retinaculum musculorum flexorum* және *aponeurosis plantaris* басталып, *musculus flexor hallicus brevis* медиалды карыншасымен бітіседі, үлкен бақайдын проксималды бақайшығынын негізіне бекиді.

Функциясы: үлкен бақайды әкетеді.

Үлкен бақайдын қыска бүккіші (*musculus flexor hallicus brevis*) жартылай жоғарыдағы бұлшықетпен жабылған. Ол *os cuneiforme mediale* табандык бетінен, табандык жалғамадан және *musculus tibialis posterior* сінірінен басталады. Бұлшықет медиалды және латералды бастарға бөлінеді. Медиалды басы *musculus adductor hallucis* сінірімен бірге *os sesamoideum mediale* және проксималды бақайшыктын негізіне; латералды басы *musculus adductor hallucis* сінірімен бірге os *sesamoideum laterale* және проксималды бақайшыктын негізіне бекиді.

Функциясы: үлкен бақайды бүгеді.

Үлкен бақайдын әкелетін бұлшықеті (*musculus adductor hallucis* көлденең және қиғаш бастары бар. Қиғаш басы (*caput obliguum*) *ligamentum plantare longum*, *musculus peroneus longus* сінірінен, *os cuneiforme laterale* және *ossa metatarsalia II–III* негізінен басталып, алға және медиалды жүріп, әлсіз көлденең басымен косылады. Көлденең басы (*caput transversum*) *III–V articulations metatarsophalangae* буындык капсуласынан басталып, I бақайдын негізіне барады. Екі басы ортак сінірімен үлкен бакайдын проксималды бақайшығынын негізіне және *os sesamoideum laterale* бекиді.

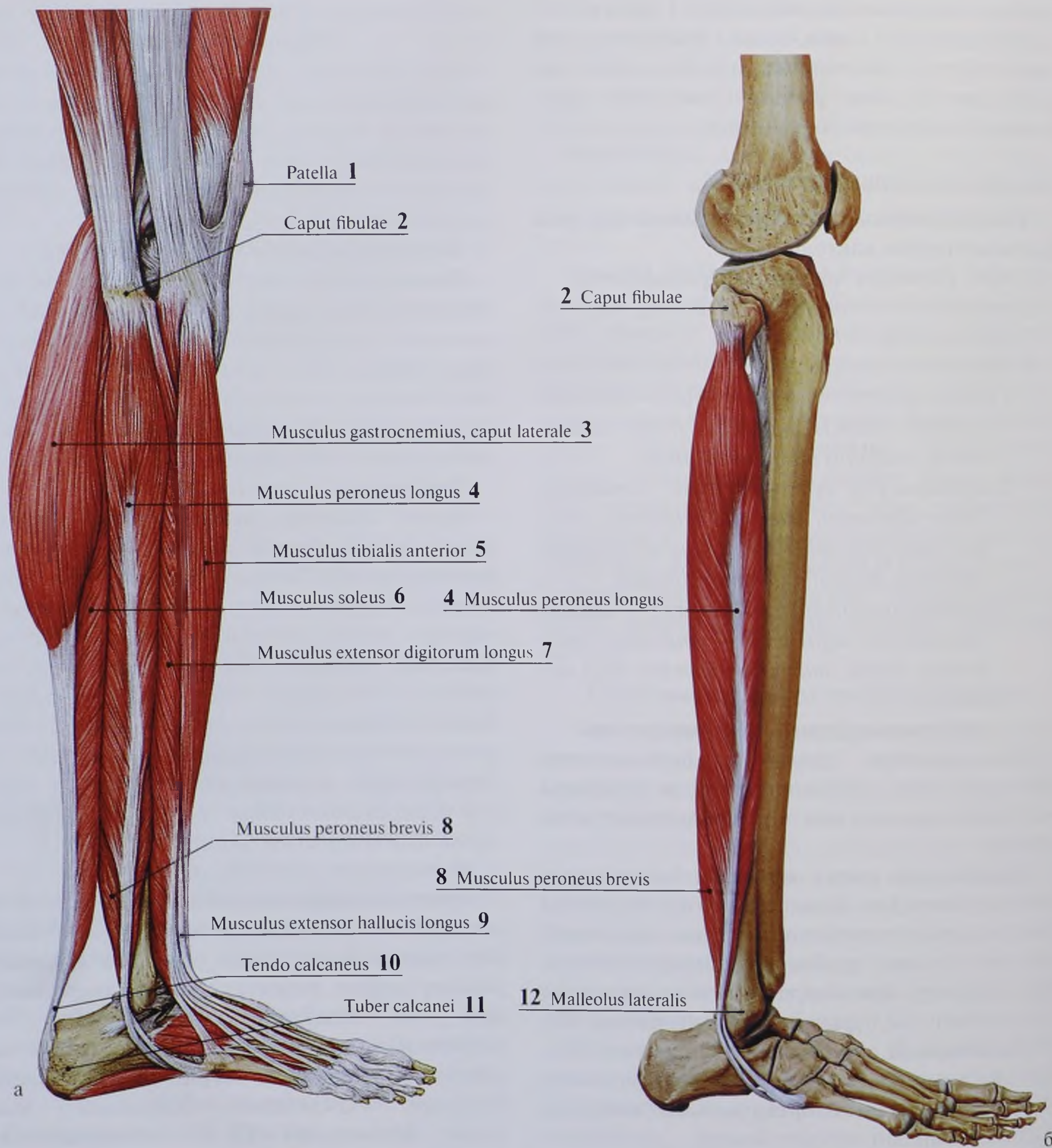
Patella 1
Caput fibulae 2
Musculus gastrocnemius, caput laterale 3
Musculus peroneus longus 4
Musculus tibialis anterior 5
Musculus soleus 6
Musculus extensor digitorum longus 7
Musculus peroneus brevis 8
Musculus extensor hallucis longus 9
Tendo calcaneus 10
Tuber calcanei 11
а
2 Caput fibulae
4 Musculus peroneus longus
8 Musculus peroneus brevis
12 Malleolus lateralis
б

180-сурет. Сирақ бұлшықеттері: а — сыртқы көрінісі; б — сирақтың латералды топ бұлшықеттері

№	Қазақ тіліндегі атауы	Орыс тіліндегі атауы	Ағылшын тіліндегі атауы
1	Тобық	Надколенник	Patella
2	Кіші жіліншік басы	Головка малоберцовой кости	Head of fibula
3	Балтыр бұлшықеті, латералды басы	Икроножная мышца, латеральная головка	Gastrocnemius, lateral head
4	Кіші жіліншіктің ұзын бұлшықеті	Длинная малоберцовая мышца	Peroneus longus
5	Асықты жіліктің алдыңғы бұлшықеті	Передняя большеберцовая мышца	Tibialis anterior
6	Камбала тәрізді бұлшықеті	Камбаловидная мышца	Soleus
7	Бақайлардың ұзын жазғышы	Длинный разгибатель пальцев	Extensor digitorum longus
8	Кіші жіліншіктің қыска бұлшықеті	Короткая малоберцовая мышца	Fibularis brevis; Peroneus brevis
9	Үлкен бақайдың ұзын жазғышы	Длинный разгибатель большого пальца стопы	Extensor hallucis longus
10	Өкше сүйек сіңірі	Пяточное сухожилие	Calcaneal tendon
11	Өкше сүйек төмпесі	Бугор пяточной кости	Calcaneal tuberosity
12	Латералды толарсақ	Латеральная лодыжка	Lateral malleolus

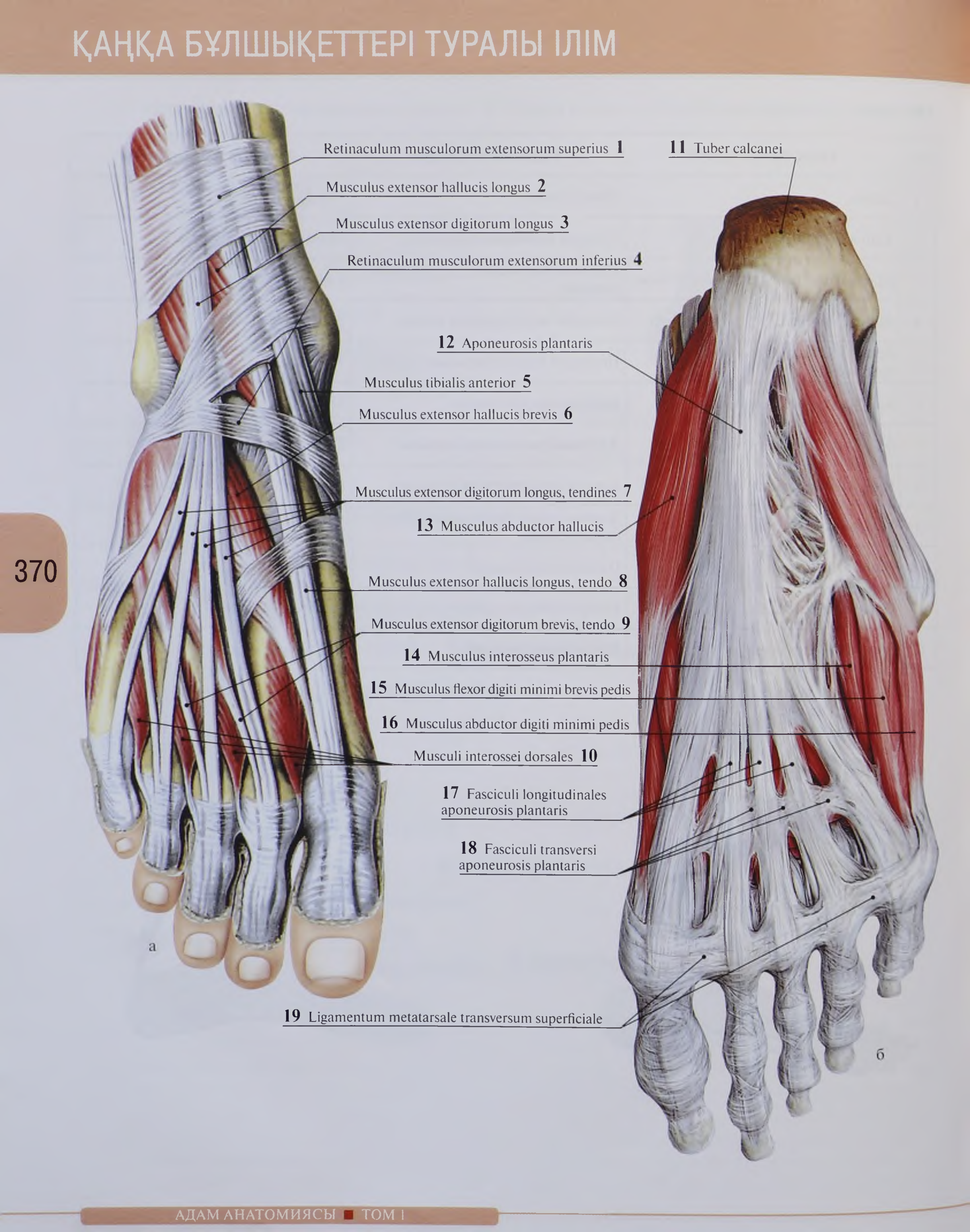
Retinaculum musculorum extensorum superius 1
Musculus extensor hallucis longus 2
Musculus extensor digitorum longus 3
Retinaculum musculorum extensorum inferius 4
Musculus tibialis anterior 5
Musculus extensor hallucis brevis 6
Musculus extensor digitorum longus, tendines 7
Musculus extensor hallucis longus, tendo 8
Musculus extensor digitorum brevis, tendo 9
Musculi interossei dorsales 10
11 Tuber calcanei
12 Aponeurosis plantaris
13 Musculus abductor hallucis
14 Musculus interosseus plantaris
15 Musculus flexor digiti minimi brevis pedis
16 Musculus abductor digiti minimi pedis
17 Fasciculi longitudinales aponeurosis plantaris
18 Fasciculi transversi aponeurosis plantaris
19 Ligamentum metatarsale transversum superficiale
а
б

181-сурет. Аяқ ұшының бұлшықеттері: а — сыртқы беті; б — табандық беті

№	Қазақ тіліндегі атауы	Орыс тіліндегі атауы	Ағылшын тіліндегі атауы
1	Жазғыштардың жоғарғы ұстағышы	Верхнийудерживатель сухожилий разгибателей	Superior extensor retinaculum
2	Үлкен бақайдың ұзын жазғышы	Длинный разгибатель большого пальца стопы	Extensor hallucis longus
3	Бақайлардың ұзын жазғышы	Длинный разгибатель пальцев	Extensor digitorum longus
4	Жазғыштардың төменгі ұстағышы	Нижнийудерживатель сухожилий разгибателей	Inferior extensor retinaculum
5	Асықты жіліктің алдынғы бұлшықеті	Передняя большеберцовая мышца	Tibialis anterior
6	Үлкен бақайдың қыска жазғышы	Короткий разгибатель большого пальца стопы	Extensor hallucis brevis
7	Бақайлардың ұзын жазғышының сінірі	Сухожилия длинного разгибателя пальцев	Extensor digitorum longus, tendon
8	Үлкен бақайдың ұзын жазғышының сінірі	Длинный разгибатель большого пальца стопы, сухожилие	Extensor hallucis longus, tendon
9	Үлкен бақайдың қыска жазғышының сінірі	Короткий разгибатель пальцев, сухожилие	Extensor digitorum brevis, tendon
10	Сүйек аралық сырткы бұлшықеттер	Тыльные межкостные мышцы	Dorsal interossei
11	Өкше сүйек төмпесі	Бугор пяточной кости	Calcaneal tuberosity
12	Табан апоневрозы	Подошвенный апоневроз	Plantar aponeurosis
13	Үлкен бақайды әкететін бұлшықеті	Мышца, отводящая большой палец стопы	Abductor hallucis
14	Сүйек аралық табандық бұлшықеттер	Подошвенные межкостные мышцы	Plantar interossei
15	Кіші бақайдың қыска бүккіші	Короткий сгибатель мизинца	Flexor digiti minimi brevis
16	Кіші бақайдың әкететін бұлшықеті	Мышца, отводящая мизинец стопы	Abductor digiti minimi
17	Табан апоневрозының бойлық будалары	Продольные пучки подошвенного апоневроза	Longitudinal bands of plantar aponeurosis
18	Табан апоневрозының көлденен будалары	Поперечные пучки подошвенного апоневроза	Transverse fascicles of plantar aponeurosis
19	Табаннның беткей көлденен жалғамасы	Поверхностная поперечная связка плюсны	Superficial transverse metatarsal ligament

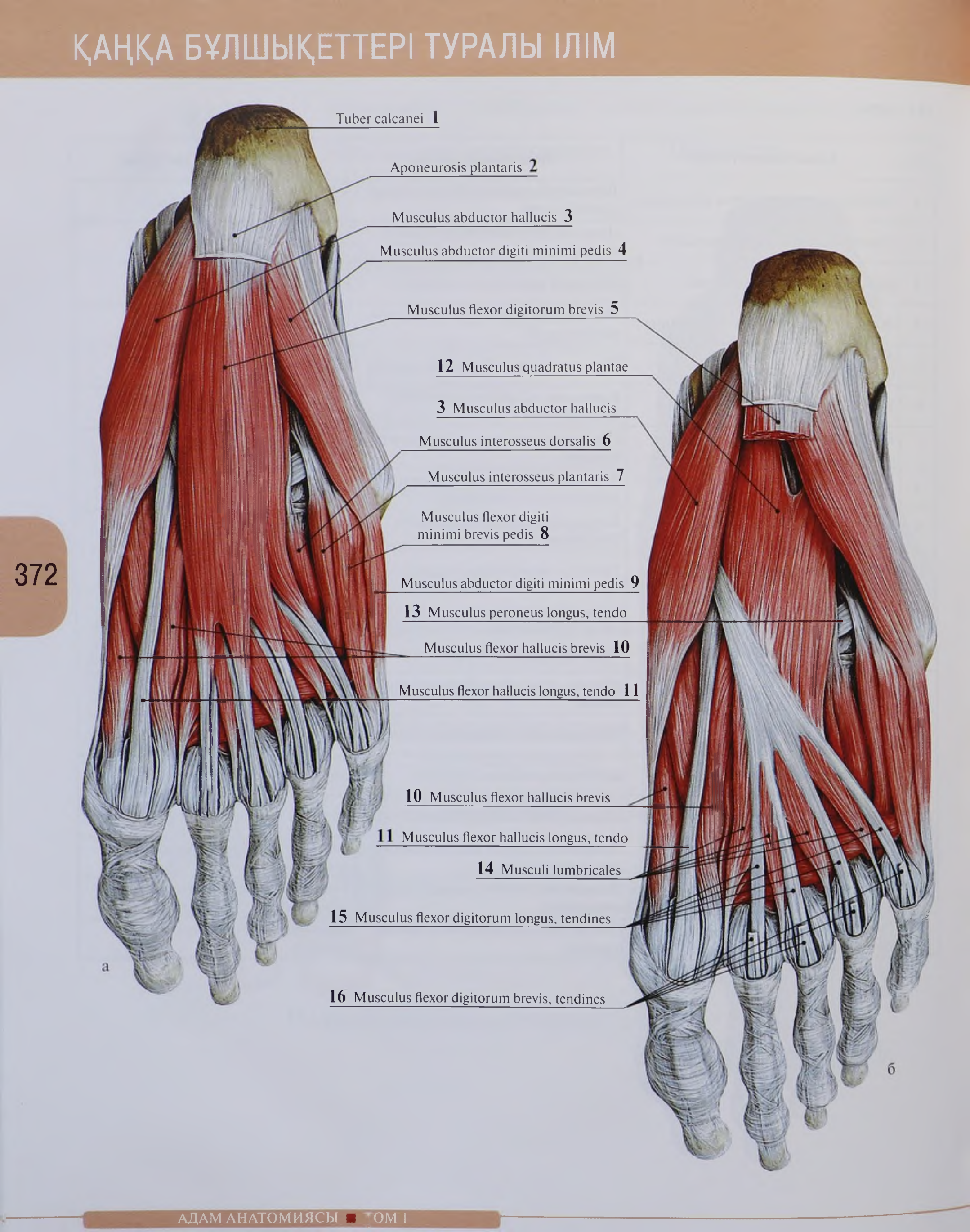
Tuber calcanei 1
Aponeurosis plantaris 2
Musculus abductor hallucis 3
Musculus abductor digiti minimi pedis 4
Musculus flexor digitorum brevis 5
12 Musculus quadratus plantae
3 Musculus abductor hallucis
Musculus interosseus dorsalis 6
Musculus interosseus plantaris 7
Musculus flexor digiti minimi brevis pedis 8
Musculus abductor digiti minimi pedis 9
13 Musculus peroneus longus, tendo
Musculus flexor hallucis brevis 10
Musculus flexor hallucis longus, tendo 11
10 Musculus flexor hallucis brevis
11 Musculus flexor hallucis longus, tendo
14 Musculi lumbricales
15 Musculus flexor digitorum longus, tendines
16 Musculus flexor digitorum brevis, tendines
а
б

182-сурет. Аяқ ұшының табандық бетінің бұлшықеттері; а — табан апоневрозын алып тастаған соң; б — бақайлардың қысқа бүккішін алып тастаған соң

№	Қазақ тіліндегі атауы	Орыс тіліндегі атауы	Ағылшын тіліндегі атауы
1	Өкше сүйек төмпесі	Бугор пяточной кости	Calcaneal tuberosity
2	Табан апоневрозы	Подошвенный апоневроз	Plantar aponeurosis
3	Үлкен бақайды әкететін бұлшықеті	Мышца, отводящая большой палец стопы	Abductor hallucis
4	Кіші бақайдың әкететін бұлшықеті	Мышца, отводящая мизинец стопы	Abductor digiti minimi
5	Бақайлардың қысқа бүккіші	Короткий сгибатель пальцев	Flexor digitorum brevis
6	Сүйек аралық сырткы бұлшықеттер	Тыльные межкостные мышцы	Dorsal interossei
7	Сүйек аралық табандық бұлшықеттері	Подошвенные межкостные мышцы	Plantar interossei
8	Кіші бақайдың қысқа бүккіші	Короткий сгибатель большого пальца стопы	Flexor digiti minimi brevis
9	Кіші бақайдың әкететін бұлшықеті	Мышца, отводящая мизинец	Abductor digiti minimi
10	Үлкен бақайдың қысқа бүккіші	Короткий сгибатель большого пальца стопы	Flexor hallucis brevis
11	Үлкен бақайдың ұзын бүккішінің сінірі	Длинный сгибатель большого пальца стопы, сухожилие	Flexor hallucis longus, tendon
12	Табанның шаршы бұлшықеті	Квадратная мышца подошвы; добавочный сгибатель	Quadratus plantae; Flexor accessorius
13	Кіші жіліншіктің ұзын бұлшықетінің сінірі	Длинная малоберцовая мышца, сухожилие	Fibularis longus; Peroneus longus, tendon
14	Құрт тәрізді бұлшықеттер	Червеобразные мышцы	Lumbricals
15	Бақайлардың ұзын бүккішінің сінірі	Сухожилие длинного сгибателя пальцев	Flexor digitorum longus, tendon
16	Бақайлардың қыска бүккішінің сінірі	Короткий сгибатель пальцев	Flexor digitorum brevis, tendon

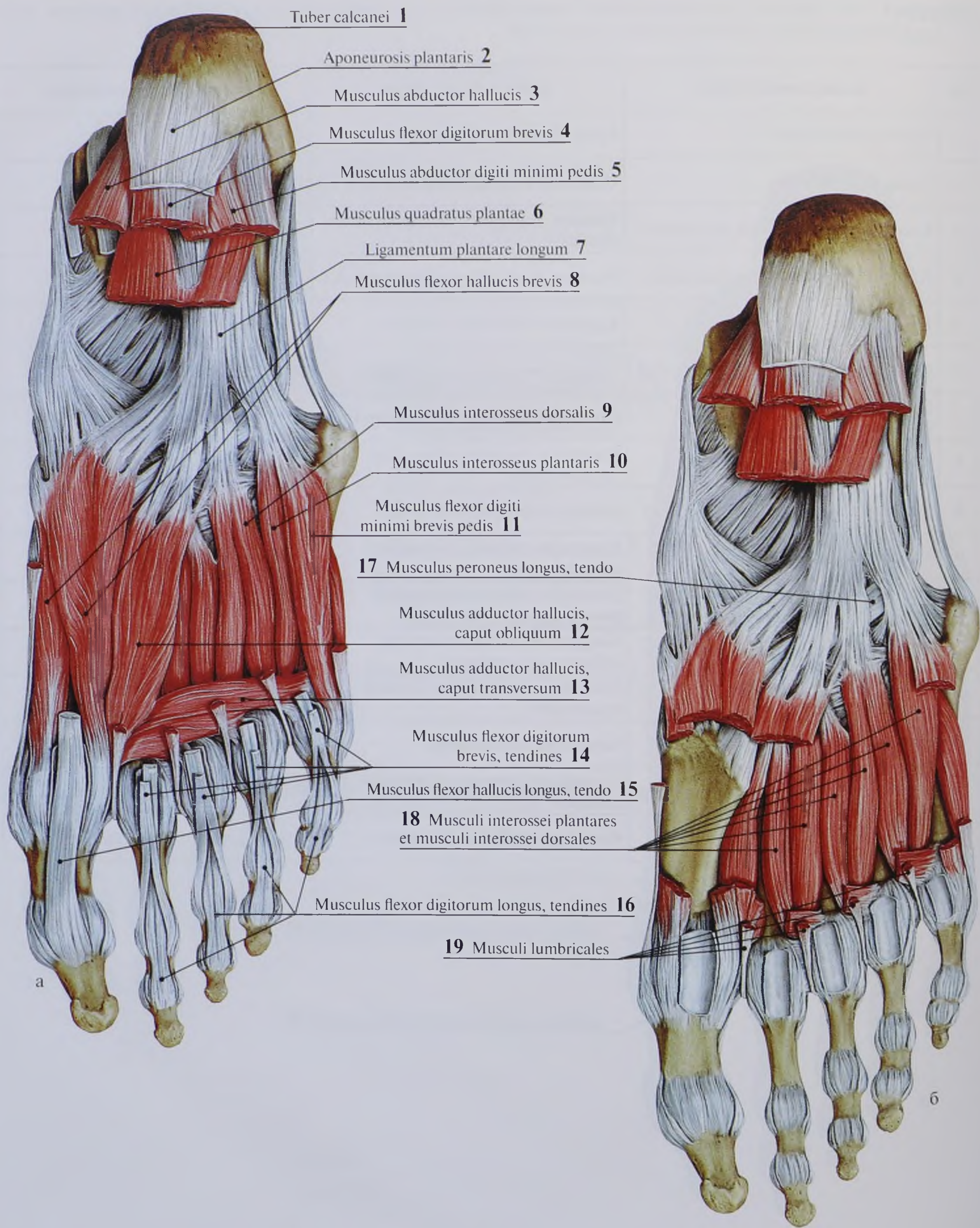
Tuber calcanei 1
Aponeurosis plantaris 2
Musculus abductor hallucis 3
Musculus flexor digitorum brevis 4
Musculus abductor digiti minimi pedis 5
Musculus quadratus plantae 6
Ligamentum plantare longum 7
Musculus flexor hallucis brevis 8
Musculus interosseus dorsalis 9
Musculus interosseus plantaris 10
Musculus flexor digiti minimi brevis pedis 11
17 Musculus peroneus longus, tendo
Musculus adductor hallucis, caput obliquum 12
Musculus adductor hallucis, caput transversum 13
Musculus flexor digitorum brevis, tendines 14
Musculus flexor hallucis longus, tendo 15
18 Musculi interossei plantares et musculi interossei dorsales
Musculus flexor digitorum longus, tendines 16
19 Musculi lumbricales
а
б

183-сурет. Аяқ ұшының табандық бетінің бұлшықеттері; а — аяқ ұшынының шаршы бұлшықетін алып тастаған соң; б — бақайлардың қысқа бүккішін және үлкен бақайды әкелетін бұлшықеттің басын алып тастаған соң

№	Қазақ тіліндегі атауы	Орыс тіліндегі атауы	Ағылшын тіліндегі атауы
1	Өкше сүйек төмпесі	Бугор пяточной кости	Calcaneal tuberosity
2	Табан апоневрозы	Подошвенный апоневроз	Plantar aponeurosis
3	Үлкен бақайдың әкететін бұлшықеті	Мышца, отводящая большой палец стопы	Abductor hallucis
4	Бақайлардың қысқа бүккіші	Короткий сгибатель пальцев	Flexor digitorum brevis
5	Кіші бақайдың әкететін бұлшықеті	Мышца, отводящая мизинец	Abductor digiti minimi
6	Сүйек аралық табандық бұлшықеттер	Квадратная мышца подошвы; добавочный сгибатель	Quadratus plantae; Flexor accessorius
7	Табаннын ұзын жалғамасы	Длинная подошвенная связка	Long plantar ligament
8	Үлкен бақайдың қысқа бүккіші	Короткий сгибатель большого пальца стопы	Flexor hallucis brevis
9	Сүйек аралық сырткы бұлшықеттер	Тыльные межкостные мышцы	Dorsal interossei
10	Сүйек аралық табандық бұлшықеттер	Подошвенные межкостные мышцы	Plantar interossei
11	Кіші бақайдың қысқа бүккіші	Короткий сгибатель мизинца	Flexor digiti minimi brevis
12	Үлкен бақайдың ұзын әкететін бұлшықеті, қиғаш басы	Мышца, отводящая большой палец стопы, косая головка	Abductor hallucis, oblique head
13	Үлкен бақайдың ұзын әкететін бұлшықеті, көлденең басы	Мышца, отводящая большой палец стопы, поперечная головка	Abductor hallucis, transverse head
14	Бақайлардың қысқа бүккішінің сінірі	Сухожилия короткого сгибателя пальцев	Flexor digitorum brevis, tendon
15	Үлкен бақайдың ұзын бүккішінің сінірі	Длинный сгибатель большого пальца стопы, сухожилие	Flexor hallucis longus, tendon
16	Бақайлардың ұзын бүккішінің сінірі	Сухожилия длинного сгибателя пальцев	Flexor digitorum longus, tendon
17	Кіші жіліншіктің ұзын бұлшықетінің сінірі	Длинная малоберцовая мышца, сухожилие	Fibularis longus; Peroneus longus, tendon
18	Сүйек аралық табандық және сырткы бұлшықеттер	Подошвенные межкостные мышцы, тыльные межкостные мышцы	Plantar interossei, Dorsal interossei
19	Құрт тәрізді бұлшықеттер	Червеобразные мышцы	Lumbricals

Функциясы: үлкен бақайды басқа бақайларға әкеледі, оның проксималды бақайшығын бүгеді.

Табанның ортаңғы топ бұлшықеттері

Бақайлардың қысқа бүккіші (*musculus flexor digitorum brevis*) ол табан апоневрозының астында орналасқан. Бұлшықет өкше сүйектің бұдырына және *aponeurosis plantaris* басталады. Жалпақ бұлшықет қарыншасынан төрт сінір тармақталып, II–V бақайлардың ортаңғы бақайшықтарына бекиді. Проксималды бақайшықтың деңгейінде әрбір сінір екі будаға ажырап, бақайлардың ұзын бүккіші сінірін арасынан өткізіп, II–V бақайлардың ортаңғы бақайшықтарының негізіне бекиді.

Функциясы: II–V бақайлардың проксималды және ортаңғы бақайшықтарын бүгеді.

Табанның шаршы бұлшықеті (*musculus guadratus plantae*) өкшесүйектің төменгі және медиалды беттерінен латералды және медиалды бастарымен басталып, жалпы қарыншаға қосылып, *musculus flexor digitorum longus* сініріне бекиді.

Функциясы: *musculus flexor digitorum longus* бірге бақайларды бүгеді.

Табанның құрт тәрізді бұлшықеті (*musculi lumbricales*) желпуіш пішінді төрт кішкене бұлшықеттер. Бірінші құрт тәрізді бұлшықет II бақайға баратын *musculus flexor digitorum longus* медиалды жиегінен, II, III және IV *musculus lumbricales* екі басымен *musculus flexor digitorum longus* сінірінің бір-біріне қараған жиегінен басталады. Әрбір құрт тәрізді бұлшықет жінішке сінірге жалғасып, сәйкес бақайдың проксималды бақайшығының медиалды жағына бекіп, аяқ басының дорсалды бетіне өтеді және бақайлардың ұзын жазғышы сініріне өріледі.

Функциясы: II–V бақайлардың проксималды бақайларын бүгіп, ортаңғы және дисталды бақайларды жазып, үлкен бақайға қарай әкетеді.

Табанның сүйек аралық бұлшықеті (*musculi interossei*) аяқ ұшының қысқа бұлшықеттерінің ең тереңде — табан сүйектері арасындағы кеңістіктерде орналасады. Олар табанның сүйек аралық және дорсалды сүйек аралық бұлшықеттері болып екіге бөлінеді.

1. *Табанның сүйек аралық бұлшықеттері* (*musculi interossei plantares*) *ossa metatarsalia* II–V арасындағы үш кеңістікте жатады. Ол *ossa metatarsalia* III, IV, V медиалды жиектерінен басталып, сәйкес бақайлардың проксималды бақайшық негізінің медиалды бетіне бекиді.

Функциясы: II–V бақайларды II бақайға әкеледі, олардың проксималды бақайшықтарын бүгеді.

2. *Дорсалды сүйек аралық бұлшықет* (*musculus interossei dorsales*) дорсалды жағынан төрт сүйекаралық кеңістіктерде жатады. Әрбір бұлшықет көршілес табан сүйектерінің бір-біріне қараған бетінен басталып, үш ортаңғы бақайлардың проксималды бақайшық негіздеріне бекиді. Бірінші сүйек аралық бұлшықет екінші бақайдың медиалды жағына, қалған үш бұлшықет II–V бақайлардың латералды жағына бекиді. Сонымен, екінші бақайдың проксималды бақайшығының жан-жағына бір дорсалды бұлшықеттен бекиді.

Функциясы: екінші бақайдың жан-жағына әсер етіп, ортаңғы қалыпта фиксациялайды, III және IV бақайларды екінші бақайдан әкетеді. Барлық төрт бұлшықет аталған бақайлардың проксималды бақайшықтарын бүгеді, ортаңғы және дисталды бақайшықтарын жазады.

Табанның латералды топ бұлшықеттері

Кіші бақайды әкететін бұлшықет (*musculus abductor digiti minimi*) табан апоневрозының астында латералды орналасады. Бұлшықет өкшесүйектің табандық бетінен және *aponeurosis plantaris* басталып, *tuberositas ossis metatarsalis V* және кіші бақайдың проксималды бақайшығының негізіне бекиді.

Функциясы: кіші бақайдың проксималды бақайшығын бүгеді және бір мезетте латералды жаққа әкетеді.

Кіші бақайдың қысқа бүккіші (*musculus flexor digiti minimi brevis*) *os metatarsale V* негізінен және *ligamentum plantare longum* басталып, кіші бақайдың проксималды бақайшығының негізіне бекиді.

Функциясы: кіші бақайдың проксималды бақайшығын бүгеді.

Аяқтың шандырлары

Аяқта беткей және терең шандырды бар, ал жамбас аймағында үшінші (ішкі) — жамбас шандыр бар.

I. **Кіші жамбас қуысының шандырлары**.

✧ **Кіші жамбас қуыстың шандыры** (*fascia pelvis*) *fascia endoabdominalis*-тің бөлігі. *Musculus piriformis* жабатын шандыр нашар дамыған. *Musculus obturatorius internus*-тің меншікті шандыры — *fascia obturatoria* жақсы дамыған.

✧ **Мықын шандыры** (*fascia iliaca*) — құрсақ ішілік шандырдың бөлігі. Ол *musculus iliopsoas*-ға сүйек-фиброзды футляр түзеді. Ол *musculus iliopsoas*-пен бірге шап жалғамасының астымен жүріп, өзінің латералды бөлігімен бітіседі. Медиалды жағынан шап жалғамасынан *eminentia iliopubica*-ға өтіп, шандыр қалыңдап, мықын-қырқалық доғаны (*arcus iliopectineus*) құрайды. Мықын-қырқалық доға шап жалғамасының астындағы кеңістікті бұлшықет (*lacuna musculorum*) және қан тамыр саңылауларына (*lacuna vasorum*) (лауналарына) бөледі.

II. **Бөксе аймағының шандырлары**.

Жамбастың сыртқы бетінде бөксе аймағының беткей және меншікті шандырларын (*fascia glutea superficialis et fascia glutea propria*) ажыратады.

✧ **Бөксенің беткей шандыры** (*fascia glutea superficialis*) теріасты шелмайдың жақсы дамуына байланысты нашар дамыған. Ол шелмайды ұяшықтарға бөледі.

✧ **Бөксенің терең шандыры** (*fascia glutea propria*) *fascia thoracolumbalis*-тің жалғасы. Ол *musculus gluteus maximus* сыртқы бетін жабады. Бұлшықеттен тереңіне өсінділер кетіп, бұлшықеттік будаларға бөледі, сондықтан *musculus gluteus maximus* құрылысы — ірі будалы. Бұл шандырдың терең табақшасы үлкен бөкселік бұлшықетті ортаңғы бөкселік және жалпақ шандырды керетін бұлшықеттерден бөліп, төменнен санның жалпақ шандырына жалғасады.

III. **Сан шандырлары**.

Санның беткей және меншікті шандырларын (*fascia femoris superficialis et fascia femoris propria*) ажыратады (184, 185-сурет).

✧ **Санның беткей шандыры** (*fascia femoris superficialis*) шап жалғамасының төменгі бөлігінде өз алдына дербес табақша тәрізді болып орналасқан. Шандыр жоғарыдан іштің беткей шандырына, төменнен санның төменгі ұшында тері асты шелмайға ұласады.

✧ **Санның меншікті шандыры** (*fascia femoris propria*) немесе жалпақ шандыр (*fascia lata*) тығыз футляр түрінде санның барлық бұлшықеттерін жауып, *ligamentum inguinale* және *crista iliaca* бекиді. Санның жалпақ шандыры санның алдыңғы аймағының жоғарғы ұшында беткей және терең табақшалардан тұрады. Беткей табақша санның барлық бұлшықеттерін жауып, бұлшықет аралық қалқалар түзеді. Терең табақша қырқалық бұлшықетті жапқандықтан, қырқалық шандыр (*fascia pectinea*) деп аталады. Ол бұлшықет лакунасынан шығатын мықын шандырымен бірігіп, мықын-қырқалық шандыр (*fascia iliopectinea*) атауын алады.

Жалпақ шандырдың беткей табақшасы шап жалғаманың медиалды шетіндегі сопақ пішінді кеңістікті, яғни тері асты саңылау (*hiatus saphenus*) құрайды. Ол сопақ шұңқырды (*fossa ovalis*) шектейді. Ол арқылы аяқтың үлкен тері асты тамыры (*vena saphena magna*) өтіп, сан тамырына құйылады. *Hiatus saphenus*-ті шектейтін латералды жиек жарты ай тәрізді, оны орақ тәрізді жиек (*margo falciformis*) деп атайды. Оның *ligamentum inguinale* бекитін жоғарғы мүйізі (*cornu superius*) және төменгі мүйізі (*cornu inferius*) бар. Төменгі мүйізі арқылы *vena saphena magna* асылып өтеді. Сан кірнелері түзілген жағдайда *hiatus saphenus* сан өзегінің сыртқы тесігі болып саналады.

Hiatus saphenus аймағында жалпақ шандырдың беткей табақшасы өте жіңішке, сондықтан оны торлы шандыр (*fascia cribrosa*) деп атайды.

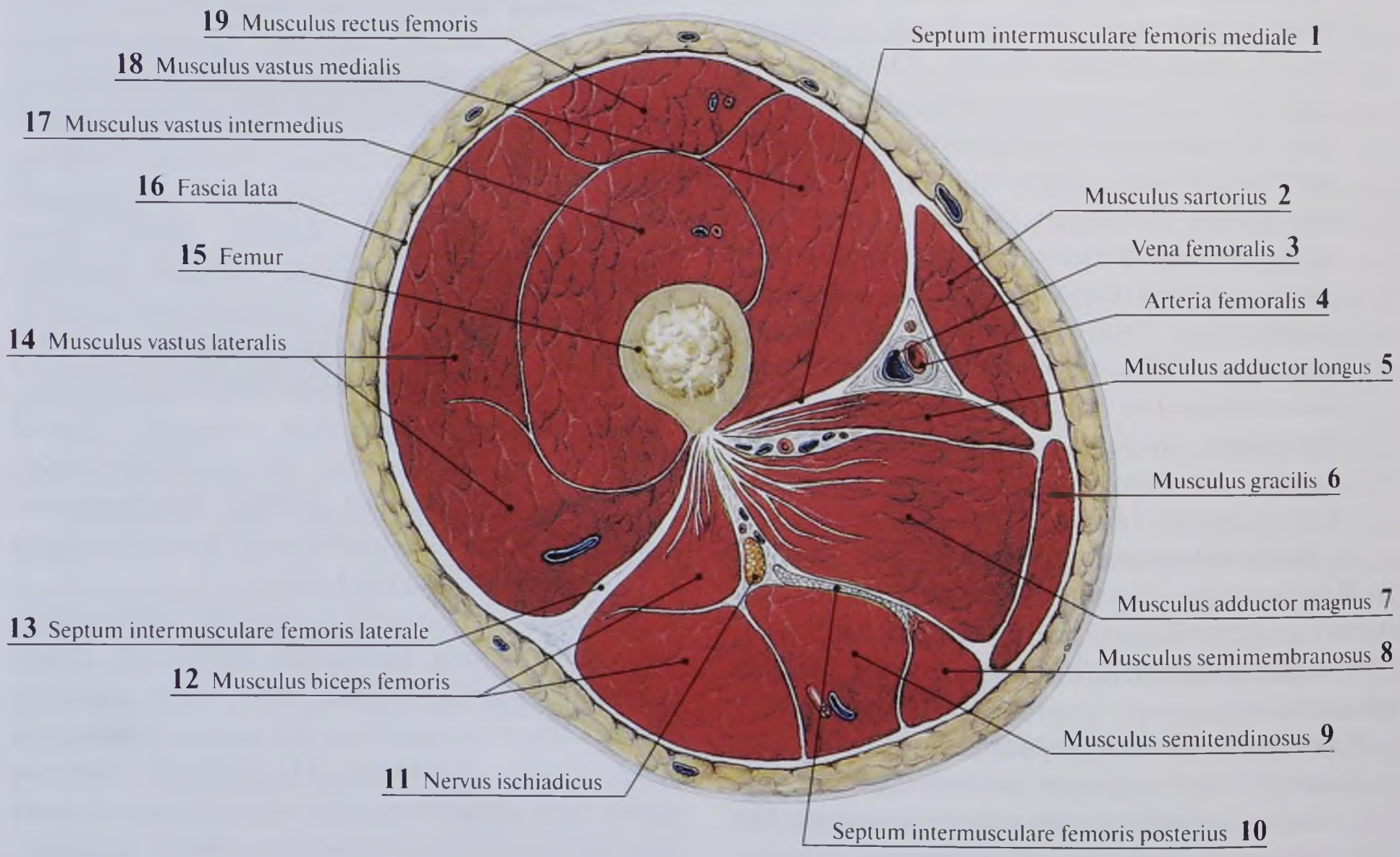
19 Musculus rectus femoris
18 Musculus vastus medialis
17 Musculus vastus intermedius
16 Fascia lata
15 Femur
14 Musculus vastus lateralis
13 Septum intermusculare femoris laterale
12 Musculus biceps femoris
11 Nervus ischiadicus
Septum intermusculare femoris mediale 1
Musculus sartorius 2
Vena femoralis 3
Arteria femoralis 4
Musculus adductor longus 5
Musculus gracilis 6
Musculus adductor magnus 7
Musculus semimembranosus 8
Musculus semitendinosus 9
Septum intermusculare femoris posterius 10

184-сурет. Санның ортаңғы үштен біріндегі көлденең тілігі

№	Қазақ тіліндегі атауы	Орыс тіліндегі атауы	Ағылшын тіліндегі атауы
1	Санның медиалды бұлшықет аралық қалқасы	Медиальная межмышечная перегородка бедра	Medial femoral intermuscular septum
2	Тігіншілік бұлшықеті	Портняжная мышца	Sartorius
3	Сан тамыры	Бедренная вена	Femoral vein
4	Сан артериясы	Бедренная артерия	Femoral artery
5	Санның ұзын әкелетін бұлшықеті	Длинная приводящая мышца	Adductor longus
6	Нәзік бұлшықеті	Тонкая мышца	Gracilis
7	Санның үлкен әкелетін бұлшықеті	Большая приводящая мышца	Adductor magnus
8	Жартылай жарғақты бұлшықеті	Полуперепончатая мышца	Semimembranosus
9	Жартылай сінірлі бұлшықеті	Полусухожильная мышца	Semitendinosus
10	Санның арткы бұлшықет аралық қалқасы	Задняя межмышечная перегородка бедра	Posterior femoral intermuscular septum
11	Шонаданай жүйкесі	Седалищный нерв	Sciatic nerve
12	Санның екі басты бұлшықеті	Двуглавая мышца бедра	Biceps femoris
13	Санның латералды бұлшықет аралық қалқасы	Латеральная межмышечная перегородка бедра	Lateral femoral intermuscular septum
14	Санның латералды жалпақ бұлшықеті	Латеральная широкая мышца бедра	Vastus lateralis
15	Сан	Бедро	Thigh
16	Жалпақ шандыр	Широкая фасция	Fascia lata
17	Санның латералды жалпақ бұлшықеті	Промежуточная широкая мышца бедра	Vastus intermedius
18	Санның медиалды жалпақ бұлшықеті	Медиальная широкая мышца бедра	Vastus medialis
19	Санның тік бұлшықеті	Прямая мышца бедра	Rectus femoris

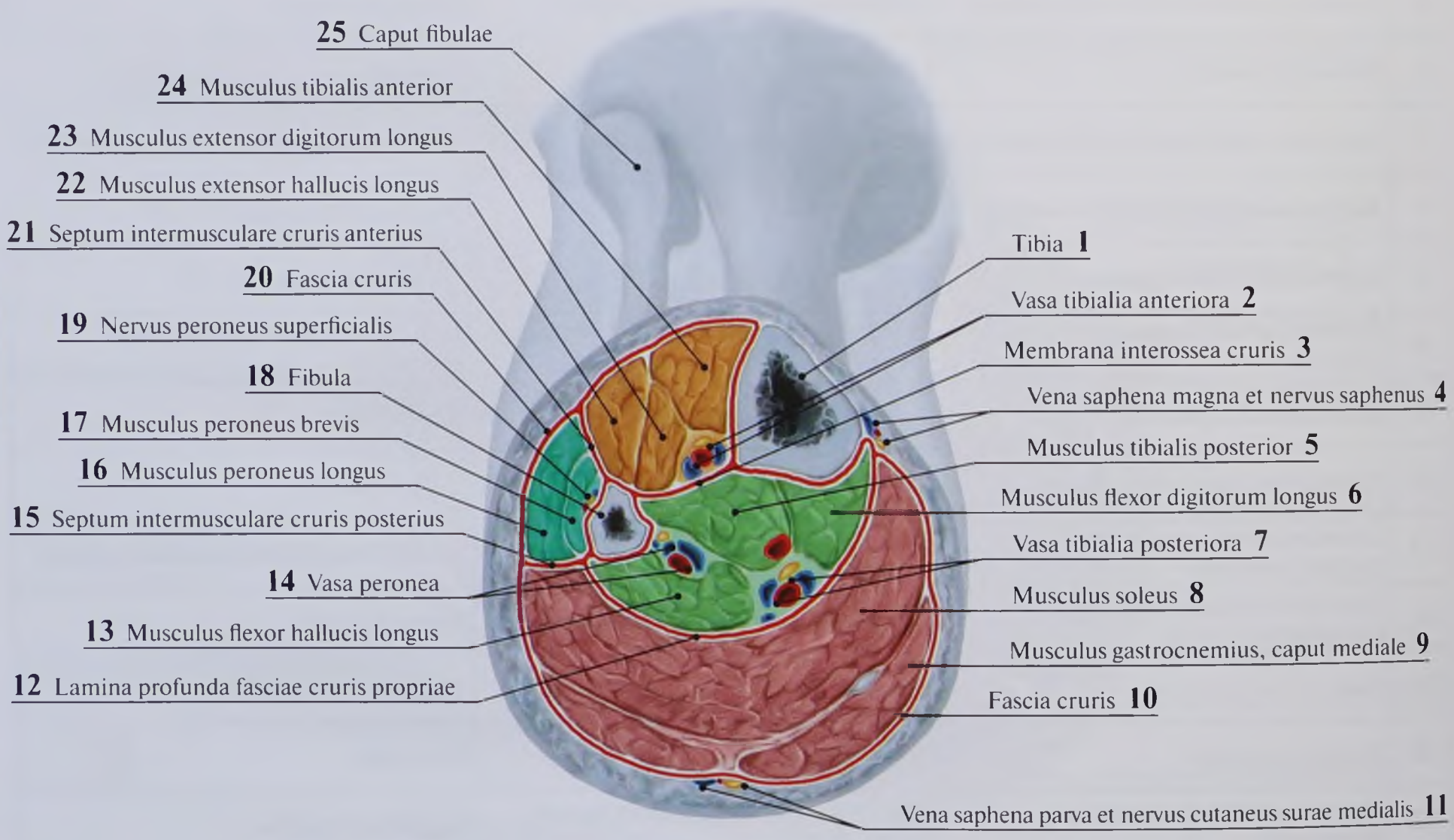
25 Caput fibulae
24 Musculus tibialis anterior
23 Musculus extensor digitorum longus
22 Musculus extensor hallucis longus
21 Septum intermusculare cruris anterius
20 Fascia cruris
19 Nervus peroneus superficialis
18 Fibula
17 Musculus peroneus brevis
16 Musculus peroneus longus
15 Septum intermusculare cruris posterius
14 Vasa peronea
13 Musculus flexor hallucis longus
12 Lamina profunda fasciae cruris propriae
Tibia 1
Vasa tibialia anteriora 2
Membrana interossea cruris 3
Vena saphena magna et nervus saphenus 4
Musculus tibialis posterior 5
Musculus flexor digitorum longus 6
Vasa tibialia posteriora 7
Musculus soleus 8
Musculus gastrocnemius, caput mediale 9
Fascia cruris 10
Vena saphena parva et nervus cutaneus surae medialis 11

185-сурет. Сирақтың ортаңғы үштен біріндегі көлденең тілігі

№	Қазақ тіліндегі атауы	Орыс тіліндегі атауы	Ағылшын тіліндегі атауы
1	Асықты жілік	Большеберцовая кость	Tibia
2	Асықты жіліктің алдынғы будасы	Передние большеберцовые сосуды	Anterior tibial vessels
3	Сирактың сүйек аралық жарғағы	Межкостная перепонка голени	Interosseous membrane of leg
4	Аяктың үлкен тері асты тамыры және тері асты жүйкесі	Большая подкожная вена ноги, Подкожный нерв	Great saphenous vein; Long saphenous vein, saphenous nerve
5	Асықты жіліктің арткы бұлшықеті	Задняя большеберцовая мышца	Tibialis posterior
6	Бақайлардың ұзын бүккіші	Длинный сгибатель пальцев	Flexor digitorum longus
7	Асықты жіліктің арты будасы	Задние большеберцовые сосуды	Posterior tibial vessels
8	Камбала тәрізді бұлшықет	Камбаловидная мышца	Soleus
9	Балтыр бұлшықеті, медиалды басы	Икроножная мышца, медиальная головка	Gastrocnemius, medial head
10	Сирак шандыры	Фасция голени	Deep fascia of leg
11	Аяктың кіші тері асты тамыры балтырдың медиалды терілік жүйкесі	Малая подкожная вена ноги, медиальный кожный нерв икры	Small saphenous vein; Short saphenous vein, medial sural cutaneous nerve
12	Сирактың меншікті шандырының терең табақшасы	Глубокая пластинка собственной фасции голени	Deep crural fascia
13	Үлкен бақайдың ұзын бүккіші	Длинный сгибатель большого пальца стопы	Flexor hallucis longus
14	Кіші жіліншік будасы	Малоберцовые сосуды	Peroneal vessels
15	Балтырдың арткы бұлшықет аралық қалқасы	Задняя межмышечная перегородка голени	Posterior intermuscular septum of leg
16	Кіші жіліншіктің ұзын бұлшықеті	Длинная малоберцовая мышца	Fibularis longus; Peroneus longus
17	Кіші жіліншіктің қыска бұлшықеті	Короткая малоберцовая мышца	Fibularis brevis; Peroneus brevis
18	Кіші жіліншік	Малоберцовая кость	Fibula
19	Кіші жіліншіктің беткей нерві	Поверхностный малоберцовый нерв	Superficial fibular nerve; Superficial peroneal nerve
20	Сирак шандыры	Фасция голени	Deep fascia of leg
21	Балтырдың алдынғы бұлшықет аралық қалқасы	Передняя межмышечная перегородка голени	Anterior intermuscular septum of leg
22	Үлкен бакайдың ұзын жазғышы	Длинный разгибатель большого пальца стопы	Extensor hallucis longus
23	Бақайлардың ұзын жазғышы	Длинный разгибатель пальцев	Extensor digitorum longus
24	Асықты жіліктің алдынғы бұлшықеті	Передняя большеберцовая мышца	Tibialis anterior
25	Кіші жіліншік басы	Головка малоберцовой кости	Head of fibula

Жалпақ шандырдан тереңге ортан жілікке қарай саннын латералды, медиалды және тұрақсыз арткы бұлшыкет аралық қалқалары (*septa intermuscularia femoris laterale, mediale et posterius*) кетіп, саннын үш топ — алдыңғы, арткы және медиалды бұлшықеттерін шектейді.

Сонымен санда үш сүйек-фиброзды футляр түзіледі. Алдыңғы футлярда *musculus guadratus femoris*, медиалды да — *musculi adductores*, арткыда — *musculi flexores* жатады. Сонымен коса *fascia lata* саннын беткей орналасқан бұлшықеттеріне және саннын қан тамыр-жүйке будасына дербес фиброзды футлярлар: *musculus gracilis, musculus sartorius, musculus tensor fasciae latae* құрайды.

Жалпақ шандыр саннын латералды жағында жақсы дамыған, құрылыс жағынан апоневрозға ұқсайды және мықын-асықты жілік жолын (*tractus iliotibialis*) түзеді. Ол саннын жалпақ шандырын керетін бұлшықеттін сінірі рөлін атқарады.

IV. **Сирактын шандырлары**.

Сирактын беткей және меншікті шандырларын ажыратады.

- ✧ **Сирактын беткей шандыры** (*fascia cruris superficialis*) тері асты шелмайдын артында жатады.
- ✧ **Сирактын меншікті шандыры** (*fascia cruris propria*) сирактын барлық бұлшықеттерін тығыз футляр түрінде жабады, одан алдыңғы және арткы бұлшыкет аралық қалқалар (*septum intermusculare cruris anterius et posterius*) кетеді. Сирактын алдыңғы және латералды беттерінде шандыр өте жақсы дамыған. Шандырдын жоғарғы жағынан сирактын алдыңғы және латералды топ бұлшықеттері басталады.

Сирактын бүккіштері мен жазғыштары бірбірінен сирак сүйектері және олардын арасында тартылған *membrane interossea cruris* арқылы бөлінген, соның арқасында сиракта үш сүйек-фиброзды футлярлар түзіледі. Алдыңғы футлярда — *musculi extensores*, арткыда — *musculi flexores* орналасқан. *Fascia cruris propria* артынан екі табақшаға бөлініп, бүккіштерді екі қабатка бөледі. Терең табақша *musculus soleus* және сирак бұлшықеттерінін терең қабаты арасында жүреді. Соның әсерінен *musculus triceps surae et musculus plantaris* фиброзды футлярда жатады.

Сирак шандыры медиалды және латералды толарсактар деңгейінде фиброзды талшықтардын көлденең жүретін будаларымен нығайтылып, сінірлер ұстағышын — жоғарғы және төменгі жазғыштар ұстағышын, бүккіштер ұстағышын, кіші жіліншік бұлшықеттері сінірлерінін жоғарғы және төменгі ұстағыштарын түзеді.

Жазғыштардын жоғарғы ұстағышы (*retinaculum musculorum extensorum superius*) *fibula* және *margo anterior tibiae* арасында тартылған.

Жазғыштардын төменгі ұстағышы (*retinaculum musculorum extensorum inferius*) дисталды орналасып, аяк ұшына өтерде үш будадан тұрады.

- ✧ Латералды буда — латералды аякша (*crus laterale*) *calcaneus* латералды жағына бекіп, *ligamentum talocalcaneum interosseum* бітіседі және оның талшықтарынын бөлігі *retinaculum musculorum peroneorum inferius*-ке жалғасады.
- ✧ Жоғарғы медиалды буда — жоғарғы медиалды аякша (*crus mediale superius*) *malleolus medialis*-ке бекиді.
- ✧ Төменгі медиалды буда — төменгі медиалды аякша (*crus mediale inferius*) *os naviculare* мен *os cuneiforme mediale* латералды жағында аякталады.

Жалғаманын астындағы кеңістік *retinaculum musculorum extensorium inferius*-тен тарамдалатын қалқалармен төрт сүйек-фиброзды өзектерге бөлінеді; оныи үшеуі жазғыштар сінірлеріне, біреуі — қан тамырлар мен жүйкелерге арналған.

Бүккіштер ұстағышы (*retinaculum musculorum flexorum*) медиалды толарсактан өкше-сүйектін медиалды бетіне лактырылады. Онын астында төрт сүйек-фиброзды өзектер түзіледі. Біреуінде қан тамырлар мен жүйкелер, қалған үшеуінде бүккіштер сінірлерінін синовиалды қынаптары өтеді.

Кіші жіліншік бұлшықеттердін жоғарғы ұстағышы (*retinaculum musculorum peroneorum superius*) *malleolus lateralis* арткы жиегін *calcaneus*

бүйір бетімен байланыстырып, сүйек-фиброзды өзекте кіші жіліншік бұлшықеттері сіңірлерін жалпы синовиалды қынапта ұстап тұрады.

Кіші жіліншік бұлшықеттердің жоғарғы ұстағышы (*retinaculum musculorum peroneorum inferius*) дисталды орналасады. Осы тұста кіші жіліншік бұлшықеттердің сіңірлері ажырайды. Өзекте олардың арасында фиброзды қалқа және екі сүйек-фиброзды өзек түзіледі. Өзекте ұзын және қыска кіші жіліншік бұлшықеттері сіңірлерінің дербес синовиалді қынаптары орналасады.

V. **Аяқ ұшының шандырлары**

Аяқ ұшында дорсалды және табандық шандырларын ажыратады. Аяқ ұшында шандырлар жақсы дамыған.

- ✧ **Аяқ ұшының дорсалды және табандық беткей шандырлары** (*fascia dorsalis pedis superficialis et fascia plantaris superficialis*) тері асты шелмайдың артында орналаскан.
- ✧ **Аяқ ұшының дорсалды меншікті шандыры** (*fascia dorsalis pedis propria*) *retinaculum musculorum extensorum inferius* төмен *fascia cruris propria*-ның жалғасы. Ол беткей және терең табақшалардан тұрады. Беткей табақша ұзын жазғыштар және бақайлардың қыска жазғыштары сіңірлерін жабады. Терең табақша сыртқы сүйек аралық бұлшықеттерді жабады. Табақшалар арасында бақайлардың ұзын және қыска жазғыштары сіңірлері, аяқ ұшының сыртқы қан тамырлары мен жүйкелер өтеді.
- ✧ **Аяқ ұшының табандық меншікті шандыры** (*fascia plantaris pedis propria*) беткей және терең табақшаға бөлінеді. Беткей табақша табанда орналаскан сүйек аралық бұлшықеттерден баска барлық бұлшықеттерді жабады. Терең шандыр — табанның сүйек аралық шандыры (*fascia interossea plantaris*) *musculi interossei* табан жағынан жауып, табан сүйектерінің сүйек қабымен бітіседі және бір-бірінен табан сүйектерімен бөлінген *fascia interossea dorsalis* бірге төрт *spatia intermetatarsalis* тұйықталады. Оларда *musculi interossei* жатады.

Табан апоневрозы (*aponeurosis plantaris*) алақан апоневрозымен салыстырғанда едәуір мықты дамыған. Ол табанның беткей шандырынан және табанның меншікті шандырының беткей табақшасынан құралған.

Табан апоневрозы табан сүйектері тұсында кеңейіп, бес будаға тарамдалады, олар бақайлар негізіне жетіп, фиброзды қынаптар қабырғасына өріледі.

Табан аймағында үш дербес футляр түзіледі. Ортаңғы футлярда бақайлардың қыска бүккіші, бақайлардың ұзын бүккішінің сіңірлері, құрт тәрізді бұлшықеттер, табанның шаршы бұлшықеті, үлкен бақайды әкелетін бұлшықет жатады. Латералды және медиалды сүйек-фиброзды футлярларда қыска медиалды және латералды топ бұлшықеттер орналаскан. Аяқ ұшының дорсалды бұлшықеттері және сирақтың алдыңғы топ бұлшықет сіңірлері дербес фиброзды футлярларда жатады.

Аяқ ұшының сүйек-фиброзды өзектері және сіңірлердің синовиалды қынаптары

Retinaculum musculorum extensorium inferius астында келесі бұлшықеттер сіңірлерінің синовиалды қынаптарына арналған төрт сүйек-фиброзды өзек бар (186, 187-сурет). Үлкен бақай жағынан *vagina synovialis tendinis musculi tibialis anterior*, vagina *synovialis tendinis musculi extensoris hallucis longi et vagina synovialis tendinis musculi extensoris digitorum longi*. Синовиалды қынаптардың жоғарғы шеті *retinaculum musculorum extensorium inferius* сәл шығып тұрады, ал төменгі шеті табан сүйектерінің негізіне дейін жетеді. *Musculus extensoris hallucis longus*-ке арналған өзектің артында қан тамырлар (аяқ ұшының дорсалды артериясы және тамыры) және кіші жіліншіктің жалпы жүйкесі өтетін төртінші өзек болады.

Retinaculum musculorum flexorium астында келесі бұлшықеттер сіңірлерінің синовиалды қынаптарына арналған төрт сүйек-фиброзды өзек — *vagina synovialis tendinis musculi tibialis posterior, vagina synovialis tendinum musculi flexoris digitorum longi et vagina synovialis tendinis*

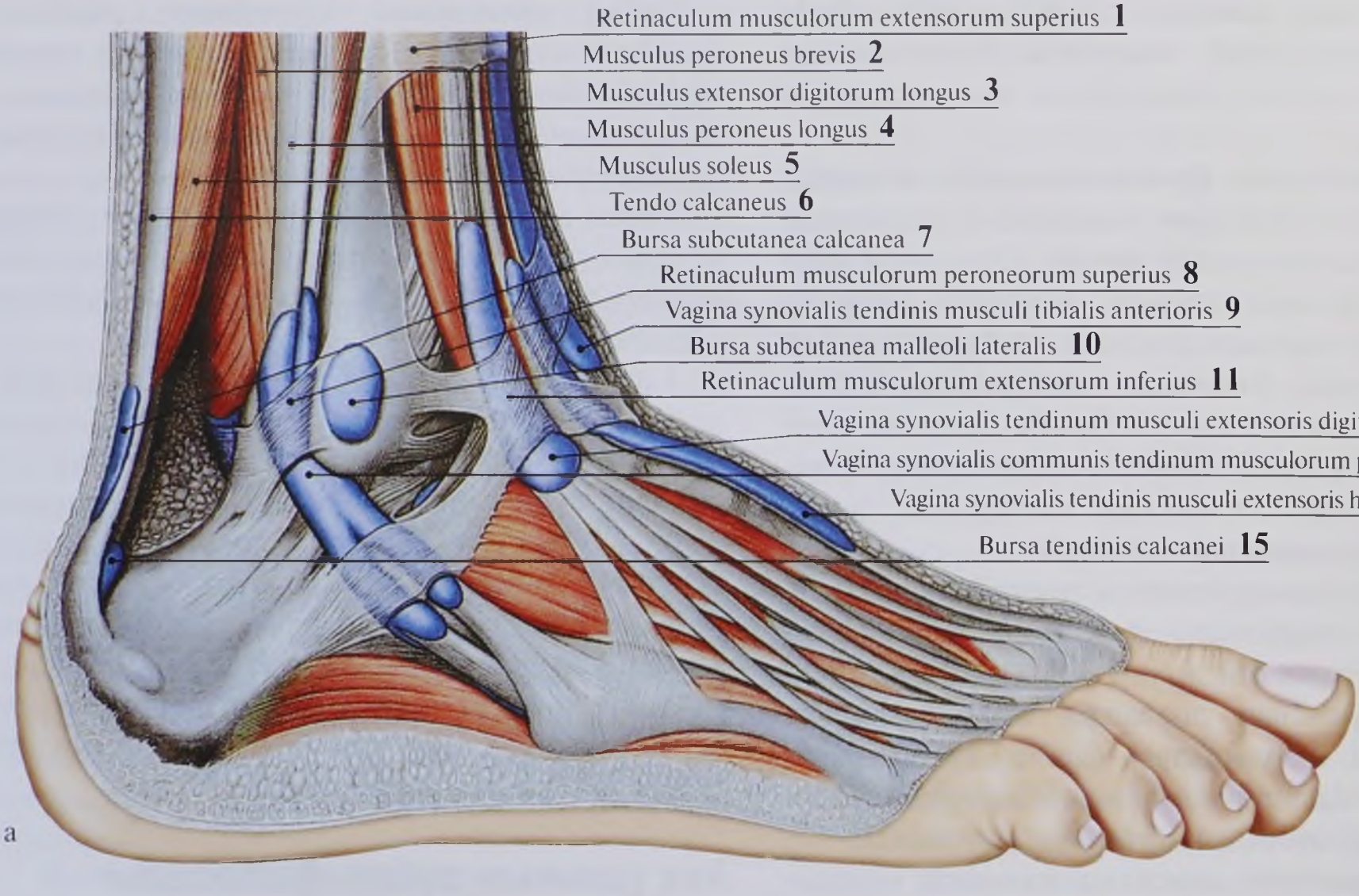
Retinaculum musculorum extensorum superius 1
Musculus peroneus brevis 2
Musculus extensor digitorum longus 3
Musculus peroneus longus 4
Musculus soleus 5
Tendo calcaneus 6
Bursa subcutanea calcanea 7
Retinaculum musculorum peroneorum superius 8
Vagina synovialis tendinis musculi tibialis anterioris 9
Bursa subcutanea malleoli lateralis 10
Retinaculum musculorum extensorum inferius 11
Vagina synovialis tendinum musculi extensoris digitorum longi 12
Vagina synovialis communis tendinum musculorum peroneorum 13
Vagina synovialis tendinis musculi extensoris hallucis longi 14
Bursa tendinis calcanei 15

а

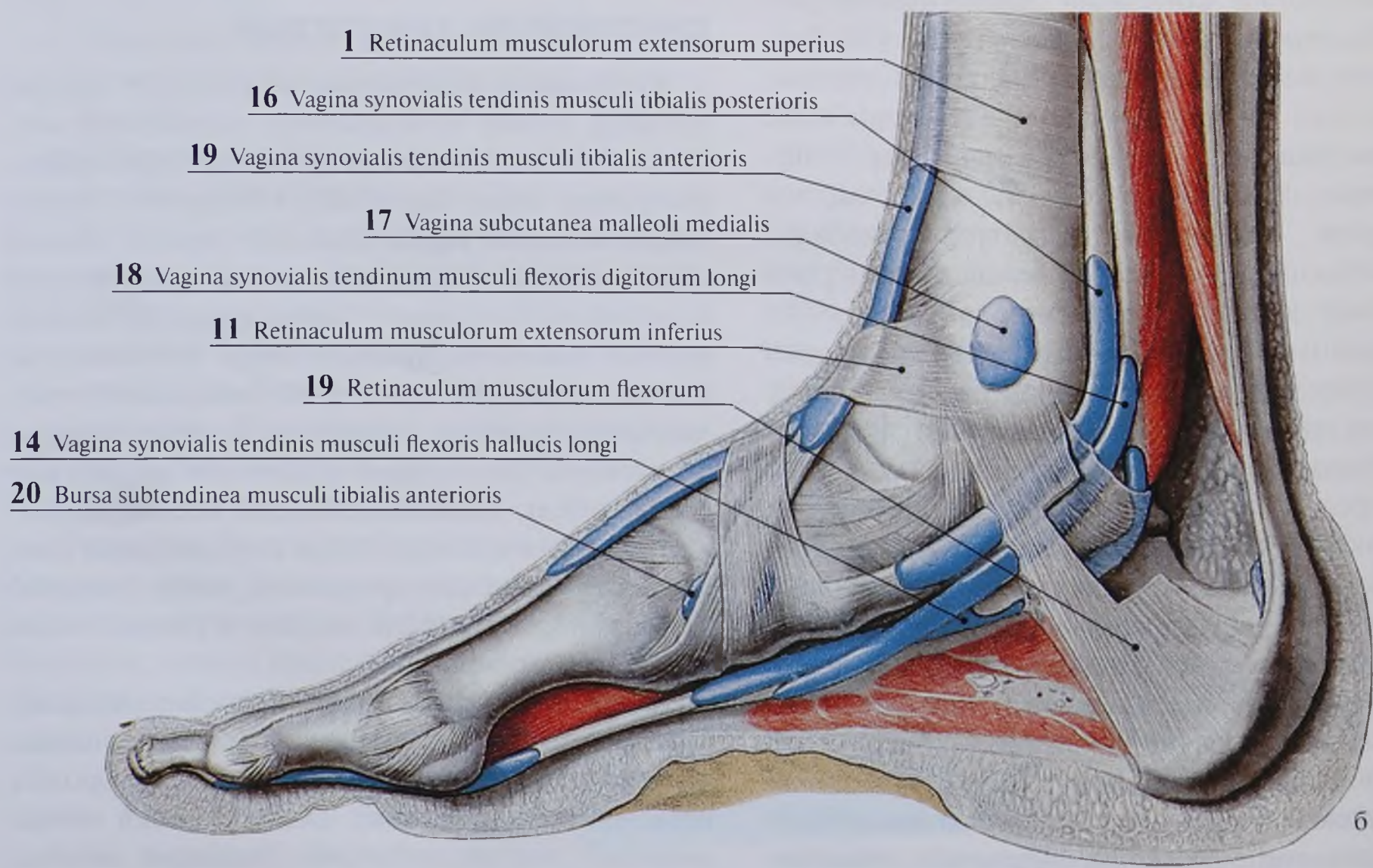
1 Retinaculum musculorum extensorum superius
16 Vagina synovialis tendinis musculi tibialis posterioris
19 Vagina synovialis tendinis musculi tibialis anterioris
17 Vagina subcutanea malleoli medialis
18 Vagina synovialis tendinum musculi flexoris digitorum longi
11 Retinaculum musculorum extensorum inferius
19 Retinaculum musculorum flexorum
14 Vagina synovialis tendinis musculi flexoris hallucis longi
20 Bursa subtendinea musculi tibialis anterioris

б

186-сурет. Аяқ ұшының сүйек-фиброзды өзектердің синовиалды қынаптарының топографиясы: а — латералды жағынан; б — медиалды жағынан

№	Қазақ тіліндегі атауы	Орыс тіліндегі атауы	Ағылшын тіліндегі атауы
1	Жазғыштардың жоғарғы ұстағышы	Верхний удерживатель сухожилий разгибателей	Superior extensor retinaculum
2	Кіші жіліншіктің қысқа бұлшықеті	Короткая малоберцовая мышца	Fibularis brevis; Peroneus brevis
3	Бақайлардың ұзын жазғышы	Длинный разгибатель пальцев	Extensor digitorum longus
4	Кіші жіліншіктің ұзын бұлшықеті	Длинная малоберцовая мышца	Fibularis longus; Peroneus longus
5	Камбала тәрізді бұлшықет	Камбаловидная мышца	Soleus
6	Өкше сүйек сінірі	Пяточное сухожилие	Calcaneal tendon
7	Өкше сүйектің тері асты қабы	Подкожная пяточная сумка	Subcutaneous calcaneal bursa
8	Кіші жіліншік бұлшықеттерінің жоғарғы ұстағышы	Верхний удерживатель сухожилий малоберцовых мышц	Superior fibular retinaculum; Superior peroneal retinaculum
9	Асықты жіліктің алдынғы бұлшықеті сінірінің синовиалды қынабы	Синовиальное влагалище сухожилия передней большеберцовой мышцы	Synovial tendon sheath of tibialis anterior
10	Латералды толарсақтың тері асты қабы	Подкожная сумка латеральной лодыжки	Subcutaneous bursa of lateral malleolus
11	Жазғыштардың төменгі ұстағышы	Нижний удерживать сухожилий разгибателей	Inferior extensor retinaculum
12	Бақайлардың ұзын жазғышы сінірінің синовиалды қынабы	Синовиальное влагалище сухожилия длинного разгибателя пальцев стопы	Synovial tendon sheath of extensor digitorum longus
13	Кіші жіліншік бұлшықеттері сінірінің жалпы синовиалды қынабы	Общее синовиальное влагалище сухожилия малоберцовых мышц	Common synovial tendon sheath for peroneal muscles
14	Үлкен бақайдың ұзын жазғышы сінірінің синовиалды қынабы	Синовиальное влагалище сухожилия длинного разгибателя большого пальца стопы	Synovial tendon sheath of extensor hallucis longus
15	Өкше сүйек сінірі қабы	Сумка пяточного сухожилия	Bursa of tendo calcaneus; Bursa of calcaneal tendon; Retrocalcaneal bursa
16	Асықты жіліктің арткы бұлшықеті сінірінің синовиалды қынабы	Синовиальное влагалище сухожилия задней большеберцовой мышцы	Synovial tendon sheath of tibialis posterior
17	Медиалды толарсақтың тері асты қынабы	Подкожное влагалище медиальной лодыжки	Subcutaneous sheath of medial malleolus
18	Бақайлардың ұзын бүккіші сінірінің синовиалды қынабы	Синовиальное влагалище сухожилия длинного сгибателя пальцев стопы	Synovial tendon sheath of flexoror digitorum longus
19	Бүккіштер ұстағышы	Удерживатель мышц-сгибателей	Flexor retinaculum
20	Асықты жіліктің алдынғы бұлшықетінің тері асты қабы	Подкожная сумка передней большеберцовой мышцы	Subcutaneous bursa of tibialis anterior

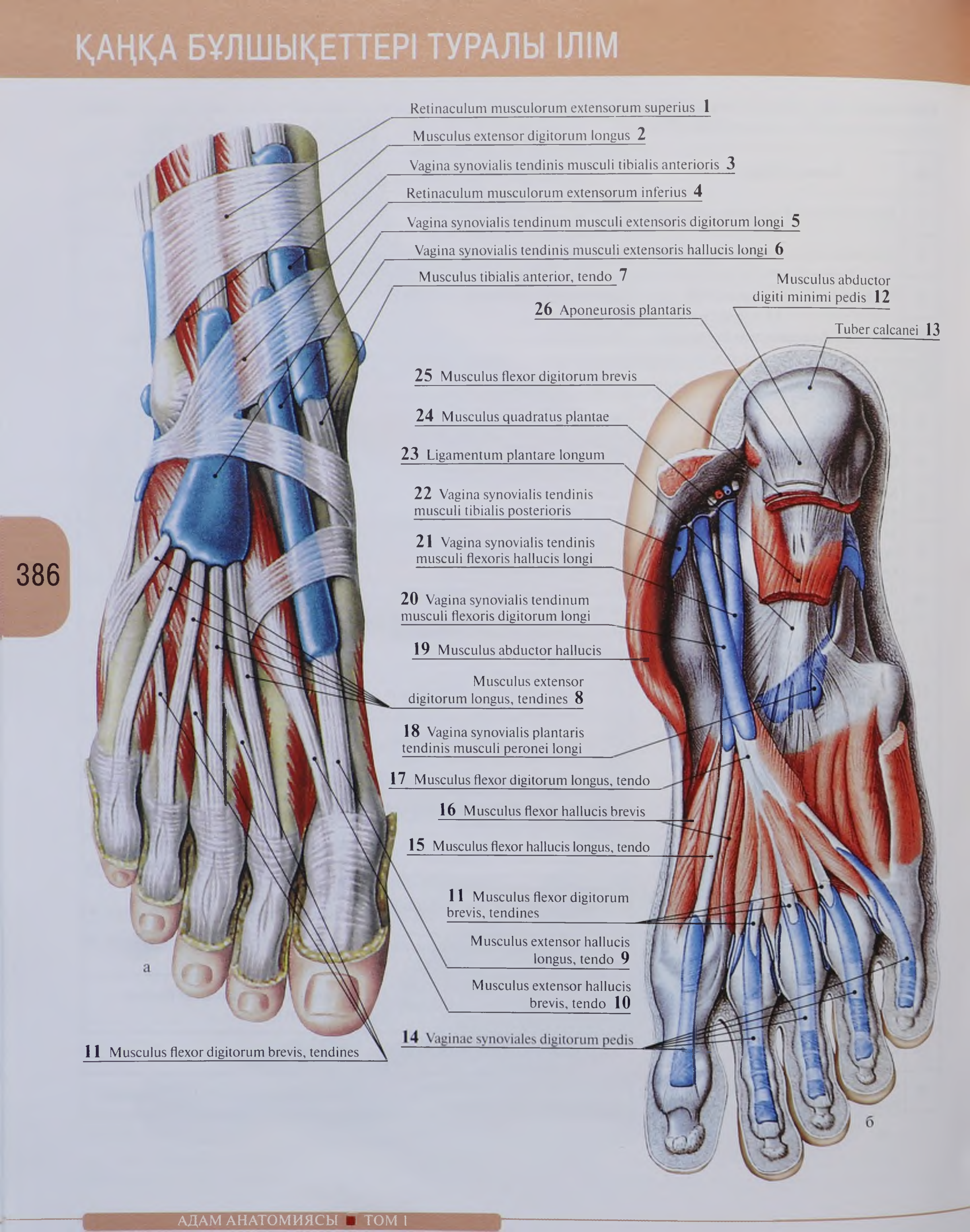
Retinaculum musculorum extensorum superius 1
Musculus extensor digitorum longus 2
Vagina synovialis tendinis musculi tibialis anterioris 3
Retinaculum musculorum extensorum inferius 4
Vagina synovialis tendinum musculi extensoris digitorum longi 5
Vagina synovialis tendinis musculi extensoris hallucis longi 6
Musculus tibialis anterior, tendo 7
Musculus extensor digitorum longus, tendines 8
Musculus extensor hallucis longus, tendo 9
Musculus extensor hallucis brevis, tendo 10
11 Musculus flexor digitorum brevis, tendines
a
26 Aponeurosis plantaris
Musculus abductor digiti minimi pedis 12
Tuber calcanei 13
25 Musculus flexor digitorum brevis
24 Musculus quadratus plantae
23 Ligamentum plantare longum
22 Vagina synovialis tendinis musculi tibialis posterioris
21 Vagina synovialis tendinis musculi flexoris hallucis longi
20 Vagina synovialis tendinum musculi flexoris digitorum longi
19 Musculus abductor hallucis
18 Vagina synovialis plantaris tendinis musculi peronei longi
17 Musculus flexor digitorum longus, tendo
16 Musculus flexor hallucis brevis
15 Musculus flexor hallucis longus, tendo
11 Musculus flexor digitorum brevis, tendines
14 Vaginae synoviales digitorum pedis
б

187-сурет. Аяқ ұшының синовиалды қынаптары: а — сыртқы беті; б — табандық беті

№	Қазақ тіліндегі атауы	Орыс тіліндегі атауы	Ағылшын тіліндегі атауы
1	Жазғыштардың жоғарғы ұстағышы	Верхний удерживатель сухожилий разгибателей	Superior extensor retinaculum
2	Бақайлардың ұзын жазғышы	Длинный разгибатель пальцев	Extensor digitorum longus
3	Асықты жіліктің алдыңғы бұлшықеті сінірінің синовиалды қынабы	Синовиальное влагалище передней большеберцовой мышцы	Synovial tendon sheath of tibialis anterior
4	Жазғыштардың төменгі ұстағышы	Нижний удерживатель сухожилий разгибателей	Inferior extensor retinaculum
5	Бақайлардың ұзын жазғышы сінірінің синовиалды қынабы	Синовиальное влагалище сухожилия длинного разгибателя пальцев стопы	Synovial tendon sheath of extensor digitorum longus
6	Үлкен бақайдың ұзын жазғышы сінірінің синовиалды қынабы	Синовиальное влагалище сухожилия длинного разгибателя большого пальца стопы	Synovial tendon sheath of extensor hallucis longus
7	Асықты жіліктің алдыңғы бұлшықетінің сінірі	Передняя большеберцовая мышца, сухожилие	Tibialis anterior, tendon
8	Бақайлардың ұзын жазғышының сінірі	Сухожилие длинного разгибателя пальцев стопы	Extensor digitorum longus, tendon
9	Үлкен бақайдың ұзын жазғышының сінірі	Длинный разгибатель большого пальца стопы, сухожилие	Extensor hallucis longus, tendon
10	Үлкен бақайдың қыска жазғышының сінірі	Короткий разгибатель большого пальца стопы, сухожилие	Extensor hallucis brevis, tendon
11	Бақайлардың қыска бүккішінің сінірі	Сухожилие короткого сгибателя пальцев стопы	Flexor digitorum brevis, tendon
12	Кіші бақайдың әкететін бұлшықеті	Мышца, отводящая мизинец стопы	Abductor digiti minimi
13	Өкше сүйек төмпесі	Бугор пяточной кости	Calcaneal tuberosity
14	Бақайлардың синовиалды қынабы	Синовиальное влагалище пальцев стопы	Synovial sheath of toes
15	Үлкен бақайдың ұзын бүккішінің сінірі	Длинный сгибатель большого пальца стопы, сухожилие	Flexor hallucis longus, tendon
16	Үлкен бақайдың кіші бүккіші	Короткий сгибатель большого пальца стопы	Flexor hallucis brevis
17	Бақайлардың ұзын бүккішінің сінірі	Длинный сгибатель пальцев, сухожилие	Flexor digitorum longus, tendon
18	Кіші жіліншіктің ұзын бұлшықеті сінірінің табандық синовиалды қынабы	Синовиальное влагалище сухожилия длинной малоберцовой мышцы	Synovial tendon sheath of peroneus longus
19	Үлкен бақайды әкелетін бұлшықеті	Мышца, отводящая большой палец стопы	Abductor hallucis
20	Бақайлардың ұзын бүккіші сінірлерінің синовиалды қынабы	Синовиальное влагалище сухожилия длинного сгибателя пальцев стопы	Synovial tendon sheath of tibialis posterior of flexoror digitorum longus
21	Үлкен бақайдың ұзын бүккіші сінірлерінің синовиалды қынабы	Синовиальное влагалище сухожилия длинного сгибателя большого пальца стопы	Synovial tendon sheath of flexor hallucis longus
22	Асықты жіліктің арткы бұлшықеті сінірінің синовиалды қынабы	Синовиальное влагалище сухожилия задней большеберцовой мышцы	Synovial tendon sheath of tibialis posterior
23	Табанның ұзын жазғышы	Длинная подошвенная связка	Long plantar ligament
24	Табанның шаршы бұлшықеті	Квадратная мышца подошвы; добавочный сгибатель	Quadratus plantae; Flexor accessorius
25	Бақайлардың қыска бүккіші	Короткий сгибатель пальцев	Flexor digitorum brevis
26	Табан апоневрозы	Подошвенный апоневроз	Plantar aponeurosis

musculi flexoris hallucis longi бар. Синовиалды қынаптардың жоғарғы шеті *malleolus medialis* ұшынан 3–5 см жоғары шығып тұрады, ал төменгі шеті *os naviculare*-ге дейін жетеді. Беткей орналасқан төртінші фиброзды өзекте (екінші өзектің үстінде жатады) асықты жіліктің арткы артериясы, аттас тамыр және асықты жілік жүйке өтеді.

Retinaculum musculorum peroneorum superius латералды толарсақтың артында орналасып, кіші жіліншік бұлшықеттерінің жалпы синовиалды қынабы (*vagina synovialis communis tendinum musculorum peroneorum*) жатады. Өзек дисталды бағытта екіге бөлінеді және кіші жіліншік бұлшықеттердің сінірлері *retinaculum musculorum peroneorum inferius* астында меншікті синовиалды қынаптарда жатады. Кіші жіліншіктің қыска бұлшықеті сінірінің синовиалды қынабы (*vagina synovialis tendinis musculi peronei brevis*) *retinaculum musculorum peroneorum inferius*-тің алдыңғы жиегінде аяқталады. Кіші жіліншіктің ұзын бұлшықеті сінірінің синовиалды қынабы (*vagina synovialis tendinis musculi peronei longi*) өкшесүйектің табандық бетіне жалғасады. Сонымен қатар табанда кіші жіліншіктің ұзын бұлшықеті сінірінің табандық қынабы (*vagina synovialis plantaris tendinis musculi peronei longi*) бар. Оның ұзындығы 3,5 см-дей.

Бақайлардың табандық бетінде аяқ ұшы бақайларының фиброзды қынаптары (*vagina fibrosae digitorum pedis*) бар. Өзектер мен сінірлерді синовиалды қабық көмкереді, соның нәтижесінде аяқ ұшы бақайларының синовиалды қынаптары (*vagina synovialis digitorum pedis*) пайда болады, барлық бес бақайдың қынаптары тұйық. Олар дисталды *musculus flexor digitorum longus* сінірі бекіген жерге дейін жетеді, ал проксималды табан сүйектері бастары деңгейінен басталады. I бақайдың синовиалды қынабы проксималды көтеріліп, табан сүйектің негізіне жетеді.

Аяқтың топографиясы

I. **Жамбастың топографиясы.** Шонданайдың үлкен тесігі (*foramen ischiadicum majus*) аймағында алмұрт тәрізді бұлшықеттің үстінде алмұрт үсті тесік (*foramen suprapiriformis*) және астында алмұрт асты тесік (*foramen infrapiriformis*) орналасқан. Бұл тесіктер арқылы бөксе аймағына жүйкелер мен қан тамырлар өтеді.

Жапқыштық өзек (*canalis obturatorius*) *sulcus obturatorius* пен жапқыш бұлшықеттер жиектерімен шектелген. Өзектің ұзындығы 2–2,5 см құрайды.

II. **Сан топографиясы.** Жамбас астауы саннын алдыңғы аймағымен шап жалғамасының астындағы бұлшықет және қан тамыр лакуналары арқылы байланысады. Олар бір-бірінен мықын-қырқалық доғамен (*arcus iliopectineus*) арқылы шектелген.

Бұлшықет лакунасы (*lacuna musculorum*) латералды орналасқан (188-сурет). Ол алдынан және жоғарыдан — *ligamentum inguinale*, латералды — *os ilium*, медиалды — *arcus iliopectineus* шектелген. Бұлшықет лакунасы арқылы санға *musculus iliopsoas* және *nervus femoralis* өтеді.

Қан тамыр лакунасы (*lacuna vasorum*) алдынан және жоғарыдан — *ligamentum inguinale*, латералды — *arcus iliopectineus*, медиалды — *ligamentum lacunare*, артынан және төменнен — *ligamentum pectineum* шектелген. Лакуна арқылы сан артериясы (латералды), сан тамыры және лимфа тамырлары өтеді. *Lacuna vasorum*-ның ен медиалды бөлігін борпылдақ шелмай және лимфа түйіндері толтырады, кірне пайда болған жағдайда сан өзектің ішкі тесігі атауын алады.

Сан үшбұрышы (*trigonum femorale*) саннын алдыңғы бетінде орналасқан (189-сурет). Үшбұрыштың жоғарғы шекарасы *ligamentum inguinale*, латералды — *musculus sartorius*, медиалды — *musculus adductor longus*. Сан үшбұрышы тұсында сан қан тамырлары өтетін мықын-қырқалық жүлге (*sulcus iliopectineus*) орналасқан. Жүлгенің медиалды қабырғасын *musculus pectineus*, латералды қабырғасын *musculus iliopsoas* құрайды.

Мықын-қырқалық жүлгенің жалғасы саннын алдыңғы жүлгесіне (*sulcus femoralis anterior*) жалғасады, оның медиалды қабырғасын — *musculus adductor longus* et *musculus adductor magnus*, *латералды қабырғасын* — *musculus vastus medialis* құрайды. Жүлгеде

кан тамырлар мен жүйке өтеді, олар *musculus sartorius* жабылған.

Сан өзегі (*canalis femoralis*) саннын жоғарғы медиалды бөлігінде орналаскан, сан кірнесі пайда болған жағдайда калыптасатын санылаулы кеністік. Онын үш кабырғасы, ішкі және сырткы тесіктері бар. Өзектін алдынғы кабырғасы ен кыска, ол *ligamentum inguinale* және онымен бітіскен *cornu margo falciformis fasciae latae* құралған. Арткы кабырғасын *fascia pectinea* (кыркалы бұлшыкетті жабатын жалпак шандырдын терен табағы) құрайды. Латералды кабырғасы болып *vena femoralis* саналады.

Сан өзектің ішкі тесігі — сан сакинасы (*annulus femoralis*) кан тамыр лакунасынын медиалды бөлігінде орналаскан. Оны алдынан *ligamentum inguinale*, артынан — *ligamentum pectineum*, медиалды — *ligamentum lacunare*, латералды — *vena femoralis* шектейді. Ол калыпты жағдайда лимфа түйіндерімен толтырылған. Оны құрсак куысы жағынан ішастар (*peritoneum*) және *fascia transversalis* жабады. Алдынғы құрсак кабырғасынын арткы бетінде орналаскан бұл жер құрсак куысы жағынан сан шұнкырымен (*fovea femoralis*) көрсетілген.

Сан кірнесі шығатын сан өзектін сырткы тесігіне тері асты санылау (*hiatus saphenus*) сәйкес келеді. Ол латералды жағынан орак тәрізді жиекпен (*margo falciformis*), жоғарыдан — *cornu superius margo falciformis*, төменнен — *cornu inferius margo falciformis*, медиалды — *fascia pectinea* шектелген.

Сан-тақым өзегі (*canalis femoropopliteus*) немесе санның әкелетін бұлшыкеттері өзегі (*canalis adductorius*), Гунтер өзегі санның алдынғы аймағын такым шұнкырымен байланыстырады. Өзек *sulcus femoralis anterior* жалғасы. Өзектін үш кабырғасы және үш тесігі бар.

Өзектін медиалды кабырғасын *musculus adductor magnus*, латералды кабырғасын *musculus vastus medialis*, алдынғы кабырғасын аталған бұлшыкеттер арасындағы шандырлык табакша — *septum intermusculare vastoadductorium* құрайды.

Жоғарғы тесігі *musculus sartorius*-пен жабылған және *musculus adductor magnus*, *musculus vastus medialis* және *septum intermusculare vastoadductorium* жиегімен шектелген. Төменгі тесігі *musculus adductor magnus* сінірінін дисталды бөлігінде, os femoris бекіген жерінде орналасып, сінірлі санылау (*hiatus adductorius*) атауын алады. Өзектін төменгі тесігі аркылы такым шұнкырына сан артериясы мен тамыры барады. Өзектін алдынғы тесігі *septum intermusculare vastoadductorium* фиброзды табакшасында жатады.

III. **Сирак топографиясы**.

Такым шұнкыры (*fossa poplitea*) тізе аймағынын арткы аймағында орналаскан. Сырткы пішіні ромб тәрізді. Такым шұнкырынын жоғарғы бұрышын *musculus biceps femoris* және *musculus semimembranosus* құрайды. Төменгі бұрышы балтыр бұлшыкетінін медиалды және латералды бастары арасында жатады. Такым шұнкырынын түбін ортан жіліктін такым беті және тізі буынынын капсуласы құрайды.

Сирак-такым өзегі (*canalis cruropopliteus*) немесе Грубер өзегі, сиректын арткы бетінде беткей және терен бүккіштер арасында орналаскан. Өзектін жоғарғы, алдынғы және төменгі тесіктері бар. Жоғарғы тесігі алдынан — *musculus popliteus*, *артынан — arcus tendineus solei* шектелген. Алдынғы тесігі *membrana interossea cruris* ен жоғарғы бөлігінде орналаскан. Ол аркылы асыкты жіліктін алдынғы артериялары және тамырлары өтеді. Өзек аркылы асыкты жіліктін арткы артериялары және тамырлары, асыкты жілік жүйкесі өтеді.

Бұлшыкет-кіші жіліншіктік төменгі өзегі (*canalis musculoperoneus inferior*) сирак-такым өзегінен тармакталады. Бұлшыкет-кішіжіліншіктік төменгі өзектін алдынғы кабырғасын — *fibula* арткы беті, артынан — *musculus flexor hallucis longus* және *musculus tibialis posterior* құрайды. Өзек аркылы кіші жіліншіктік кан тамырлар өтеді.

Бұлшыкет-кіші жіліншіктік жоғарғы өзегі (*canalis musculoperoneus superior*) сиректын жоғарғы ұшында жатады. Ол *fibula* латералды бетімен және *musculus peroneus longus* арасында орналаскан. Өзекке кіші жіліншіктін жалпы жүйкесі кіріп, беткей және терен тармактарға бөлінеді.

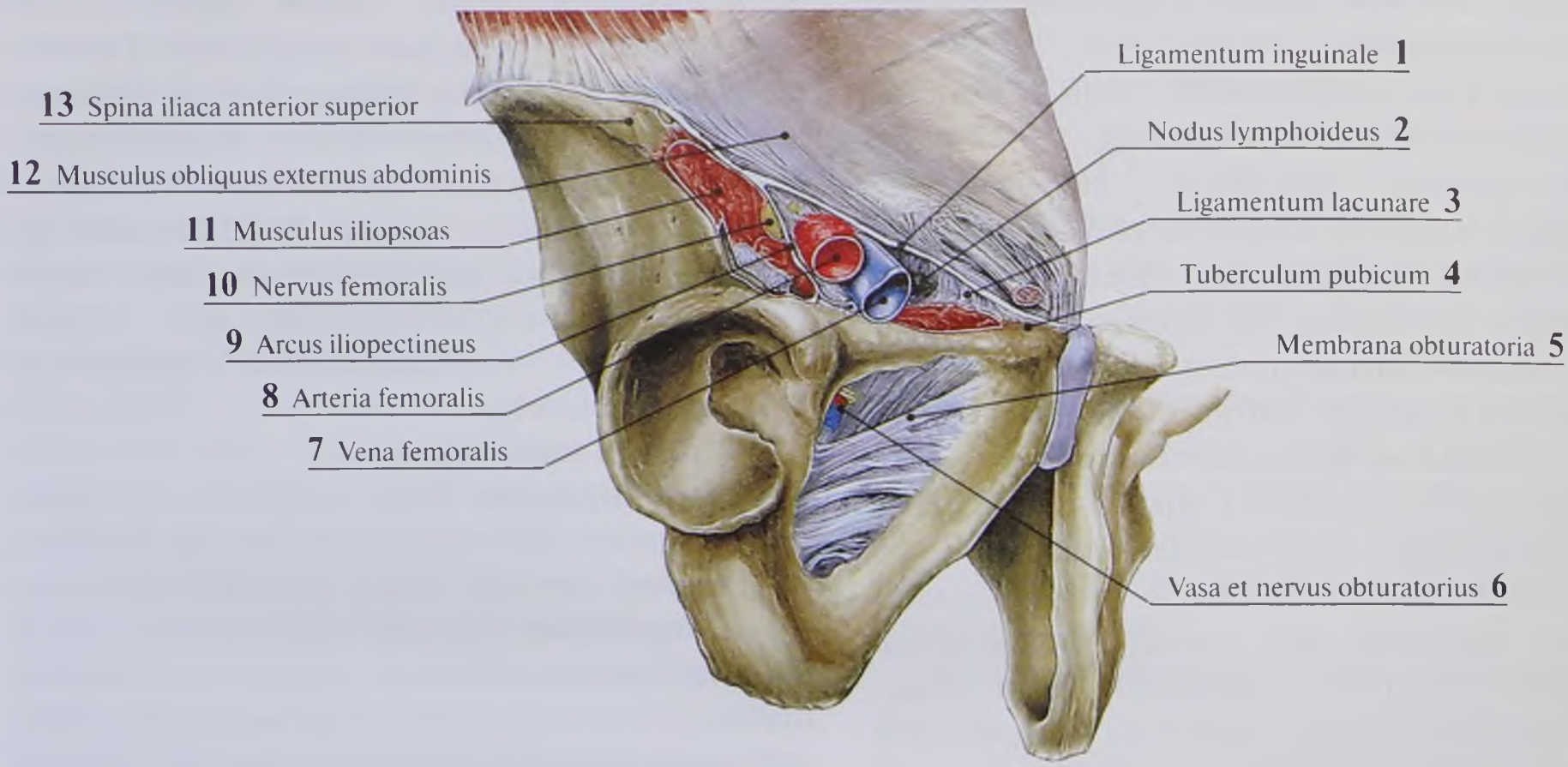
13 Spina iliaca anterior superior
12 Musculus obliquus externus abdominis
11 Musculus iliopsoas
10 Nervus femoralis
9 Arcus iliopectineus
8 Arteria femoralis
7 Vena femoralis
Ligamentum inguinale 1
Nodus lymphoideus 2
Ligamentum lacunare 3
Tuberculum pubicum 4
Membrana obturatoria 5
Vasa et nervus obturatorius 6

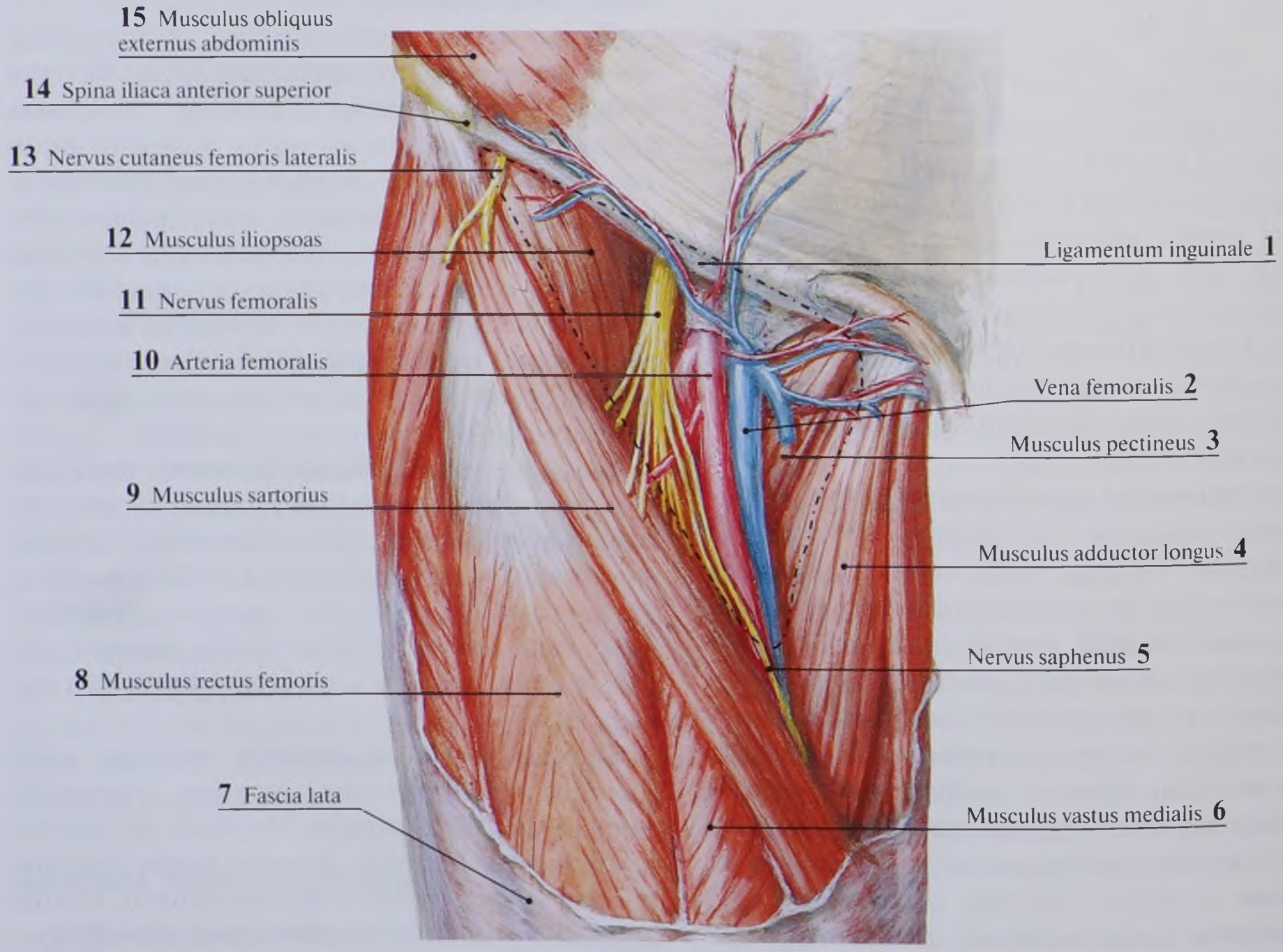
15 Musculus obliquus externus abdominis
14 Spina iliaca anterior superior
13 Nervus cutaneus femoris lateralis
12 Musculus iliopsoas
11 Nervus femoralis
10 Arteria femoralis
9 Musculus sartorius
8 Musculus rectus femoris
7 Fascia lata
Ligamentum inguinale 1
Vena femoralis 2
Musculus pectineus 3
Musculus adductor longus 4
Nervus saphenus 5
Musculus vastus medialis 6

188-сурет. Бұлшықет және қан тамыр лакуналары

№	Қазақ тіліндегі атауы	Орыс тіліндегі атауы	Ағылшын тіліндегі атауы
1	Шап жалғамасы	Паховая связка; паховая дуга	Inguinal ligament
2	Лимфа түйіні	Лимфатический узел	Lymph node
3	Лакунарлы жалғама	Лакунарная связка	Lacunar ligament
4	Қасаға төмпешігі	Лобковый бугорок	Pubic tubercle
5	Жапкыш жарғағы	Запирательная мембрана	Obturator membrane
6	Жапкыш жүйкесі және будасы	Запирательные сосуды и нерв	Obturator vessels and nerve
7	Сан тамыры	Бедренная вена	Femoral vein
8	Сан артериясы	Бедренная артерия	Femoral artery
9	Мықын-қырқалы доға	Подвздошно-гребенчатая дуга	Iliopectineal arch
10	Сан жүйкесі	Бедренный нерв	Femoral nerve
11	Мықын-бел бұлшықеті	Подвздошно-поясничная мышца	Iliopsoas
12	Іштің сыртқы қиғаш бұлшықеті	Наружная косая мышца живота	External oblique
13	Мықын сүйектің жоғарғы алдыңғы қылқаны	Верхняя передняя подвздошная ость	Anterior superior iliac spine

189-сурет. Сан үшбұрышының топографиясы

№	Қазақ тіліндегі атауы	Орыс тіліндегі атауы	Ағылшын тіліндегі атауы
1	Шап жалғамасы	Паховая связка; паховая дуга	Inguinal ligament
2	Сан тамыры	Бедренная вена	Femoral vein
3	Қырқалы бұлшықет	Гребенчатая мышца	Pectineus
4	Санның ұзын әкелетін бұлшықеті	Длинная отводящая мышца	Adductor longus
5	Тері асты жүйкесі	Подкожный нерв	Saphenous nerve
6	Санның медиалды жалпақ бұлшықеті	Медиальная широкая мышца бедра	Vastus medialis
7	Жалпақ шандыр	Широкая фасция	Fascia lata
8	Санның тік бұлшықеті	Прямая мышца бедра	Rectus femoris
9	Тігіншілік бұлшықеті	Портняжная мышца	Sartorius
10	Сан артериясы	Бедренная артерия	Femoral artery
11	Сан жүйкесі	Бедренный нерв	Femoral nerve
12	Мықын-бел бұлшықеті	Подвздошно-поясничная мышца	Iliopsoas
13	Санның латералды терілік жүйкесі	Латеральный кожный нерв бедра	Lateral cutaneous nerve of thigh; Lateral femoral cutaneous nerve
14	Мықын сүйектің жоғарғы алдыңғы қылқаны	Верхняя передняя подвздошная ость	Anterior superior iliac spine
15	Іштің сыртқы қиғаш бұлшықеті	Наружная косая мышца живота	External oblique

IV. **Аяқ ұшының топографиясы**.

Табанның медиалды жүлгесі (*sulcus plantaris medialis*) *musculus flexor digitorum brevis* және *musculus abductor hallucis* шектелген.

Табанның латералды жүлгесі (*sulcus plantaris lateralis*) *musculus flexor digitorum brevis* және *musculus abductor digiti minimi* шектелген.

Жүлгелерде аттас қан тамырлар мен жүйкелер өтеді.

БАҚЫЛАУҒА АРНАЛҒАН СҰРАҚТАР

1. Жамбастың ішкі бұлшықеттерінің басталу, беку жерлерін және функциясын атаңыз.
2. Жамбастың сыртқы бұлшықеттерін атаңыз.
3. Санның қандай топ бұлшықеттерін білесіз? Әрбір топтың бұлшықеттерін атаңыз.
4. Сирақтың бұлшықеттері қандай топтарға бөлінеді. Әрбір топтың бұлшықеттерін атаңыз.
5. Аяқ ұшының топ бұлшықеттерін атаңыз. Олардың функциясын атаңыз.
6. Аяқтың қандай шандырлары белгілі?
7. Сан өзектің қабырғаларын атаңыз және оларды құрайтын құрылымдарды атаңыз.
8. Сан-тақым өзектің қабырғаларын атаңыз және оларды құрайтын құрылымдарды атаңыз.
9. Санның фиброзды және сүйек-фиброзды футлярларының саны қанша және оларды атаңыз? Олардың құрамы.
10. Сирақ-тақым өзектің қабырғаларын атаңыз.
11. Сирақтың фиброзды және сүйек-фиброзды футлярларының саны қанша және оларды атаңыз? Олардың құрамы.
12. Табанның медиалды топ бұлшықеттерін атаңыз.
13. Аяқ ұшының синовиалды қынаптарын атаңыз.

Оқу басылымы

АДАМ АНАТОМИЯСЫ

3 ТОМДЫҚ

Л.Л. Колесников редакциясымен

Том 1

Қазақ тіліндегі авторластырылған аудармашылар
А.Б. Аубакиров, Ф.М. Сулейменова

Учебное издание

АНАТОМИЯ ЧЕЛОВЕКА

В ТРЕХ ТОМАХ

Под редакцией **Л.Л. Колесникова**

Том 1

Авторы перевода на казахский язык
А.Б. Аубакиров, Ф.М. Сулейменова