

# Глава 27

## РАК ЩИТОВИДНОЙ ЖЕЛЕЗЫ

- 27.1 Клинико-топографическая анатомия и функция щитовидной железы
- 27.2 Заболеваемость раком щитовидной железы
- 27.3 Этиология и группа риска по раку щитовидной железы
- 27.4 Классификация опухолей щитовидной железы
- 27.5 Клинико-морфологические особенности рака щитовидной железы
- 27.6 Стадия распространенности рака щитовидной железы по системе TNM 2002 года
- 27.7 Клиническая форма рака щитовидной железы
- 27.8 Клинические проявления рака щитовидной железы
- 27.9 Диагностика рака щитовидной железы
- 27.10 Дифференциальная диагностика
- 27.11 Лечение рака щитовидной железы
- 27.12 Отдаленные результаты лечения
- 27.13 Реабилитация и диспансеризация излеченных
- 27.14 Использованная литература – 43 источников
- 27.15 Иллюстрационный материал – 13 рисунков

## 27.1 Клинико-топографическая анатомия и функция щитовидной железы

Щитовидная железа расположена на передней поверхности шеи на уровне нижних отделов гортани по обеим сторонам 1-5 колец трахеи и представлена двумя боковыми долями, соединенными перешейком. Вся железа окружена висцеральным фасциальным листком, плотно облегающим ее контуры. Более поверхностно железу покрывает париетальный листок четвертой фасции шеи, плотно прилегающей к трахее и гортанному нерву. Между этими фасциальными листками расположена рыхлая клетчатка, обильно пронизанная богатой сетью кровеносных сосудов.

Среди щитовидной железы расположены грудинно-подъязычные, грудинно-щитовидные, лопаточно-подъязычные мышцы. С боков к железе примыкают общие сонные артерии и внутренние яремные вены. На задней поверхности боковых долей между собственной и фасциальной капсулой в жировой клетчатке располагаются паращитовидные железы, которые представлены чаще 4-6 эпителиальными тельцами величиной с просыное зерно. Они находятся снаружи от возвратного нерва, иногда прилегая к нему. Паращитовидные железы располагаются соответственно верхнему полюсу щитовидной железы, у входа возвратного нерва в гортань. Верхняя пара желез лежит на высоте перстневидного хряща у пищевода, а нижняя – на 1,5 см выше нижнего края щитовидной железы, сбоку от трахеи. Железы могут располагаться в собственной фасциальной оболочке щитовидной железы, поэтому их легко можно спутать с жировой клетчаткой, лимфатическими узлами. При тиреоидэктомии надо стараться максимально сохранить паращитовидные железы, так как при их удалении могут развиться явления тетаний, потому что эти железы регулируют кальциевый обмен.

Щитовидная железа в норме имеет гладкую поверхность и эластическую консистенцию, узловых образований не содержит. Ее паренхима состоит из фолликулов и парафолликулярной ткани. Стенки фолликулы состоят из железистого эпителия. Железа богата снабжена кровеносными и лимфатическими сосудами. Количество крови, протекающей через щитовидную железу за минуты, в 3-7 раз превышает массу самой железы.

Щитовидная железа кровоснабжается двумя парами артерий, в 10% случаев – в середине еще одной непарной артерией. Верхние щитовидные артерии отходят от наружных сонных артерий и подходят к верхним полюсам долей органа. Нижние щитовидные артерии отходят от щитовидно-шейного артериального ствола (ветви подключичной артерии) и подходят к задней поверхности соответствующей доли железы. Вены образуют обильную сеть вокруг органа, которая впадает в плечеголовной венозный ствол.

Лимфатические сосуды щитовидной железы собирают лимфу из ткани железы в регионарные лимфатические узлы шеи и верхнего средостения. На шее принято выделить шесть путей лимфооттока:

- 1) Подчелюстные и подбородочные лимфатические узлы.
- 2) Верхние яремные лимфатические узлы (по ходу сосудисто-нервного пучка выше бифуркации общей сонной артерии или подъязычной кости).
- 3) Средние яремные лимфатические узлы (между краем лестнично-подъязычной мышцы и бифуркацией общей сонной артерии).
- 4) Нижние яремные лимфатические узлы (от края лестнично-подъязычной мышцы до ключицы).

5) Лимфоузлы заднего треугольника шеи.

6) Пре-, паратрахеальные, претиреоидные и кортико-тиреоидные лимфатические узлы.

Именно в перечисленных группах лимфатических узлов могут реализоваться регионарные метастазы рака щитовидной железы.

Симпатическая иннервация железы осуществляется нервными ветвями, идущими от шейных симпатических узлов. Парасимпатическая иннервация обеспечивается ветвями блуждающего нерва – верхне-гортанным и возвратным.

**Функция щитовидной железы.** Щитовидная железа рассматривается как орган, в котором многогранная функциональная деятельность структурно разделена между различными группами клеток, которые вырабатывают специфические гормоны, регулирующие обменные и энергетические процессы в организме. Функция щитовидной железы тесно связана с обменом йода в организме, при этом йод специфически концентрируется в железе. Как было отмечено выше, что паренхима щитовидной железы состоит из фолликулов, которые представляют собой замкнутые округлые образования, содержащие вязкий коллоид, продуцируемый фолликулярными клетками. Коллоид состоит в основном из тироглобулина. Фолликулярные клетки или А-клетки вырабатывают йодосодержащие гормоны – тироксин, открытый в 1915 году Kendall, и трийодтиронин, открытый в 1952 году Pitt-Rivers Gross. Оба гормона в просвете фолликулы связаны с тироглобулином. Тироксин и трийодтиронин являются основными гормонами щитовидной железы, которые синтезируются в тироцитах из аминокислот тирозина и йода. Они накапливаются в фолликулах в комплексе с глобулином. Этот комплекс называется тироглобулином. При расщеплении тироглобулина освобождаются гормоны тироксин и трийодтиронин. Эти гормоны выделяются в соответствии с потребностями тканей йодом, стимулируя все виды обмена. Расщеплению тироглобулина способствует тиреотропный гормон гипофиза. Различные стимуляции функции гипофиза вызывают повышение уровня тиреотропного гормона, что приводит к повышенному выделению в кровь тироксина и трийодтиронина, одновременно стимулируя пролиферативные процессы в щитовидной железе. Эти йодсодержащие гормоны щитовидной железы необходимы для нормального протекания физиологического процесса. Они регулируют чувствительность тканей к катехоламинам, в том числе к медиаторному норадреналину. Это проявляется в усилении влияния симпатической системы на деятельность сердечно-сосудистой системы и других органов. Тироксин и трийодтиронин повышают уровень основного обмена – увеличивают термогенез.

Патология щитовидной железы – достаточно распространенное явление. Она может проявляться избыточным выделением йодсодержащих гормонов (гипертиреоз или тиротоксикоз) или, наоборот, недостаточным выделением их (гипотиреоз). Гипертиреоз возникает при различных формах зоба, при аденоме щитовидной железы, тиреоидитах, раке щитовидной железы, при приеме тиреоидных гормонов. Он проявляется такими симптомами, как тахикардия, мерцательная аритмия, исхудание, повышение температуры тела, пучеглазие, повышение уровня основного обмена. Гипотиреоз возникает при недостаточном выделении йодсодержащих гормонов. При этом развивается слизистый отек тканей или микседема (микседема в переводе с латинского означает “слизистый отек”), при которой основной обмен снижается на 30-40%, масса тела повышается вследствие увеличения в межклеточных пространствах органов и тканей количества муцина и альбуминов вследствие нарушения белкового обмена.

Возникает медлительность мышления и речи, апатия, одутловатость лица и тела, нарушение половых функций. У детей развивается слабоумие, низкорослость. Гипотиреоз часто встречается в местностях, где почва с растительностью бедна йодом. Если жителям этих местностей йод с пищей поступает в малых количествах (менее 100 мкг/сутки), часто развивается зоб.

Если до 1962 года щитовидная железа рассматривалась как орган с мономорфным клеточным составом, представленный только фолликулярными А-клетками, то в последующие годы, благодаря внедрению в практику радиоиммунологического, гистохимического и электронно-микроскопического методов исследования, были открыты парафолликулярные С-клетки, продуцирующие полипептидный гормон кальцитонин (Copp, 1962, Kracht, 1968) и В-клетки, вырабатывающие биогенный моноаминсеротонин. В-клетки впервые были найдены Askupazy (1898), но морфо-функциональная характеристика их описана академиком АМН СССР Н.А.Краевским (1970). Учитывая заслуги первооткрывателя В-клеток, их называют клетками Ашкинази.

Следует отметить, что С-клетки, наряду с клетками каротидных телец, выделяют адреналин и норадреналин наряду с редуцирующими клетками надпочечников, способствуют активному накоплению предшественников моноаминов и их декарбоксилированию. С-клетки продуцируют еще тирокальцитонин, снижающий содержание кальция в крови. Под влиянием тирокальцитонина угнетается функция остеокластов, разрушающих костную ткань, и активируется функция остеобластов, способствующих образованию костной ткани и поглощению ионов  $Ca^{2+}$  из крови, т.е. этот гормон сберегает кальций в организме, регулируя уровень кальция в крови и клетках. Биогенный моноамин – серотонин является медиатором нервной системы.

В заключении следует подчеркнуть, что основным методом лечения большинства больных опухолями щитовидной железы, в том числе раком, является хирургический, при применении которого у больных в раннем и позднем послеоперационном периоде могут наблюдаться те или иные органические или функциональные нарушения, связанные с объемом проведенной операции. Поэтому знание топографической анатомии и функции щитовидной железы считаем обязательным каждому врачу.

## 27.2 Заболеваемость раком щитовидной железы

По данным различных литературных источников широкое внедрение в клиническую практику УЗИ способствовало значительному увеличению количества узловых образований в щитовидной железе, среди которых удельный вес рака в среднем составляет 25-30% (Е.Г.Матякин, 2004).

По данным экспертов ВОЗ в 2000 году в различных странах мира заболеваемость населения раком щитовидной железы (мировой стандарт) составила  $4,2 \frac{0}{0000}$ , смертность –  $0,9 \frac{0}{0000}$ . Соотношение мужчин и женщин было 1,2:3,0. Высокий уровень заболеваемости на 100000 населения зарегистрирован в Исландии (14,7), Израиле (10,9), Филиппинах (10,7), Финляндии (10,5), Италии (10,3); низкий – в Мали (1,4), Китае (2,2), Индии и Турции (по 2,8), Великобритании и Конго (по 3,1).

В 2002 году в странах СНГ относительно высокая заболеваемость отмечается (мировой стандарт на 100000 населения) в Кыргызстане (6,4), Литве (6,1), Казахстане (5,5), Беларуси (5,2), Латвии (5,1), Эстонии (5,0); низкая – в Азербайджане (1,9), Армении (2,1), Грузии (2,6), Туркменистане (3,0).

В Казахстане в 2005 году было зарегистрировано 403 больных раком щитовидной железы, обычные показатели заболеваемости составили  $2,7/_{0000}$ , смертность –  $0,7/_{0000}$ . Высокий уровень заболеваемости на 100000 населения наблюдался в г. Алматы (4,9), Павлодарской (4,8), Восточно-Казахстанской (4,3), (Северо-Казахстанской (3,6) областях, низкий – в Атырауской (0,6), Жамбылской (1,1), Южно-Казахстанской (1,5), Кызылординской (1,6) областях.

Удельный вес больных, диагностированных в I-II стадиях рака щитовидной железы, составил 69,6%, в IV стадии – 8,5%. Среди 403 больных диагноз морфологически верифицирован в 96,7% случаях, что свидетельствует о широком применении тонкоигольной пункционной аспирационной биопсии с последующим цитологическим исследованием пунктата (Ж.А.Арзыкулов с соавт., 2006).

### **Этиология и группы риска по раку щитовидной железы**

Детальное изучение данных экспериментальных, эпидемиологических и клинических исследований позволяет выделить следующие факторы, способствующие развитию рака щитовидной железы.

**1. Гормональный фактор.** Экспериментально подтверждена зависимость возникновения опухолей щитовидной железы от гормональных нарушений. Так, в условиях эксперимента удалось воспроизвести доброкачественные и злокачественные опухоли щитовидной железы у морских свинок, мышей, крыс, хомяков путем нарушения синтеза йодсодержащих гормонов железы. В одних случаях для этого применялась диета с низким содержанием йода (F. Biclshowsky, 1953), в других – антитиреоидное вещество метилтиоурацил (Р.И.Акимова, 1972), в третьих – канцерогенные вещества 2-ацетиламинофлуорен, дибезантрацен и др. (А.И.Гнатъшак, 1962), А.Н.Напалков (1969) – сочетание антитиреоидных веществ с химическими канцерогенами. В этих экспериментах исследователям удалось получить как доброкачественные опухоли, так и злокачественные (Г.В.Фалилеев, 1979).

В механизме возникновения опухолей щитовидной железы основная роль приписывается недостаточности синтеза тиреоидных гормонов, возникающей под влиянием как внешних (недостаточность йода), так и внутренних факторов (функции гипофиза). Известно, что выработка тиреоидных гормонов в щитовидной железе находится в тесной зависимости от функции гипофиза и именно продукции тиреотропного гормона (ТТГ) его передней доли. Тиреотропный гормон оказывает положительные и отрицательные воздействия на функцию щитовидной железы. В физиологических условиях под действием тиреотропного гормона передней доли гипофиза происходит расщепление тиреоглобулина, находящегося в фолликулах щитовидной железы, на составные части с освобождением основных гормонов железы тироксина и трийодтиронина от белка и они поступают в кровь и осуществляют свои многогранные функции в организме. Доказано, что при усиленной выработке тиреотропного гормона передней доли гипофиза, с одной стороны, повышается распад тироглобулина и в крови повышается концентрация тироксина и трийодтиронина, что усиливает окислительно-восстановительный процесс, повышая все виды обмена веществ в организме, с другой стороны, тиротропный гормон стимулирует пролиферативные процессы в щитовидной железе.

Исследователи предполагают, что снижение гормонообразования в щитовидной железе под влиянием тех или иных факторов (йодная недостаточность, влияние анти-тиреоидных веществ, химических канцерогенов, ионизирующего излучения) ведет к стимуляции образования тиреотропного гормона. Под влиянием последнего наступает

гиперплазия тиреоидной ткани, в начале диффузная (компенсаторная), а затем происходит образование очаговых пролифератов вплоть до доброкачественных и злокачественных опухолей (А.И.Гнатъшак, 1962, Р.И.Акимова, 1972, Н.П.Напалков, 1969).

## **2. Недостаток йода в почве, питьевой воде и продуктах питания**

Установлено, что основную роль в механизме возникновения опухолей (зоб, аденома) играет недостаточный синтез тиреоидных гормонов в результате низкого содержания йода в принимаемых продуктах. Доказано, что в местностях, где почва (а вместе с тем и питьевая вода и пища, как растительная, так и животная) бедна йодом, наблюдаются многочисленные случаи недостаточности функции щитовидной железы из-за недостаточного синтеза йодсодержащих гормонов (тироксин, трийодтиронин), а как указано выше, стимулирующее действие тиреотропного гормона гипофиза на фолликулы железы способствует компенсаторному разрастанию железы и возникновению зоба и аденомы. При этом щитовидная железа гипертрофированна, количество фолликулов в ней увеличено, однако продукция йодсодержащего гормона снижена.

В Казахстане в очагах эндемического зоба рак щитовидной железы наблюдается в 10-15 раз чаще, чем в неэндемических районах (Д.Р.Мусинов, 1999). О.И.Зинкевич с соавт. (2003) считают, что в 42,8% случаях фоновым заболеванием, при котором развился рак щитовидной железы, является аутоиммунный тиреоидит, в 27,9% – многоузловой коллоидный зоб, в 36,5% – диффузный токсический зоб и в 1,2% – подострый тиреоидит.

Таким образом, развитию злокачественных опухолей щитовидной железы могут способствовать как факторы, блокирующие синтез тиреоидных гормонов в железе, так и стимулирующее действие тиреотропных гормонов передней доли гипофиза.

**3. Ионизирующее излучение.** В последнее время все больше наблюдений, указывающих на связи между рентгеновским облучением в детстве области головы и шеи, верхнего отдела грудной клетки (по поводу увеличения зубной железы, миндалин, аденоидов, лимфатических узлов и т.д.) и раком щитовидной железы.

Gerlaty (1979) среди 1825 лиц, подвергшихся облучению области головы и шеи в детстве, в 20% обнаружил рак щитовидной железы. Средний возраст во время облучения составил для этих больных 5 лет. Интервал между облучением и РЩЖ колеблется от 9 до 40 лет. Среди населения Японии, подвергшихся облучению при взрыве атомных бомб в гг. Хиросиме и Нагасаки, РЩЖ наблюдается в 10 раз чаще, чем среди остального населения.

По данным Л.С.Булаевой с соавт. (1995), после аварии на Чернобыльской АЭС за 15 лет общая патология щитовидной железы, особенно среди детей, в России в среднем увеличилась в 7 раз. Р.В.Аристархова с соавт. (2003) отмечают, что в Рязанской области количество больных аутоиммунным тиреоидитом возросло в 2000 г. по сравнению с 1985 г. (до Чернобыльской аварии) в 14,4 раза, узловым коллоидным зобом – в 8 раз, аденомой в сочетании с аутоиммунным тиреоидитом – в 40 раз.

Частота рака щитовидной железы в регионах Семипалатинского ядерного полигона в Казахстане с 1966 по 1996 гг. выросла в 21 раз (Д.Р.Мусинов, 1999). Следует отметить, что эффекту лучевого воздействия от радионуклидов более чувствительны ткани щитовидной железы, особенно у детей.

Вышеприведенные данные свидетельствуют, что ионизирующие излучения, исходящие из длительно живущих радионуклидов в почве и воде, являются одним из ведущих факторов в возникновении различной патологии в щитовидной железе, в том числе и рака.

**4. Другие факторы, способствующие развитию заболеваний щитовидной железы.** Л.Н.Камардину (1990) удалось выявить несколько групп факторов, предрасполагающих к развитию заболеваний щитовидной железы. Им изучены такие предрасполагающие факторы, как заболевания половых органов, заболевания некоторых эндокринных органов, дисгормональные заболевания молочных желез, профессиональные вредности (горячий цех, химические реактивы, тяжелые металлы, ионизирующее излучение), психотравма. Автор отметил значительное влияние дисгормональных заболеваний молочных желез и психотравмы. Важным моментом является связь РЩЖ с другими заболеваниями. Установлена высокая частота РЩЖ среди больных с доброкачественными заболеваниями ЩЖ, уровень которых колеблется от 33 до 90%. Автор отметил значительное влияние дисгормональных заболеваний молочной железы, воспалительных заболеваний гениталий и психотравм. По его данным, заболевания щитовидной железы (в том числе и рак) в 90% случаев наблюдаются у женщин, длительное время страдающих воспалительными заболеваниями и фибромиомой матки, дисгормональными гиперплазиями молочных желез.

**К группе повышенного онкологического риска по раку щитовидной железы следует отнести людей:**

1) особенно детей, подвергавшихся местному и общему воздействию ионизирующей радиации;

2) живущих в очагах эндемического зоба;

3) страдающих зобом Риделя, Хашимото, рецидивирующим эутиреоидным зобом;

4) длительно лечившихся тиреостатическими препаратами по поводу тиреотоксикоза.

Этим людям ежегодно следует проводить исследование щитовидной железы с применением ультразвуковых исследований, в случае необходимости с использованием тонкоигольной пункционной биопсии и цитологическим исследованием пунктата. Больных, страдающих фиброзным зобом Риделя и аутоиммунным зобом Хашимото, рецидивирующим эутиреоидным зобом необходимо направить в специализированные медицинские учреждения для всестороннего обследования и лечения.

#### **27.4 Классификация опухолей щитовидной железы**

Исследования, проведенные в 70-80 гг. XX в., привели к принципиально новому представлению о структурно-функциональной организации щитовидной железы. Щитовидную железу рассматривают как орган, в котором многогранная функциональная деятельность разделена между самостоятельными группами клеток. Это фолликулярные или А-клетки, вырабатывающие тироксин и трийодтиронин; В-клетки (клетки Ашкинази), накапливающие серотонин; парафолликулярные, или С-клетки, синтезирующие кальцитонин.

Таким образом, опровергнуто мнение о едином гистогенезе опухолей щитовидной железы, связанных, как считалось раньше, только с фолликулярными клетками. Полученные сведения потребовали пересмотра и критической оценки многочисленных систематизаций рака щитовидной железы и выработки единой классификации. В 1976 году коллективом авторов ВОИЦ АМН СССР во главе с академиком АМН СССР Н.А.Краевским была разработана новая гистологическая классификация рака щитовидной железы, в последующем эта классификация в 1980 году почти без изменений одобрена экспертами Международной гистологической классификации опухолей щитовидной железы (Hedinger Ch., Soben Z., 1980).

**Классификация опухолей щитовидной железы, разработанная  
Н.А.Краевским, одобренная экспертами ВОЗ**

Источник развития	Доброкачественная	Злокачественная
А-клетки (фолликулярные)	Фолликулярная аденома. Папиллярная аденома Трабекулярная аденома	Фолликулярная аденокарцинома. Папиллярная аденокарцинома. Недифференцированный рак
В-клетки (клетки Ашкинази)	Фолликулярная аденома. Папиллярная аденома. Трабекулярная аденома	Фолликулярная аденокарцинома. Папиллярная аденокарцинома. Недифференцированный рак
С-клетки (парафолликулярные)	Солидная аденома	Солидный рак с амилоидозом стромы (медулярный)
Метаплазированный эпителий		Плоскоклеточный рак
Неэпителиальные клетки	Фиброма, лейомиома, гемангиома, тератома	Лимфосаркома, ретикулосаркома, фибросаркома, гемангиэндотелиома, гемангиперицитомы

**27.5 Клинико-морфологические особенности рака  
щитовидной железы**

Клиническое течение рака щитовидной железы зависит от биологических особенностей его клеточного состава, т.е. от морфологической формы рака щитовидной железы.

***А. Рак из А-клеток (фолликулярные).***

*Папиллярная аденокарцинома* – наиболее часто встречающаяся форма РЩЖ, она бывает в 40-60% случаев (А.И.Пачес и Р.М.Пропп, 2000). Эта форма представлена инкапсулированным округлым или неправильной формы узлом. В опухоли нередко встречаются кисты с сосочковыми образованиями, заполненными коричневой жидкостью или кровью. Макроскопическая опухоль неоднородна и наряду с папиллярными образованиями имеет фолликулярную структуру.

Характерным признаком папиллярной аденокарциномы является очаговая кальцификация в виде скопления псаммонных телец. Они бывают в 30-40% случаев, что говорит о внутрижелезистой диссеминации и метастазировании процесса. Мультицентрическое развитие папиллярной аденокарциномы встречается в 13-55% случаев. У каждого второго больного при данной форме РЩЖ обнаруживается лимфоцитарная инфильтрация, что говорит о напряженности иммунологической системы при дифференцированных формах. Этим и объясняется их относительно длительное клиническое течение и благоприятный прогноз при адекватном лечении.

Наиболее ярким биологическим признаком папиллярной аденокарциномы являются особенности метастазирования:

1. Преимущественное метастазирование в регионарные лимфатические узлы, наблюдаемые в 50-70%.

2. Отдаленные метастазы встречаются в 4-20%.

3. Следует отметить, что метастазы РЩЖ растут быстрее первичной опухоли, нередко в соотношении 10:1 и метастазы выступают на первом плане в клиническом проявлении РЩЖ. Подобная клиническая форма РЩЖ получила в литературе название “скрытого рака”. При этом нередко первичную опухоль в ткани щитовидной железы



(обычно имеющую малые размеры от 0,3 до 1,0 см) трудно обнаружить даже при инструментальных методах диагностики (сканирование, ультразвуковое исследование и т.д.).

В таких случаях специалисты считают целесообразным выполнить операцию типа Крайла или фасциально-фулярное иссечение клетчатки шеи по поводу метастазов РЩЖ. Следует производить субтотальную резекцию щитовидной железы с удалением доли со стороны наличия метастатических узлов и осуществлять серийные срезы железы при плановом гистологическом исследовании скрытого рака.

*Фолликулярная аденокарцинома* наблюдается реже папиллярной и составляет 10-20% (А.И.Пачес и Р.М.Пропп, 2000). Нередко в литературе эта форма описана под термином “метастазирующая аденома”, “атипичная аденома”, пролиферирующая струма Лангханса, альвеолярный рак и т.д. Пестрота терминологии объясняет причину неоднородности данных о частоте фолликулярной аденокарциномы.

Опухоль представлена хорошо ограниченным узлом и микроскопически представлена разрастанием опухолевых клеток, образующих железистые и фолликулярно-подобные структуры, трудно поддающиеся дифференцировке с фолликулярной аденомой.

Наличие псамиомных телец, лимфоцитарной инфильтрации и мультицентричности выражено в меньшей степени, чем при папиллярной аденокарциноме. Склонность к метастазированию фолликулярной аденокарциномы в регионарные лимфатические узлы менее выражена (2-19%). Отдаленные метастазы наблюдаются примерно в 10% случаев (А.М.Пачес и Р.М.Пропп, 2000).

Метастазы фолликулярного рака способны также захватывать йод (осуществлять синтез тиреоглобулина и реже тиреоидных гормонов), что используется как в диагностике, так и в лечении их радиоактивным йодом.

*Недифференцированный рак* является наиболее злокачественной опухолью щитовидной железы. Его частота колеблется от 4-5%. Опухоль состоит из нескольких узлов, сливающихся в конгломераты, без четких границ. Процесс протекает быстро, инфильтрирует соседние анатомические структуры и часто метастазирует в регионарные лимфоузлы (до 70%). В связи с чем клиницисты почти всегда сталкиваются с запущенным процессом (IV стадия).

Разновидностью анапластического рака является “островковый” рак, названный из-за наличия характерных островковых атипичных клеток. Его клиническое течение менее агрессивно, чем недифференцированный рак.

### ***Б. Рак из В-клеток (клеток Ашкинази).***

*Папиллярная аденокарцинома* наблюдается примерно в 2% случаев. Учитывая высокую биологическую активность В-клеток, анамнез заболевания короче, чем при аденокарциноме из А-клеток и клинически выражается в более быстром росте опухоли. Макро- и микроскопические формы РЩЖ трудно дифференцируются с папиллярной аденокарциномой из А-клеток, в связи с чем гистологический диагноз может быть установлен только при наличии высокой активности фермента сукцинатдегидрогеназы (СДГ) – продукта В-клеток. Метастазирует опухоль преимущественно в регионарные лимфатические узлы. Прогноз при радикальном хирургическом лечении хороший.

*Фолликулярная аденокарцинома* встречается примерно в 3% случаев. Отличается весьма благоприятным течением, крайне редко выявляются отдаленные метастазы.

*Недифференцированный рак* составляет 0,6% от всех раков ЩЖ. Так же как недифференцированный рак из А-клеток обладает крайне высокой степенью злокачественности.

Для правильного гистологического диагноза необходимо подтверждение высокой активности СДГ (суксинатдегидрогеназы).

### **В. Рак из С-клеток (перифолликулярных).**

*Медулярный рак щитовидной железы*, несмотря на относительную редкость (4-5%), в последние годы стал предметом все возрастающего интереса медиков и биологов. В связи с принадлежностью С-клеток к APUD- системе медулярный рак РЩЖ можно относить к апудомам.

Решающим морфологическим критерием для диагностики этой формы РЩЖ принято считать наличие в опухоли амилоидоза. Однако некоторые исследователи показали, что амилоидоз может не всегда определяться. Sipple (1961) показал, что медулярный РЩЖ развивается в 14 раз чаще у больных с феохромоцитомой надпочечников, чем в общей популяции. Такое сочетание стало обозначаться как синдром Сиппла. Он характеризуется наличием медулярного РЩЖ, феохромоцитомы надпочечников (чаще двухсторонней), гиперплазии паращитовидных желез, множественных невриноом слизистых оболочек, гипотонии, ганглионевроматоза ЖКТ, дивертикулеза и мегаколон. Синдром Сиппла следует считать семейным заболеванием, передающиеся по аутосомно-доминантному типу наследственности.

С-клетки вырабатывают кальцитонин, отвечающий за обмен кальция в организме. Увеличение концентрации кальцитонина позволяет рано, до клинических проявлений, диагностировать эту форму рака. Поэтому кальцитонин считается опухолевым маркером медулярного РЩЖ. Медулярный рак ЩЖ может быть мультигормональным, и помимо кальцитонина вырабатывают серотонин, простагландины (избыток которых может вызывать диарею у 25-33% больных), катехоламины (адреналин, норадреналин, ДОФА-декоркарбоксилазу). Гормональная активность опухоли свидетельствует о зрелости опухолевых клеток и объясняет относительно медленное течение болезни. Медулярный рак ЩЖ отличается высокой частотой регионарного метастазирования, частота которого колеблется в 40-55% (А.И.Пачес, 2000). Нередко имеет место двухстороннее метастатическое поражение лимфатических узлов шеи – в 35% случаев. Отдаленные метастазы наблюдаются реже – в 3-10% случаев (в надпочечники – в 29%, в кости – в 24%).

## **27.6 Стадии распространенности рака щитовидной железы по системе TNM 2002 г.**

Для выбора рационального метода лечения и суждения о прогнозе важно иметь сведения не только о гистологическом строении и клиническом течении опухоли, но и о ее распространенности. Последние оцениваются по стадиям и символам TNM.

В 2002 году опубликована новая классификация рака щитовидной железы по системе TNM. По сравнению с 5 изданием (1997), в новой классификации к символу T<sub>1</sub> отнесены опухоли размером до 2 см, что более логично, т.к. узловое образование щитовидной железы размером до 1 см пальпировать весьма сложно, если они не располагаются в перешейке. Также дано более четкое понятие для опухолей, соответствующих T<sub>3</sub> и T<sub>4</sub>. Так при опухоли, соответствующей T<sub>3</sub>, имеется минимальное распространение на грудинно-щитовидную мышцу, щито-перстневидную мембрану. Категория T<sub>4</sub> разделена на 2 подкатегории – T<sub>4а</sub> и T<sub>4б</sub>. К первой отнесены опухоли с прорастанием подкожно в мягкие ткани, гортань, трахею, пищевод, возвратный нерв,

т.е. все резектабельные случаи рака щитовидной железы. Ко второй группе отнесены случаи условно местно нерезектабельные, т.е. с распространением на предпозвоночную фасцию, сосуды средостения, с окклюзией общей сонной артерии.

Также произошли изменения в оценке символов  $N_{1a}$  и  $N_{1b}$ , последние оптимизированы. Так, к  $N_{1a}$  отнесены пораженные лимфатические узлы первого этапа метастазирования: пара- и претрахеальные, предгортанные. К  $N_{1b}$  – поражение метастазами лимфатических узлов второго этапа – глубокие яремные лимфатические узлы на стороне поражения, на противоположной стороне, с обеих сторон, а также лимфатические узлы передневерхнего средостения.

**Критерии T – первичная опухоль.** Все критерии T могут быть разделены на (A) – солитарные опухоли, (B) – многофокусные опухоли (наибольший размер образования определяет стадию).

$T_x$  – первичная опухоль не может быть определена;

$T_0$  – нет признаков первичной опухоли;

$T_1$  – опухоль 2 см или меньшего диаметра, не прорастающая в капсулу, ограничена в тканях щитовидной железы;

$T_2$  – опухоль больше 2 см, но не более 4 см, также ограничена пределами капсулы щитовидной железы;

$T_3$  – опухоль более 4 см, ограничена щитовидной железой, или любая опухоль с минимальным распространением за капсулу щитовидной железы (распространение в грудино-щитовидную мышцу или мягкие ткани около щитовидной железы);

$T_{4a}$  – опухоль любого размера, распространяющаяся за капсулу щитовидной железы, проникающая в подкожные мягкие ткани, гортань, трахею, пищевод или поражающая возвратный нерв;

$T_{4b}$  – опухоль инфильтрирующая превертебральную фасцию или вовлекающая сонную артерию или сосудов средостения.

*Все формы анапластического рака расцениваются как  $T_4$ .*

$T_{4a}$  – интратереоидная анапластическая опухоль, хирургически резектабельна;

$T_{4b}$  – экстратереоидная анапластическая опухоль, хирургически нерезектабельна.

**Категории N – регионарные лимфатические узлы, к которым относятся центральные отделы, латеральные, шейные и верхние медиастинальные.**

$N_x$  – регионарные лимфатические узлы не могут быть оценены;

$N_0$  – нет регионарных метастазов;

$N_{1a}$  – метастазы I уровня распространения: паратрахеальные, претрахеальные и преларингеальные (дельфиниев узел);

$N_{1b}$  – метастазы гомолатеральные, двухсторонние или контрлатеральные шейные или верхние медиастинальные лимфатические узлы.

**Категории M – отдаленные метастазы.**

$M_x$  – отдаленные метастазы не могут быть обнаружены;

$M_0$  – нет отдаленных метастазов;

$M_1$  – есть отдаленные метастазы.

Экспертами ВОЗ рекомендуется отдельное стадирование для папиллярного и фолликулярного рака, для модулярного и анапластического (недифференцированного рака).

**I Папиллярный и фолликулярный рак:**

I стадия –  $T_1 N_0 M_0$ ;

II стадия –  $T_2 N_0 M_0$ ;

III стадия –  $T_3 N_0 M_0$ ,  $T_{1-3} N_{1a} M_0$ ;  
IV A стадия –  $T_{4a} N_0 M_0$ ;  $T_4 N_{1b} M_0$ ;  $T_{4a} N_{1b} M_0$ ; а также  $T_{1-3} N_{1b} M_0$ ;  
IV B стадия –  $T_{4b} N$  любая  $M_0$ ;  
IV C – стадия – T любая N любая  $M_1$ .

### **II Медуллярный рак:**

I стадия –  $T_1 N_0 M_0$ ;  
II стадия –  $T_2 N_0 M_0$ ;  
III стадия –  $T_3 N_0 M_0$ ,  $T_3 N_{1a} M_0$ ;  $T_{1-2} N_{1a} M_0$ ;  
IV A стадия –  $T_{4a} N_0 M_0$ ;  $T_{4a} N_{1a} M_0$ ;  $T_{4a} N_{1b} M_0$ ; а также  $T_{1-3} N_{1b} M_0$ ;  
IV B стадия –  $T_{4b} N$  любая  $M_0$ ;  
IV C – стадия – T любая N любая  $M_1$ .

### **III Анапластический (недифференцированный) рак:**

Все формы анапластического рака рассматриваются как IV стадия.

IV a стадия –  $T_{4a} N$  любая  $M_0$ ;  
IV в стадия –  $T_{4b} N$  любая  $M_0$ ;  
IV с – стадия – T любая N любая  $M_1$ .

*Особенности метастазирования.* Установлена определенная зависимость между морфологической формой и характером метастазирования. Так, папиллярная аденокарцинома метастазирует преимущественно в регионарные лимфатические узлы; фолликулярная аденокарцинома имеет тенденцию к более частому гематогенному распространению, анапластический (недифференцированный) рак обладает высокой способностью и лимфогенного, и гематогенного метастазирования.

Рак щитовидной железы метастазирует в регионарные лимфатические узлы в 64-70% случаях, в отдаленные органы – в 3,4-7% случаях (А.И.Пачес, 2000; Е.Г.Матякин, 2004). Рак щитовидной железы чаще метастазирует в легкие, кости, реже во внутренние органы.

## **27.7 Клинические формы рака щитовидной железы**

Выделяют ряд клинических форм рака щитовидной железы.

1. *Опухолевая форма.* Доля, перешеек или вся щитовидная железа увеличены и имеют плотную консистенцию. Поверхность пальпируемых участков бугристая. Смещаемость железы сохранена, ограничена или отсутствует. Темп роста опухоли быстрый. Рано появляется чувство давления в области шеи.

2. *Струмоподобная форма.* Щитовидная железа или ее часть (доля, перешеек) увеличены, содержат один или несколько узлов плотной эластичной или мягкой консистенции. Рост опухоли медленный, иногда с периодами ускорения и появления более плотных участков. Функция железы не нарушена или имеется гипертиреоидное состояние.

3. *Тиреоподобная форма.* Напоминает хронический тиреоидит Хашимото. Железа диффузно увеличена, имеет плотную или эластическую консистенцию, подвижность ее ограничена, поверхность мелкобугристая.

4. *Псевдовоспалительная форма.* На фоне длительно увеличенной щитовидной железы или при очень быстром росте раковой опухоли развивается уплотнение мягких тканей, гиперемия кожи, появляется осиплость голоса, иногда бывает дисфагия и одышка. Общее состояние больного резко ухудшается, повышается температура тела, снижается аппетит, развивается слабость, утомляемость, похудание. В крови обнару-

живаются изменения, характерные для воспалительного процесса: лейкоцитоз, сдвиг лейкоцитарной формулы влево, повышение СОЭ.

5. *Скрытая форма (ранний рак)* – относятся микроскопически или малый рак (опухоль диаметром до 1 см). Опухоль развивается на фоне узловых образований (аденома, узловой зоб) и хронических неспецифических тиреоидитов. Скрытый рак отличается постепенным развитием симптоматики и медленным ростом первичной опухоли, а первым видимым проявлением служат метастазы, чаще (у 93,6% больных). Метастазы возникают в регионарных лимфатических узлах, реже в отдаленных органах. При этом на шее появляется один или несколько увеличенных лимфатических узлов плотной или эластической консистенции, а в щитовидной железе не определяются пальпируемые патологические очаги.

## 27.8 Клинические проявления рака щитовидной железы

Клинические проявления рака щитовидной железы – очень разнообразны и вариабельны. Дифференцированный рак щитовидной железы может длительное время не отличаться по клинической картине от узлового зоба. Эту форму называют “латентным” раком или локальным клиническим вариантом. Отсутствие явных изменений в щитовидной железе приводит многих специалистов к ошибочной тактике лечения (наблюдение, нерадикальное хирургическое вмешательство и т.д.). Нередко первым клиническим проявлением дифференцированных аденокарцином (в особенности папиллярного рака) могут быть узлы шеи. Подобные проявления в 50-60 гг. трактовались ошибочно как проявления “аберентной струмы”. В настоящее время в этот вопрос внесены коррективы и такая опухоль получила название “скрытый рак” – метастатический клинический вариант. Учитывая высокий процент регионарного метастазирования, клинический рак щитовидной железы может протекать по локально-метастатическому варианту.

Рак щитовидной железы чаще развивается на фоне узлового микрофолликулярного зоба или узловых форм хронических аутоиммунных тиреоидитов, поэтому основным, часто единственным признаком является наличие узлового образования в железе. К ранним клиническим симптомам, указывающим на озлокачествление относятся:

- ускоренный рост объема щитовидной железы за последние 6 месяцев;
- уплотнение консистенции железы;
- появление бугристости в ткани железы.

К поздним клиническим симптомам относятся:

- осиплость голоса, указывающая на прорастание в возвратный нерв;
- дисфагия, которая характерна при прорастании опухоли в пищевод;
- чувство удушья, характерное для прорастания и сдавления стенки трахеи.

Следует отметить, что раковая опухоль практически никогда не разрушает щитовидную железу настолько, чтобы вызвать выраженный гипотиреоз. Обычно функция щитовидной железы не страдает из-за больших компенсаторных возможностей нормальной части органа, а также из-за сохраняющейся иногда у клеток новообразования способности вырабатывать тиреоидный гормон. Поэтому концентрация сывороточного тироксина, трийодтиронина часто бывают в пределах нормы. Основной обмен у большинства больных бывает нормальный. Симптомы интоксикации (потеря массы тела, слабость, понижение аппетита) при раке щитовидной железы встреча-

ются редко и только при далеко зашедшем процессе. Иногда при медуллярном раке бывает диарея, обусловленная влиянием гуморальных факторов, секретируемых опухолью (кальцитонин, серотонин).

### **“Сигналы тревоги” при раке щитовидной железы**

Скудность клинических проявлений и отсутствие ярких симптомов, специфичных для рака щитовидной железы, затрудняют распознавание рака этого органа. В связи с этим приобретает особое значение следующие, так называемые, “сигналы тревоги”, наличие любого из них требует применения специальных методов исследования.

- любое узловое образование в щитовидной железе, особенно с бугристой поверхностью и плотной консистенцией, появившегося у человека старше 35 лет;
- ускорение роста, изменение конфигурации, уплотнение ткани, уменьшение подвижности или появление бугристости ранее существовавшего узлового или диффузного зоба;
- появление безболезненных увеличенных лимфатических узлов на боковой или переднебоковой поверхности шеи;
- появление у ранее здорового человека затрудненного глотания, осиплости голоса или чувства давления в области щитовидной железы.

## **27.9 Диагностика рака щитовидной железы**

Диагностика РЩЖ главным образом основывается на клинических данных – анамнезе, осмотра и пальпации. Однако клиническая диагностика далеко не совершенна и сумма клинических симптомов не позволяет с высокой точностью установить диагноз. По данным различных авторов правильный дооперационный диагноз устанавливается в 25-40%.

Современная диагностика РЩЖ остается нерешенной проблемой и в первую очередь за счет отсутствия специфических ранних симптомов, по которым можно было диагностировать заболевание.

В связи с чем следует тщательно изучить анамнез, клинику, учитывать рост опухоли, асимметричность поражения, исчезновение сферичности контуров железы, плотную консистенцию опухоли.

Аденомы щитовидной железы обычно имеют шаровидную форму, при развитии рака опухоль прорастает в ткань железы и теряет свою сферичность. Возникновение опухолевого узла в здоровой ткани железы заставляет заподозрить злокачественный процесс, особенно у лиц старше 40 лет. При этом важную роль играет быстрый и прогрессирующий темп роста опухоли, которая часто располагается асимметрично, занимая в начале одну долю железы. Опухоль, как правило, имеет плотную консистенцию. К клиническим симптомам, помогающим диагностике РЩЖ, можно отнести нарастание плотности опухоли, недостаточно свободную смещаемость опухоли при пальпации. Однако указанные симптомы не специфичны для РЩЖ и могут наблюдаться при хроническом тиреоидите, петрификации т.д. Патогномичным симптомом опухоли щитовидной железы считается их смещаемость при глотании. Однако некоторые внеорганные опухоли, располагающиеся в этой области и тесно прилегающие к щитовидной железе, могут смещаться вместе с ней, что приводит к диагностическим ошибкам.

Вместе с тем существует ряд анатомических и клинических признаков, позволяющих заподозрить наличие рака щитовидной железы. Так, по данным Н.С.Кузнецова с

соавт., 2003, вероятность, что пальпируемый узел является злокачественным, увеличивается в 7 раз, если имеются следующие клинические признаки:

- плотный узел или узел, фиксированный к соседним анатомическим структурам;
- узел в щитовидной железе, сочетающийся с увеличенными регионарными лимфатическими узлами;
- узел, сочетающийся с параличом голосовой складки;
- быстрорастущий узел.

Если два и более из этих признаков выявлены у пациента, вероятность рака щитовидной железы достигает 100%. Между тем, число больных с узловыми поражениями щитовидной железы достаточно велико и они продолжают наблюдаться у терапевтов и эндокринологов, в противозобных кабинетах. Именно эти больные, годами наблюдаемые указанными специалистами, являются группами повышенного риска возникновения у них рака щитовидной железы.

Клинический минимум обследований при подозрении на рак щитовидной железы, кроме опроса, осмотра, пальпации, включает ультразвуковое и радиоизотопное исследование, тонкоигольная пункционная аспирационная биопсия под контролем УЗКТ, цитологическое исследование пунктата, в случае необходимости к этим методам можно присоединить определение гормонов щитовидной железы радиоиммунологическим методом, компьютерная и магнитно-резонансная томография, термография, тиреоидлимфография, эксцизионная биопсия, ларингоскопия, сцинтиграфия скелета.

**Ультразвуковая диагностика** – неинвазивный безвредный метод исследования, которую можно проводить в амбулаторных условиях, неоднократно. С помощью УЗКТ появилась возможность выявить небольшие (до 1 см в диаметре) узлы в щитовидной железе, которые при раке чаще, чем при доброкачественных образованиях, имеют неровные контуры и неоднородную внутреннюю структуру. Иногда удается увидеть прорастание за пределы капсулы железы или очаги кальцификации опухоли. Исследование является методом выбора для диагностики скрытого рака щитовидной железы, а также для выявления небольших непальпируемых метастазов в лимфатических узлах шеи.

**Пункционная биопсия.** Тонкоигольная пункционная аспирационная биопсия под контролем УЗКТ позволяет установить диагноз в 96% случаях (Д.Р.Мусинов, 1999, Э.Ш.Султанов, 1999). Данная методика имеет несомненную ценность при небольших размерах первичной опухоли и лимфатических узлов шеи, позволяя повысить процент верификации диагноза.

**Цитологическое исследование** аспирированного биопсийного материала позволяет определить клеточные формы опухоли, что важно для выбора оптимального метода лечения. Самым важным является правильная интерпретация цитологических данных врачом-цитологом, что несомненно, зависит от квалификации специалиста. Использование цитологического метода позволяет в 90-96% случаев правильно оценить первичный процесс в щитовидной железе, а в лимфатических узлах – в 85-93,4%. При этом в 75-78% возможно установить гистологические формы рака (Т.Т.Кондратьева, 1998, Д.Р.Мусинов, 1999). Метод позволяет исключить лимфогранулематоз, туберкулез и другие заболевания.

**Радиоизотопная диагностика** основана на избирательном поглощении радиоактивного йода и ряда других радиоактивных элементов (технеций-99, селенметионин, цезий, цитрат галлия) нормальной тканью щитовидной железы. В опухолевой ткани

йод накапливается в меньшем количестве, что проявляется “дефектом” накопления изотопа в том или ином участке органа.

Радиоизотопный метод исследования обладает определенными пределами – минимальные размеры опухоли должны быть не менее 11 мм, а при расположении опухоли глубоко на задней поверхности железы – 22 мм в диаметре.

Относительная ценность этого метода связана с тем, что некоторые доброкачественные образования щитовидной железы дают такую же картину.

Однако данные сканирования в сочетании с УЗИ, цитологическим исследованием позволяют в подавляющем большинстве случаев поставить правильный диагноз перед операцией.

Высока диагностическая ценность радиоизотопной диагностики в послеоперационном периоде, которая позволяет объективно оценить объем оставленных нормальных тканей щитовидной железы (Э.Ш.Султанов, 1999).

Показаниями для применения данного метода являются:

- 1) наличие опухоли в щитовидной железе;
- 2) морфологически доказанные метастазы скрыто протекающего щитовидной железы в лимфатические узлы;
- 3) рецидивы рака щитовидной железы;
- 4) уточнить объем функционирующей ткани железы после субтотальной тиреоидэктомии;
- 5) определить радикальность проведенной операции.

**Радиоиммунологический метод** позволяет с высокой степенью точности определить функциональное состояние системы щитовидной железы-гипофиз. При помощи этого метода определяется концентрация гормонов щитовидной железы (тироксин, трийодтиронин, кальцитонин) и передней доли гипофиза (тиреотропный гормон). По уровню концентрации этих гормонов в плазме крови реально оценивается функциональное состояние щитовидной железы. Увеличение концентрации тиреотропных гормонов наблюдается при тиреотоксикозе.

Доказано, что при дифференцированных формах рак щитовидной железы у 95% больных синтезируется тиреоглобулин. При генерализации опухоли с обширным метастазированием отмечается очень высокий уровень тироглобулина, а при наличии лишь регионарных метастазов он незначительно повышается или нормальный.

Кальцитонин считается маркером медулярного рака щитовидной железы, поэтому увеличение его концентрации в плазме крови позволяет рано до клинических проявлений диагностировать эту форму рака.

**Рентгенологические методы диагностики**, к которым относятся следующие:

- 1) рентгенологическое исследование органов грудной клетки и пищевода, с помощью которого выявляется смещение или сдавление трахеи и пищевода, метастазов в легких и средостении;
- 2) известную помощь в диагностике может оказать пневмотиреоидография: в клетчатку шеи, подфасциальное пространство вводят 250-300 мл газа (кислорода) через прокол по средней линии перстневидного хряща. Последующая рентгенография (включая томографию) выявляет размер и очертания щитовидной железы, ее спаянность с окружающими тканями. Для рака щитовидной железы характерна спаянность с окружающими тканями (отсутствие прослойки газа) и бугристость щитовидной железы.
- 3) известную помощь для выявления “скрытого” рака может оказать ангиография щитовидных сосудов. Используются два метода катетеризационной ангиогра-



фии: селективная и общая шейно-плечевая (Г.А.Кучинский, Р.М.Пропп, 1973). В обоих случаях катетеризация производится через бедренную артерию. Метод селективной ангиографии основан на катетеризации и последующей инъекции контрастного вещества непосредственно в щито-шейный ствол или нижнюю щитовидную артерию, а общая шейно-плечевая ангиография осуществляется путем инъекции контрастного вещества в восходящую часть грудной аорты. Возможность получения на серии ангиограмм прямого изображения клинически неопределяемой опухоли, размером до 5 мм и ее регионарных метастазов в лимфатических узлах шеи такой же величины в значительной степени определяют лечебную тактику.

4) Компьютерная и магнитно-резонансная томография, проведение которых преследует две цели:

а) попытка обнаружить маленького, скрыто протекающего рака щитовидной железы;  
б) уточнение распространенности опухолевого процесса в отношении связи как первичного очага, так и регионарных метастазов в лимфатических узлах шеи и верхнего средостения с окружающими анатомическими образованиями (сосудами шеи, гортанью, трахеей).

Сочетанное применение КТ и МРТ позволяет в высоком проценте случаев до операции иметь информацию о взаимоотношении опухоли щитовидной железы с окружающими анатомическими структурами (А.И.Пачес, 2000).

5) тиреоидолимфография – метод рентгеноконтрастного исследования щитовидной железы предложен V.Matoba (1969), при котором используют водорастворимые или высокодисперсные масляные вещества, лучшим из которых является сверхжидкий липоидол. Данный метод противопоказан при непереносимости большими йода, тотальном поражении опухолью рака щитовидной железы и наличии отдаленных метастазов, когда в последующем планируется лечение радиоактивным йодом. При исследовании больной лежит на спине с валиком под лопатками. В каждую долю пальпаторно неизмененный участок железы вводят 1,5-2,0 мл липоида. Рентгенологическое исследование в прямой и боковой проекциях проводят или сразу после введения препарата (для водо-растворимого контрастного вещества), или через 24 часа (для масляного раствора).

Тиреоидолимфографическими признаками, характерными для рака щитовидной железы, служат нарушение контрастирования контура пораженной доли, прерывность, неровность границ дефектов накопления, соответствующих опухолевому узлу (С.А.Сергеев, 1980). Одним из достоинств данного метода является возможность обнаружения в паренхиме железы опухолевых узлов, диаметр которых не превышает 0,3-0,5 см, т.е. диагностировать скрытый ранний рак.

**Ларингоскопия** проводится всем больным, с помощью которой можно определить подвижность голосовых связок, тем самым выясняется взаимоотношение опухоли с гортанным нервом.

В заключение следует отметить, что несмотря на широкий арсенал диагностических исследований, распознавание рака щитовидной железы в начальной стадии, особенно при возникновении на фоне доброкачественных узловых образований, остается очень сложной задачей. Это дает основание рекомендовать удаление всех узловых образований, возникших в щитовидной железе со срочным гистологическим исследованием.

## 27.10 Дифференциальная диагностика

Многообразие форм злокачественных опухолей щитовидной железы, доброкачественных опухолей и опухолеподобных образований диктует необходимость проведения дифференциальной диагностики этих новообразований.

**1. Узловой зоб**, для которого характерна более четкая и округлая форма, гладкая поверхность, эластическая консистенция. Исчезновение сферичности контуров железы и появление в ранее существовавшем зобе более плотных участков всегда должно вызывать подозрение на наличие злокачественной опухоли. Трудность дифференциальной диагностики узловых образований в щитовидной железе от рака подтверждается тем, что среди удаляемых доброкачественных аденом гистологически рак выявляется у 14,1% (А.И.Пачес соавт., 1990). Это дает основание рекомендовать более агрессивную тактику – хирургическое вмешательство на щитовидной железе. По мнению большинства ведущих специалистов, объем операции при всех узловых образованиях должен заключаться в гемитиреоидэктомии с резекцией перешейки с обязательным последующим гистологическим исследованием. Указанная операция подобного объема служит как диагностическим, так и лечебным целям, поскольку она является адекватной для ранней стадии рака щитовидной железы (В.И.Ольшанский с соавт., 1989, А.И.Пачес с соавт., 1990, Е.Г.Матякин, 2004).

**2. Зоб Хашимото** (лимфоматозная струма) – аутоиммунное заболевание, возникающее чаще у женщин, находящихся в пре- или климактерическом периоде. Обычно проявляется диффузным, двусторонним поражением всей железы (в виде бабочки). Железа крайне неоднородна, имеет крупнодольчатое строение, плотноэластической консистенции, без явлений перитиреоидита, явления гипотиреоза бывает разной степени выраженности, наблюдается умеренный лимфоцитоз. В связи с аутоиммунной природой тиреоидита Хашимото в крови больных отмечается высокий титр циркулирующих антител против тиреоглобулина.

По данным O. Clarc et. al., 1994, больные с тиреоидитом Хашимото делятся на две группы:

1) с солитарными или преимущественно “холодными” узлами на сканограмме, при этом имеется относительно высокая (25%) степень риска развития злокачественной опухоли. Такая форма подлежит оперативному лечению.

2) с диффузным увеличением щитовидной железы, при этом имеется очень низкий риск развития злокачественной опухоли. Эти больные могут лечиться консервативно.

Только тонкоигольная пункционная аспирационная биопсия под контролем УЗКТ помогает точно установить диагноз.

**3. Зоб Риделя** или хронический фиброзный зоб, при котором анамнез короткий, поражается, как правило, одна доля. Узел в щитовидной железе быстро приобретает деревянистую плотность, но поверхность его остается шарообразной и гладкой. Также характерна неподвижность железы, рано наступает спаянность с трахеей и пищеводом, что проявляется одышкой, изменением голоса, нарушением глотания, отмечается гипотиреоз. Диагноз ставится на основании анамнеза и пальпации, УЗИ и тонкоигольной пункционной аспирационной биопсией, сканированием и определением концентрации гормонов щитовидной железы.

**4. Хронические воспалительные процессы** – тиреоидиты и струмиты специфического и неспецифического характера, которые в острой фазе протекают с повы-

шением температуры тела, развиваются быстро (в течение недели), нередко в связи с инфекционным процессом (тонзиллит, грипп). Эти явления развиваются на фоне ранее существовавшего зоба. Для воспалительного процесса характерно равномерное увеличение щитовидной железы при сохранении контура. При проведении противовоспалительной терапии узел уменьшается в связи с рассасыванием воспалительного инфильтрата. Специфические процессы в железе редко наблюдаются. При туберкулезе поражение железы диффузное, развитие процесса постепенное, увеличение железы чередуется с уменьшением, проявляясь образованием фиброза, рубцов и сращений с окружающими тканями и кожей. Распознавание обычно возможно только при гистологическом исследовании.

### **27.11 Лечение рака щитовидной железы**

Вследствие полиморфизма клеточной структуры злокачественных опухолей щитовидной железы, обширного и раннего метастазирования, диагностических трудностей, дискутабельности многих вопросов, связанных с комбинированной и комплексной терапией, выбор метода лечения является сложной задачей. В связи с этим необходим строгий индивидуальный подход в определении наиболее эффективного метода лечения. При этом учитывают гистологическую форму опухоли с учетом степени дифференцировки клеточных элементов, распространенности опухолевого процесса, пола, возраста и других факторов.

При составлении плана лечения больных раком щитовидной железы необходимо различать: во-первых, лечение больных с дифференцированными и анаплазированными формами; во-вторых (для дифференцированного рака), лечение раннего рака и распространенных процессов; в-третьих, лечение нерадикально оперированных больных. Последняя, третья группа представляет особый интерес, так как по данным А.И.Пачес соавт. (1990) из 1121 пациента, лечившихся в НИИ онкологии РОНЦ им. Н.Н.Блохина РАМН, 304 (27,1%) поступили в институт в ближайшие сроки после нерадикально выполненной операции в различных общехирургических и эндокринологических стационарах, поэтому 284 больных пришлось повторно оперировать и провести заместительную гормонотерапию.

В лечении рака щитовидной железы применяют хирургический, лучевой, лекарственный, гормональный и комбинированный методы, среди которых ведущим является хирургический метод.

#### **Принципы хирургического лечения**

Операции на щитовидной железе при раке выполняются с учетом двух принципиальных положений: они должны быть эндокринологически адекватными и онкологически радикальными.

Известно, что рак щитовидной железы относится к гормонально активным опухолям. Для нормального функционирования организм больного должен находиться в эутиреоидном состоянии. В связи с этим после радикального хирургического лечения необходимо создать эутиреоидное состояние путем применения тиреотропных гормонов или их аналогов в индивидуально подобранных дозах.

Для обеспечения радикализма операции необходима широкая ревизия всей щитовидной железы и зон регионарного метастазирования, оценка операционных находок и выбор объема оперативного вмешательства в зависимости от указанных факторов. Важно иметь

широкий доступ для ревизии операционного поля. Для этого необходимо широко отсепарировать кожно-жировые лоскуты и обязательно пересекать передние длинные мышцы шеи (при инфильтрации мышц опухолью последние резецируются). Затем отсепарировывают грудно-ключично-сосцевидные мышцы и отводят их в стороны.

Для предупреждения возможного распространения опухолевых клеток целесообразно на I этапе перевязать верхние и нижние щитовидные артерии и вены. Нижняя щитовидная артерия, из-за интимного расположения рядом с возвратным нервом, перевязывается после его выделения. Выделение возвратных нервов является обязательным при всех трех типах операций на щитовидной железе. При высоком расположении верхнего полюса щитовидной железы и перевязке верхней щитовидной артерии возможна травма верхнего гортанного нерва, что ведет к потере чувствительности в области надгортанника. При этом больной хорошо глотает твердую пищу, а жидкая пища попадает “не в то горло”, нарушаются высокие тона голоса (К.Р.Цернеа с соавт., 2003). Поэтому требуется тщательное выделение и бережное отношение к верхнему гортанному нерву. Кроме того, при операции необходимо идентифицировать и сохранить паращитовидные железы, осторожно перевязывая и пересекая артериальные веточки, проходящих в капсуле железы.

Таким образом, хирургическое лечение щитовидной железы должно проводиться с соблюдением принципов анатомической зональности и абластичности. Выбор хирургического доступа осуществляется с учетом объема вмешательства и его возможных косметических последствий. Суждение об объеме и границах операции должно базироваться на клинко-биологических данных с учетом стадии, гистологического строения опухоли, пола и возраста больных.

При раке щитовидной железы применяют следующие виды операции: гемитиреоидэктомия с резекцией перешейки, субтотальная резекция щитовидной железы, тиреоидэктомия, расширенная тиреоидэктомия. При лечении метастазов в регионарных лимфатических узлах выполняют фасциально-фулярное иссечение клетчатки шеи или операцию Крайла.

Минимальной операцией при раннем раке щитовидной железы может быть гемитиреоидэктомия с резекцией перешейки. Она является, с одной стороны, диагностической и адекватным лечебным методом при узловом зобе, с другой – при ранних стадиях рака. Иногда обнаруживаются множественные мелкие (до 1 см) очаги роста в обеих долях железы, в таких случаях минимальной операцией должна быть тиреоидэктомия.

При медулярной, недифференцированной форме рака во всех случаях показана экстрафасциальная тотальная тиреоидэктомия (А.И.Пачес с соавт., 2000, Г.Б.Адилбаев, 2000).

Ш.Х.Султанов, 1999; Nilima Patwardhar et. al., 1995, рекомендуют заменить тиреоидэктомию операцией “близко к тотальной”: на противоположной опухоли доле щитовидной железы оставлять 2-4 г нормальной ткани во избежание послеоперационных осложнений.

В настоящее время ведущие специалисты, занимающиеся хирургическим лечением рака щитовидной железы, считают, что при медленно растущих дифференцированных формах рака из А- и В- клеток (особенно у женщин, молодых людей) в I стадии можно ограничиться гемитиреоидэктомией с резекцией перешейки, но при менее дифференцированных формах рака, у лиц пожилого возраста (особенно у мужчин) показана субтотальная резекция щитовидной железы, реже тиреоидэктомия. При II стадии

производится субтотальная резекция, реже тиреоидэктомия, при III стадии необходима тиреоидэктомия, при IV стадии с наличием отдаленных метастазов дифференцированных форм рака, но операбельной первичной опухоли может выполняться тиреоидэктомия с последующим использованием радиоактивного йода. У больных пожилого возраста и после обширных оперативных вмешательств показано наложение трахеостомы в целях профилактики дыхательной недостаточности. (В.О.Ольшанский с соавт., 1989, Е.А.Валдина, 1993, Л.М.Камардин с соавт. 1990, А.И.Пачес с соавт., 2000, Е.Г.Матякин, 2004, Г.Б.Адилбаев, 2006, Grant C. et. al., 1988, Samaan N.A. et. al., 1992, Woeber A., 1995).

Паллиативные оперативные вмешательства выполняются в основном при недифференцированных формах из А- и В клеток в плане химиолучевого лечения.

Наиболее эффективным методом лечения регионарных метастазов является хирургическое вмешательство. В настоящее время при удалении метастазов на шею используются 2 варианта вмешательств:

- 1) операция Крайля, предложенная автором в 1906 году;
- 2) фасциально-фулярное иссечение клетчатки шеи, разработанное в конце 60-х годов XX в. в ГУ РОНЦ им. Н.Н.Блохина РАМН.

Обе эти операции имеют строгие показания к выполнению.

**Операция Крайля** производится при метастазах, спаянных с анатомическими образованиями шеи (внутренней яремной веной, грудино-ключично-сосцевидной мышцей, добавочным и блуждающим нервами). При этой операции помимо удаления клетчатки и лимфатических узлов шеи, производится резекция грудино-ключично-сосцевидной мышцы, внутренней яремной вены, добавочного нерва и, в классическом варианте, заднего брюшка двубрюшной и шилоподъязычной мышц. Иногда при распространенном метастатическом поражении резецируется блуждающий нерв, симпатический шейный ствол и лестничные мышцы с покрывающей их 5 фасцией шеи, наружная сонная артерия.

**Фасциально-фулярное иссечение клетчатки шеи** – это более функциональная операция, при которой сохраняются вышеуказанные анатомические образования шеи, удаляемой при операции Крайля. Она выполняется при наличии метастазов в лимфатических узлах, не спаянных с анатомическими образованиями шеи, а также при так называемых превентивных операциях, т.е. в случаях, когда лимфатические узлы шеи не пальпируются.

Большинство специалистов, занимающиеся лечением рака щитовидной железы рекомендуют осуществление превентивного фасциально-фулярного иссечения клетчатки шеи при медулярном и недифференцированном раке, а при высокодифференцированных решительно выступают против такой операции. Однако в последние годы в литературе появились сообщения в пользу выполнения превентивной лимфодиссекции при папиллярном раке щитовидной железы.

Так, Ш. Ногури (2003), имеющий опыт выполнения модифицированных шейных лимфодиссекций (вариант фасциально-фулярного иссечения клетчатки шеи) сообщил: из 1160 пациентов с папиллярным раком щитовидной железы, не имевших до операции ни клинически, ни макроскопически определяемых метастазов в регионарных лимфатических узлах, у 984 (84,8%) после тщательного гистологического исследования выявлены метастазы. Из 264 наблюдений выполнения центральной лимфодиссекции в 46 (17,2%) случаях были обнаружены метастазы в лимфатических узлах. На основании собствен-

ного опыта Ш. Ногуги считает необходимым выполнение превентивных операций при высокодифференцированных аденокарциномах щитовидной железы.

**Методика операции:** разрез производится от сосцевидного отростка и далее идет вниз по заднему краю грудино-ключично-сосцевидной мышцы. В подключичной области он продолжается по нижней шейной складке до переднего края грудино-ключично-сосцевидной мышцы с противоположной стороны. Кожные лоскуты отсепарировываются в стороны и грудино-ключично-сосцевидная мышца отводится наружу. После операции на щитовидной железе производится удаление клетчатки и лимфатических узлов надключичной области, бокового треугольника шеи, лимфатических узлов и клетчатки вдоль глубокой яремной вены, а также клетчатки аксессуарной области. Клетчатка и лимфатические узлы подчелюстной и подбородочной областей не удаляются. Одновременно с удалением первичного очага удаляется клетчатка и лимфатические узлы паратрахеальной и претрахеальной зон, а также преларингеальные узлы.

При наличии метастазов в области передневерхнего средостения часто имеется возможность мобилизовать эти узлы через яремную вырезку грудины, однако при этом не всегда удается полностью удалить все лимфатические узлы с окружающей клетчаткой. Поэтому приходится производить стернотомию. Опытном удалении метастатических лимфатических узлов с окружающей клетчаткой рака щитовидной железы, располагающихся в верхней грудной апертуре, имеют немногие специализированные клиники, так как такие оперативные вмешательства выполняются как на шее, так и в средостении и носят комбинированный характер.

На Российском онкологическом симпозиуме с международным участием в июле 2003 г. академик РАН, РАМН М.И. Давыдов сообщил результаты 32 больных раком щитовидной железы с метастазами в лимфатических узлах средостения, которым комбинированным доступом успешно выполнены расширенная тиреоидэктомия с шейно-средостенной лимфодиссекцией.

Хирургические вмешательства при рецидивах и после нерадикальных операций имеют свои особенности. При рецидивах опухолевое поражение, как правило, бывает более распространенным, чем при первичной опухоли. Кроме того, значительные трудности при операции обусловлены выраженными рубцовыми изменениями в окружающих тканях. Это касается и операций, выполняемых после нерадикальных оперативных вмешательств. К нерадикальным операциям относятся оперативные вмешательства типа энуклеация, энуклеация – резекция, интракапсулярная резекция доли щитовидной железы. Если у больного после недавно проведенного оперативного вмешательства имеется уплотнение в области операционного рубца или увеличенные лимфатические узлы в области шеи необходимо проводить радиоизотопное исследование, УЗИ и тонкоигольную пункционную биопсию. В случае подтверждения продолженного роста или рецидива при отсутствии отдаленных метастазов, больной подлежит проведению повторной операции.

Особенностью оперативного вмешательства при рецидивах рака щитовидной железы и после экономных операций является необходимость обязательного включения в блок удаляемых тканей передних длинных мышц шеи и осуществления, так называемую, переднюю шейную лимфодиссекцию – удаление паратрахеальной, претрахеальной клетчатки с находящимися в ней лимфатическими узлами. Данная тактика обусловлена тем, что при повторных операциях вероятность реализации регионарных метастазов в этой зоне увеличивается.

**Лучевая терапия** при раке щитовидной железы по радикальной программе не применяется по двум причинам. Во-первых, дифференцированные формы рака щитовидной железы из А- и В-клеток, составляющих более 70-75% от всех форм, малочувствительные к лучевому воздействию, во-вторых, особенности расположения щитовидной железы создают сложные условия для подведения к очагу больших доз, так как в зону облучения наряду с щитовидной железой и ее регионарных лимфатических узлов на шею попадают легко ранимые органы (гортань, трахея), у которых при дозе лучистой энергии свыше 40 Гр. часто развивается отек гортани и трахеи. В связи с этим лучевая терапия при раке применяется в плане комбинированного лечения в пред- и послеоперационном периодах при анаплазированных гистологических формах.

Дистанционная гамма-терапия в предоперационном периоде осуществляется у больных с местно-распространенным первичным или рецидивным опухолевым процессом в условиях сомнительности выполнения радикальной операции. Она осуществляется использованием одного переднего фигурного поля при разовой очаговой дозе 2 Гр. 5 раз в неделю до суммарной очаговой дозы 30-40 Гр. за 3-4 недели (Е.С. Киселева, 1971), а оперативное вмешательство производится через 2 недели после последнего сеанса облучения.

Послеоперационное облучение применяется при нарушении абластики во время операции, при сомнении оперирующего хирурга в радикальности выполненной операции. При этом в зону облучения включают ложе удаленной щитовидной железы и все области регионарного лимфооттока на шею и область переднего средостения. Облучение проводят с одного фигурного поля, захватывающего все указанные зоны, применением свинцового блока на область гортани. Разовая доза 2 Гр., СОД 45-50 Гр.

**Лечение радиоактивным йодом ( $^{131}\text{J}$ )** рака щитовидной железы впервые применил Keston в 1942 г. Основным принципом его применения является уничтожение остатков тиреоидной ткани (абляция) после хирургического лечения, йодопозитивных метастазов, рецидивов и резидуальных карцином.

Обязательные условия для радиойодтерапии:

1) Полное или почти полное хирургическое удаление щитовидной железы и регионарных метастазов.

2) Отмена заместительной гормонотерапии тиреотропными гормонами на 3-4 недели после операции.

3) Уровень тиреотропного гормона передней доли гипофиза должен быть больше 30 МЕДл.

4) Предварительный радиойод тест, который проводится у больных папиллярным и фолликулярным раком щитовидной железы в следующих случаях:

- До операции обнаружены отдаленные метастазы в легких или костях и в других органах и тканях;

- У лиц, при доказанном экстратиреоидном распространении опухоли и множественных метастазов.

**Методика радиойод теста и ее оценка.** За 30 минут до приема радиоактивного йода назначаются средства, обволакивающие слизистую оболочку желудка и антиспазматические средства. Через рот дается радиоактивный йод ( $^{131}\text{J}$ ) с активностью от 3 до 10 Мвк. Если через 24 часа в области шеи накапливается более 20%  $^{131}\text{J}$ , то возникает необходимость повторного оперативного вмешательства для удаления ре-

зидуальной тиреоидной ткани. Если накопление  $^{131}\text{J}$  в остатках тиреоидной ткани выше 1%, то показан абляционный курс радиойодтерапии.

Через 72 часа после приема  $^{131}\text{J}$  назначается тиротоксин per os из расчета 2, 5 мкг на кг веса тела утром за 30 минут до еды. Сцинтиграфия проводится на 4-8 день после приема радиоактивного йода при остаточной активности в теле 40-100 МБК, с помощью которой могут быть обнаружены остатки ткани на шее, метастазы в легких, костях и других органах. Если метастазов, накапливающих  $^{131}\text{J}$  не обнаруживается ( $M_0$ ), то радиойодтерапию не следует проводить, а в случае наличия – повторная радиойодтерапия проводится через 3 месяца. Что касается дозировки радиоактивного йода, то в этом вопросе нет единого мнения. Е.С.Киселева и Р.Л.Седракьян (1975) выявили эффективность разовыми активностями в 50-100 мк Ки с интервалом 3 мес. Суммарная активность составила 715 мк Ки. В настоящее время большинство зарубежных авторов применяют более высокие терапевтические разовые активности – 100-250 мк Ки и всего 3-5 таких доз с перерывами в несколько месяцев. Между курсами лечения проводят заместительную терапию тиреоидными гормонами, которую прекращают за 3-4 недели до начала очередного лечения (Е.Г.Матякин, 2004).

**Лекарственное лечение.** Рак щитовидной железы относится к категории злокачественных опухолей, на который противоопухолевые лекарственные препараты оказывают незначительное терапевтическое действие. По сводным данным литературы, положительная реакция рака щитовидной железы на различные лекарственные препараты ограничена в пределах 10-15%. При этом наибольшей эффективностью обладают доксорубин и фармрубин (около 30% эффективности). Комбинация доксорубина с цисплатином имеет преимущество перед применением одного доксорубина (С.П.Федотенко, 2005). При медуллярной и недифференцированной формах рака щитовидной железы в различных комбинациях используются следующие препараты: доксорубин, цисплатин, блеомицин, циклофосамид. Чаще этих препаратов в различных сочетаниях применяют после паллиативной операции по поводу анапластических форм рака.

На сегодняшний день обнадеживают результаты применения паклитаксела в сочетании с гиперфракционированной лучевой терапией (Шаха с соавт., 2003). Однако вопросы химиолучевого лечения при раке щитовидной железы все еще остаются предметом дальнейшего изучения.

Показаниями к проведению полихимиотерапии являются:

- Неоперабельный медуллярный или недифференцированный рак;
- Быстро растущие рецидивы и наличие метастазов в отдаленных органах указанных гистологических форм;
- Недифференцированный рак после операции.

Наиболее эффективный режим полихимиотерапии при раке щитовидной железы (С.П.Федотенко, 2005):

1. Доксорубин – 60 мг/м<sup>2</sup> в/в в 1-й день.  
Цисплатин – 40 мг/м<sup>2</sup> в/в в 1-й день.  
Повторные курсы проводятся через 3 недели.
2. Доксорубин – 70 мг/м<sup>2</sup> в/в в 1-й день.  
Блеомицин 15 мг в/в с 1-го по 5-й день.  
Винкристин 1.4 мг/м<sup>2</sup> в/в в 1-й и 8-й дни.  
Повторные курсы проводятся через 3 недели.



3. Дакарбазин – 200 мг/м<sup>2</sup> в/в в 1, 2, 3-й день.  
Фармрубицин – 25 мг/м<sup>2</sup> в/в в 1, 2, 3-й день.  
Фторурацил – 250 мг/м<sup>2</sup> в/в в 1, 2, 3-й день.  
Повторные курсы проводятся через 3 недели.

При местно-распространенных анапластических формах целесообразно проведение курсов регионарной внутриартериальной химиотерапии через катетеризованный щито-шейный ствол.

**Гормонотерапия** рака щитовидной железы проводят гормонами щитовидной железы (тиреоидин, трийодтиронин, тиреокомб и др.) в индивидуально подобранных дозах. Она имеет большое значение в профилактике рецидивирования процесса и более полном восстановлении трудоспособности больных после радикального хирургического лечения. Кроме того, при отсутствии йодконцентрирующей активности отдаленных метастазов рака щитовидной железы (особенно при дифференцированных формах рака) и для торможения роста местно-распространенной неоперабельной опухоли проводят гормонотерапию препаратами щитовидной железы в максимально больших дозах, переносимых больных, т.е. в супрессивных дозах. Чаще применяют тироксин. Гормонотерапия тироксином в супрессивной дозе применяется как компонент комплексного лечения больных раком щитовидной железы после тиреоидэктомии с целью подавления секреции тиреотропного гормона (ТТГ) передней доли гипофиза. Доказано, что ТТГ является фактором роста папиллярного и фолликулярного рака щитовидной железы. Подавление секреции ТТГ уменьшает риск рецидива в тиреотропной ткани и снижает вероятность возникновения отдаленных метастазов, поэтому применение супрессивной тироксинотерапии показано больным папиллярным и фолликулярным раком независимо от объема произведенной операции. Для достижения супрессивного эффекта тироксин назначается из расчета 2,5 мкг на 1 кг массы тела. Нормальной концентрацией ТТГ в крови считается 5,0 мU/l. При применении гормонотерапии уровень ТТГ должен находиться в пределах 0,1-0,3 мU/l. Исследование его концентрации должно осуществляться каждые 3 месяца в течение первого года после операции. В последние сроки – не реже 2 раз в год. Эффективность супрессивной тироксинотерапии оценивается по результатам радиоiodдиагностики, скинтографии, уровня тиреоглобулина в крови, УЗИ шеи, рентгенографии легких.

В результате длительного применения высоких доз тироксина возможно развитие гипертиреоза, остеопороза и нарушение функции сердца. При возникновении указанных осложнений следует переходить на заместительную терапию. Заместительная гормонотерапия (ЗГТ) применяется у больных раком щитовидной железы в послеоперационном периоде, независимо от гистологической формы опухоли и объема произведенной операции, если у них возникает гипотиреозное состояние. Уровень тироксина в крови должен находиться в пределах 0,5-5,0 мЕД/л. Рекомендуемая ориентировочная доза 1,6 мкг на 1 кг веса больных. Контроль за уровнем ТТГ в крови 1 раз в полгода. Заместительная терапия проводится пожизненно.

#### **Лечение дифференцированных форм рака щитовидной железы в зависимости от стадии**

**I стадия** – лечение хирургическое, объем операции – экстрафасциальная гемитиреоидэктомия с перешейком. Заместительная гормонотерапия тиреотропными препаратами.

**II-A стадия** – лечение хирургическое, объем операции – экстрафасциальная субтотальная тиреоидэктомия, при которой осуществляется полное удаление пораженной доли с перешейком и субтотальная резекция противоположной доли железы, одновременно производится превентивное фасциально-футлярное иссечение клетчатки шеи на стороне поражения. Заместительная гормонотерапия тиреотропными препаратами.

**II-B стадия** – лечение такое же, как II A стадия, но в обязательном порядке производится фасциально-футлярное иссечение клетчатки шеи. Заместительная гормонотерапия тиреотропными препаратами.

**III-A стадия** – лечение комбинированное или комплексное: предоперационная дистанционная гамматерапия на область первичного очага и зоны регионарного метастазирования на шее и передне-верхнем средостении. Разовая доза 2 Гр. 5 раз в неделю в суммарной очаговой дозе 36-40 Гр. Через 2 недели – радикальная операция экстрафасциальная тотальная тиреоидэктомия и превентивное фасциально-футлярное иссечение клетчатки шеи, супрессивная тироксинотерапия.

**III-B стадия** – лечение комбинированное или комплексное: предоперационная дистанционная гамматерапия в такой же дозе, через две недели экстрафасциальная тотальная тиреоидэктомия с одномоментным одно- или двухсторонним фасциально-футлярным иссечением клетчатки шеи или операция Крайля. Супрессивная гормонотерапия тиреотропными препаратами.

**IV-A стадия** – лечение комплексное: при вколоченной местно-распространенной опухоли лечение начинают с дистанционной лучевой терапии разовой дозой 2 Гр. Если через 2 недели при суммарной очаговой дозе 40 Гр. отмечается некоторое уменьшение опухоли в размере и появляется подвижность, то производят расширенную тиреоидэктомию. В случае отсутствия такой возможности продолжают лучевую терапию до появления побочной реакции (как расщепленный курс) и проводится гормонотерапия тироксином в максимально переносимых дозах.

**IV-B стадия** – в случае технической возможности осуществляют тотальную или расширенную тиреоидэктомию с последующим проведением радиойодтерапии, супрессивной гормонотерапии тироксином, или проводят паллиативную лучевую терапию.

### **Лечение медуллярного рака щитовидной железы в зависимости от стадии**

**I стадия** – лечение комбинированное: предоперационная дистанционная гамматерапия интенсивно-концентрированным методом – по 4 Гр. ежедневно до СОД 20 Гр., через 1-3 дня экстрафасциальная гемитиреоидэктомия с перешейком или субтотальная тиреоидэктомия. Заместительная гормонотерапия тиреотропными препаратами.

**II A – стадия** – лечение комбинированное: предоперационная дистанционная гамматерапия интенсивно-концентрированным методом – по 4 Гр. ежедневно до СОД 20 Гр., через 1-3 дня экстрафасциальная субтотальная тиреоидэктомия или тотальная тиреоидэктомия с превентивным фасциально-футлярным иссечением клетчатки шеи. Супрессивная или заместительная гормонотерапия.

**II B – стадия** – лечение комбинированное: предоперационная дистанционная гамматерапия интенсивно-концентрированным методом, через 1-3 дня экстрафасциальная субтотальная тиреоидэктомия или тотальная тиреоидэктомия с фасциально-футлярным иссечением клетчатки шеи. Супрессивная или заместительная гормонотерапия.

**III A – стадия** – лечение комплексное: предоперационная дистанционная гамматерапия разовой дозой 2 Гр. до СОД 40 Гр., через 2 недели – расширенная или типич-

ная тиреоидэктомия с превентивным фасциально-футлярным иссечением клетчатки шеи, в случае возникновения сомнения в радикальности операции проводят лучевую терапию в послеоперационном периоде, после чего 2-3 курса адьювантной полихимиотерапии. Супрассивная или заместительная гормонотерапия тиреотропными препаратами.

**III В – стадия** – лечение такое же, как при III А – стадии, но в обязательном порядке производят операцию Крайла в типичном или в расширенном варианте.

**IV – А, В стадиях** – лечение комплексное: паллиативная химиолучевая, полихимиотерапия или симптоматическая терапия. Уместно начинать лечение с внутриартериальной инфузионной химиотерапией, в случае положительного ответа опухоли подключается дистанционная гамма-терапия, затем в случае технической возможности производят типичную или расширенную тиреоидэктомию и отсроченную операцию Крайла с последующим продолжением адьювантных курсов полихимиотерапии и супрессивной или заместительной гормонотерапии. При генерализованных формах проводят полихимиотерапию в различных вариантах и режимах.

### **Лечение недифференцированного рака**

Недифференцированный рак во всех случаях считается IV стадией заболевания, поэтому выбор эффективного метода лечения крайне сложен, так как почти все больные, вне зависимости от примененного метода лечения, погибают в течение первого года. Тем не менее, по мере возможности, используется химиолучевое лечение. В случае достижения полной или значительной регрессии опухоли, выполняют тотальную или расширенную тиреоидэктомию, затем проводят химиотерапию, что может улучшить выживаемость больных. По мнению Н.Шаха с соавт. 2003 г., обнадеживают результаты применения паклитаксела в сочетании с гиперфракционированной лучевой терапией. С.П.Федотченко, 2005, рекомендует применение полихимиотерапии доксорубицином, цисплатином, блеомицином, циклофосфамидом в различных сочетаниях и режимах, также уместно применять внутриартериальную инфузионную химиотерапию. Применение радиоактивного йода и гормонотерапии считается бесперспективным.

## **27.12 Отдаленные результаты лечения**

Отдаленные результаты лечения рака щитовидной железы в целом благоприятны, однако выживаемость больных зависит от гистологической формы и стадии распространенности опухоли. Среди всех гистологических форм рака щитовидной железы самой прогностически благоприятной формой является папиллярный рак, далее фолликулярный, медуллярный, а наихудшей формой – недифференцированный рак.

По данным В.О.Ольшанского с соавт. (1989), у первично радикально леченных 427 больных с дифференцированными формами рака щитовидной железы в I и II стадиях 5-летняя выживаемость равнялась 96%, в III стадии с применением комбинированного метода – 83,3%, в этой же стадии с наличием метастазов в регионарных лимфатических узлах – 66,3%, в IV стадии с метастазами в кости и легкие при применении комплексного лечения 5-летняя выживаемость – 48,1%. По данным А.И.Пачес, Р.М.Пропп (2005) среди более 1 тыс. больных, пролеченных в зависимости от основных прогностических факторов в ГУ РОНЦ им. Н.Н.Блохина РАМН, 5-летняя выживаемость при папиллярной аденокарциноме составила 95,3%, фолликулярной

аденокарциноме – 90,1%, при медуллярном раке – 87,2%, а при недифференцированном раке никто не прожил более 5 лет. А.Ф.Романишин с соавт. (2003) приводят данные о том, что у 83 больных с медуллярным раком щитовидной железы 5 и более лет прожили 78,8%, а в группе больных, перенесших органосохраняющие операции при I и II стадиях – 89,4%, после тиреоидэктомии в плане комбинированного лечения – 51,4%.

Такие хорошие показатели выживаемости больных раком щитовидной железы после примененных методов лечения, на наш взгляд, обусловлены тем, что, во-первых, данный вид рака относится к визуально-доступным локализациям злокачественной опухоли, поэтому у большинства больных (60-70%) диагноз устанавливается в I и II стадиях; во-вторых, среди больных, подвергавшихся лечению, подавляющее большинство (более 80%) имели прогностически благоприятную гистологическую форму, т.е. высокодифференцированные папиллярные и фолликулярные формы, склонные к местно-регионарному распространению; в-третьих, совершенствованием и оптимизацией методов лечения.

### 27.13 Реабилитация и диспансеризация

В настоящее время применяемые хирургические методы лечения, особенно сопровождающиеся операцией Крайла, неизбежно оставляют заметный косметический дефект в области передней и боковых поверхностей шеи, а случайные повреждения возвратного нерва – нарушение фонации, верхнего гортанного нерва – нарушение глотания жидкой пищи и поперхивание, которые в принципе не мешают сохранению общей трудоспособности. При проведении соответствующей тренировочной работы постепенно фонация улучшается, поперхивание исчезает. Среди пролеченных больных лишь 1,3% становится инвалидами. Больные, перенесшие тиреоидэктомию или субтотальную тиреоидэктомию, нуждаются в заместительной гормонотерапии тиреотропными препаратами на протяжении продолжительного времени. Других реабилитационных мер обычно не требуется.

Диспансеризация излеченных больных производится в сроки, общие для всех больных III клинической группы. Для диагностики рецидива производят осмотр, пальпацию остатка щитовидной железы и области послеоперационного рубца, регионарных зон метастазирования. Производят флюорографию грудной клетки в двух проекциях, при необходимости – УЗИ, радиоизотопное исследование. При папиллярном и фолликулярном раке определяют уровень тиреоглобулина.

### 27.14 Использованная литература

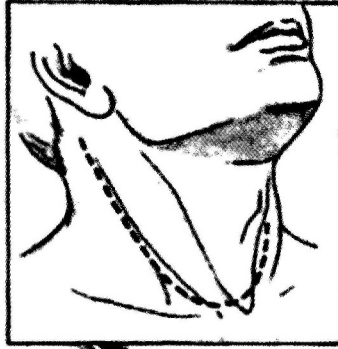
1. Адильбаев Г.Б. Диагностика и лечение рака щитовидной железы (методические рекомендации). Алматы. 2006, с. 18.
2. Адильбаев Г.Б., Камбаров М.Е., Турекеев А. Повторные операции при раке щитовидной железы. //Онкология и радиология Казахстана, 2004, № 3. с. 67-70.
3. Агеев И.С., Демидов В.П. Онкоэпидемиологический подход к раннему раку щитовидной железы в условиях зобной эндемии. Актуальн. вопросы диагностики и лечения злокачественных опухолей головы и шеи. М., 1991, с. 103-106.
4. Аксель Е.М., Давыдов М.И. Злокачественные новообразования в России и странах СНГ в 2002 г. Под ред. Давыдова М.И. и Аксель Е.М. ГУРОНЦ им. Н.Н.Блохина РАМН. М., Международное информационное агентство. 2004, с. 279.

5. Арзыкулов Ж.А., Сейтказина Г.Д., Игисинов С.И. и др. Показатели онкологической службы в Республике Казахстан за 2005 г. (статистические материалы), Алматы. 2006, 55 с.
6. Балаева Л.С., Цымлякова Л.М., Сипягина А.Е. и др. Итоги длительного динамического наблюдения за состоянием здоровья детей, подвергавшихся радиационному воздействию в результате аварии на ЧАЭС Тезисы докл. Всероссийской конф. "Радиологические медицинские и социально-экономические последствия аварии Чернобыльской АЭС" М., 1995, с. 21-25.
7. Блувштейн Г.А., Скопец М.Д., Раскин М.А. Повторные операции у больных раком щитовидной железы. Актуальные вопросы диагностики и лечения злокачественных опухолей головы и шеи. М., 1991, с. 129-130.
8. Валдина Е.А. Заболевание щитовидной железы (хирургические аспекты). М., 1993.
9. Ганцев Ш.Х. Рак щитовидной железы. В учебн.: "Онкология", М., 2004, с. 215-223.
10. Гольберт З.В., Франк Г.А. Ранние формы рака щитовидной железы (понятие морфогенез, морфология, классификация). Итоги науки и техники. Серия Онкология. М., 1980, т. II, с. 21-56.
11. Демидов В.Г., Сергеев С.А., Панов Е.Д. Ошибки в диагностике и лечении рака щитовидной железы. //Вопр. онкологии, 1990, № 5. с. 368-372.
12. Камардин Л.Н., Романчичин А.Ф. Клинико-морфологические особенности рака в зобной измененной щитовидной железе и его хирургическое лечение. //Вопр. онкологии, 1990, № 3, с. 342-346.
13. Краевский Н.А., Смоляников А.В., Саркисов Д.С. Руководство по патолого-анатомической диагностике опухолей человека. 4-ое изд. М., "Медицина", 1993, 486 с.
14. Лихорадова Л.Ф. Лечение больных раком щитовидной железы после нерадикальных операций. Дисс. канд. М., 1984.
15. Матякин Е.Г. Рак щитовидной железы. В кн.: Энциклопедия клинической онкологии. М., 2004, с. 191-195.
16. Никитина Н.И. Цитологический метод в диагностике рака и некоторых поражений щитовидной железы. Дисс. докт. 1972.
17. Ольшанский В.О., Демидова В.П., Воронецкий И.Б. Рак щитовидной железы. В рук.: "Комбинированное и комплексное лечение больных со злокачественными опухолями". М., "Медицина". 1989, с. 180-192.
18. Павловский Н.П. и др. Озлечение зоба. Хирургия, 1989. № 5, с. 22-25
19. Пачес А.И., Пропп Р.М., Шенталь В.В. и др. Проблема рака щитовидной железы: диагностика и лечение. //Вестник ВОНЦ АМН СССР, 1990, №1, с. 37-40.
20. Пачес А.И., Пропп Р.М. Рак щитовидной железы. В кн.: "Опухоли головы и шеи", М., 2000. с. 379-407.
21. Поляков В.Г., Заева Г.Е., Лебединский А.В. Дифференциальная диагностика новообразований щитовидной железы Матер. Симпозиума "Злокачественные опухоли головы и шеи у детей". М., 1993, с. 29-30.
22. Сергеев А.С., Попова А.А., Солдатов И.В. и др. Непосредственные результаты кооперированных рандомизированных исследований по комбинированному и хирургическому лечению больных дифференцированным раком щитовидной железы II б - III б стадий. Сб. научных трудов "Актуальные вопросы диагностики и лечения злокачественных опухолей головы и шеи". М., 1991, с. 122-125.
23. Точилин В.И., Володченко Н.П. Дифференциальная диагностика рака щитовидной железы. //Клиническая хирургия, 1989, № 12, с. 8-10.
24. Точилин В.И. Узловой зоб и рак щитовидной железы. //Вестн. хирургии им. Грекова, 1989, № 11, с. 18-19.

25. Трапезников Н.Н., Шайн А.А. Рак щитовидной железы. В учебн.: "Онкология", М., "Медицина", 1992, с. 145-155.
26. Трунина А.А., Ткаченко С.К., Соломина В.Ф. Злокачественные опухоли щитовидной железы (метод. рекомендации). Алматы. 1976, с. 20.
27. Фалилеев Г.В. Злокачественные опухоли щитовидной железы. В рук. "Клиническая онкология", т.1. М., "Медицина". 1979. с. 579-600.
28. Федотченко С.П. Злокачественные эпителиальные опухоли головы и шеи (лечение рака щитовидной железы). В рук.: "Химиотерапия опухолевых заболеваний" под ред. Р.И.Переводчиковой М., 2005. с. 191-195.
29. Шолохов В.Н., Миронова Г.Т., Глазкова Т.Т. и др. Роль, место и информативность ультразвукового исследования в дифференциальной диагностике заболеваний щитовидной железы. Сб. научн. трудов "Опухоли головы и шеи". М. 1993. с. 21-22.
30. Bell R. Thyroid carcinoma. //Surg.Clin-worth, 1986 № 66 p. 13-30.
31. Cady B., Rossi R. An Expanded view of risk-group definition in differentiated thyroid carcinoma. Surg, 1988 v. 104 №6 p. 947-953.
32. Fraker L. Radiation exposure and other factors that predispose to human thyroid neoplasia. The Surgical Clinical of North America, 1995. v. 75 p 3 p.365-375.
33. GLOBOCAN – 2000 – Cancer Incidence Mortality and Prevalence WorldWaide, Version 1,0 IARC// Cancer Base, №5, Lyon, IARC Press, 2001.
34. Grant C., Hay L, Gough Ir. Local recurrence in papillary thyroid carcinoma. Surgery, 1988. Vol. 104, №6 p. 954-962.
35. Hedinger C., Williams E., Sobin L. The WHO histological classification of thyroid tumors – a commentary on the second edition. Cancer 1989 vol. 63 № 5 p 908-911.
36. Hossein Gharib, William M., McConey et. al. Medulary Thyroid carcinoma. Clinico- patologic features and long-term follow-up of 65 patients treated during 1946-through 1970. // Mayo Clin. Proc., 1992 v. 67 №7 p. 934-940.
37. Jan Tennyall. Goran Lundell, Arne Hallquist et al. Combined Doxorubicin, Hyperfractionated Radiotherapy and Surgery in anaplastic Thyroid carcinoma. Cancer, 1994. № 4 p. 1348-1354.
38. International Union Against Cancer (UICC) – TNM classification of malignant turours. 6 th. New. York- Wiley, 2002.
39. Moley F. Medulary thyroid cancer. // The Surgical clinical of North America – 1995 vol. 75 № 3 p.405-430.
40. Nomori H., Kobayashi K., Ishiara T. Thyroid carcinoma infiltrating the trachea. // J. Surg.Oncol, 1990, № 44 № 2 p. 78-83.
41. Samaan N.A., Schultz P.N. et. al. Results of varios modalities of treatment of differentiated thyroid carcinoma: a retrospective rewiw of 1599 patients. // J.Clin.Endocrin, 1992 v. 75 № 4 p. 714-720.
42. Vamamto J., Maeda T., Jrumi K. Occult papillary carcinoma of the tyroid. // Cancer, 1990. v. 65, № 5 p. 1173-1179.
43. Woeber A. Cost-Effective Evaluation of the patient with a Thyroid Nodulle. //The Surgical Clinical of North America. 1995 v. 75 № 3 p. 357-363.

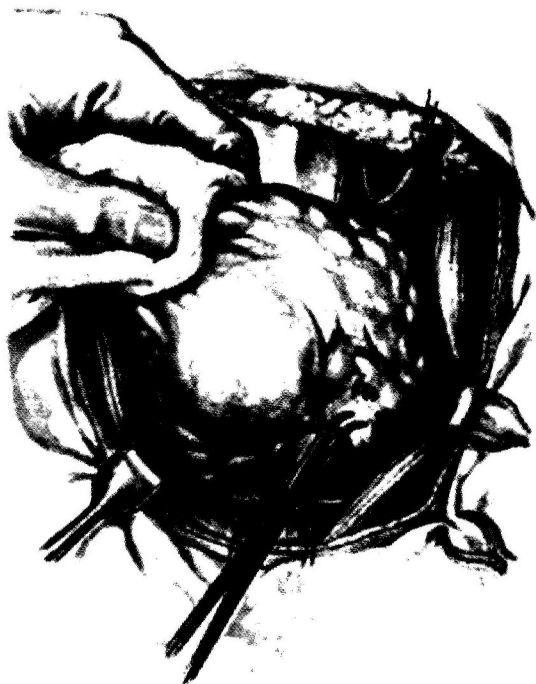## 27.15 Иллюстрационный материал к раку щитовидной железы

*Рис. 1. Тиреоидэктомия. Кожные лоскуты мобилизуют в указанных пределах. Границы иссекаемых тканей обозначены пунктиром. В рамке: разрез кожи*



*Рис. 2. Рассекают фасции, грудинощитовидную и грудиноподъязычную мышцы на уровне нижнего края щитовидной железы*

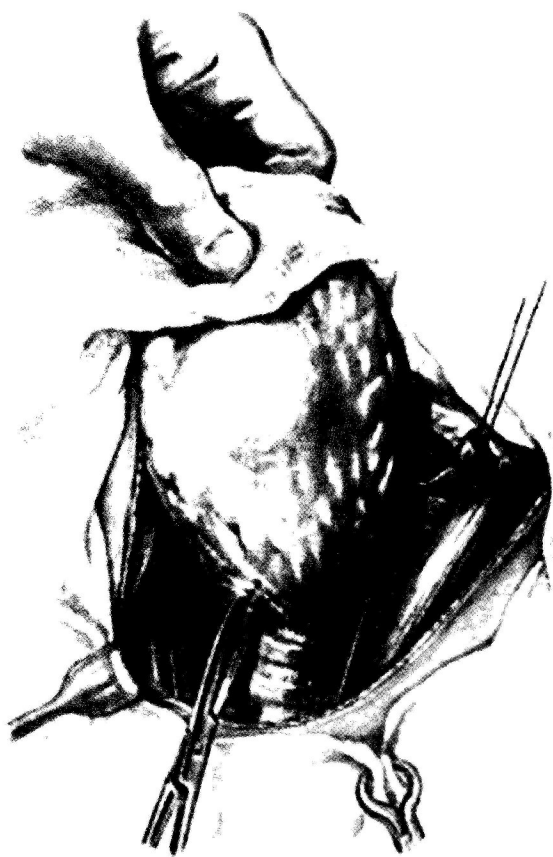
*Рис. 3. Пеноверхность щитовидной железы обнажают и мобилизуют ее здоровую (левую) долю. При этом широко иссекают паратрахеальную клетчатку и после перевязки верхней щитовидной артерии перевязывают нижнюю щитовидную артерию*




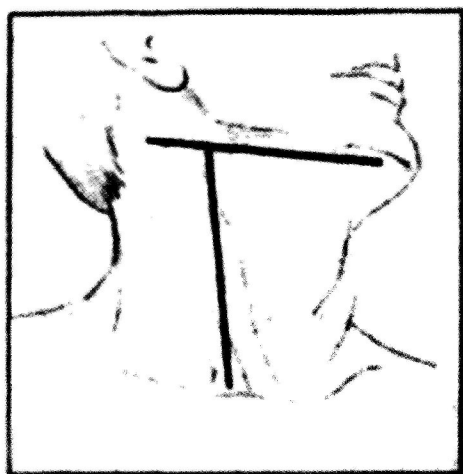
*Рис. 4. Выделяют левую долю щитовидной железы, сохраняя левый возвратный нерв*



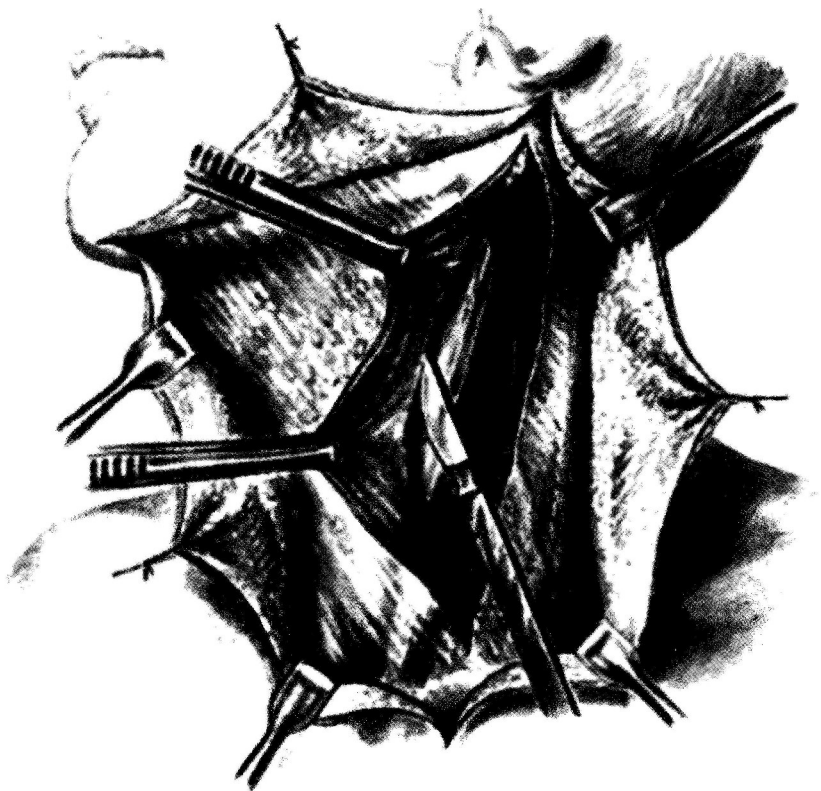
*Рис. 5. Отсекают от трахеи щитовидную железу*




*Рис. 6. Мобилизуют правую долю щитовидной железы, в которой располагается опухоль. Перевязывают нижнюю щитовидную артерию, сохраняя правый возвратный нерв*



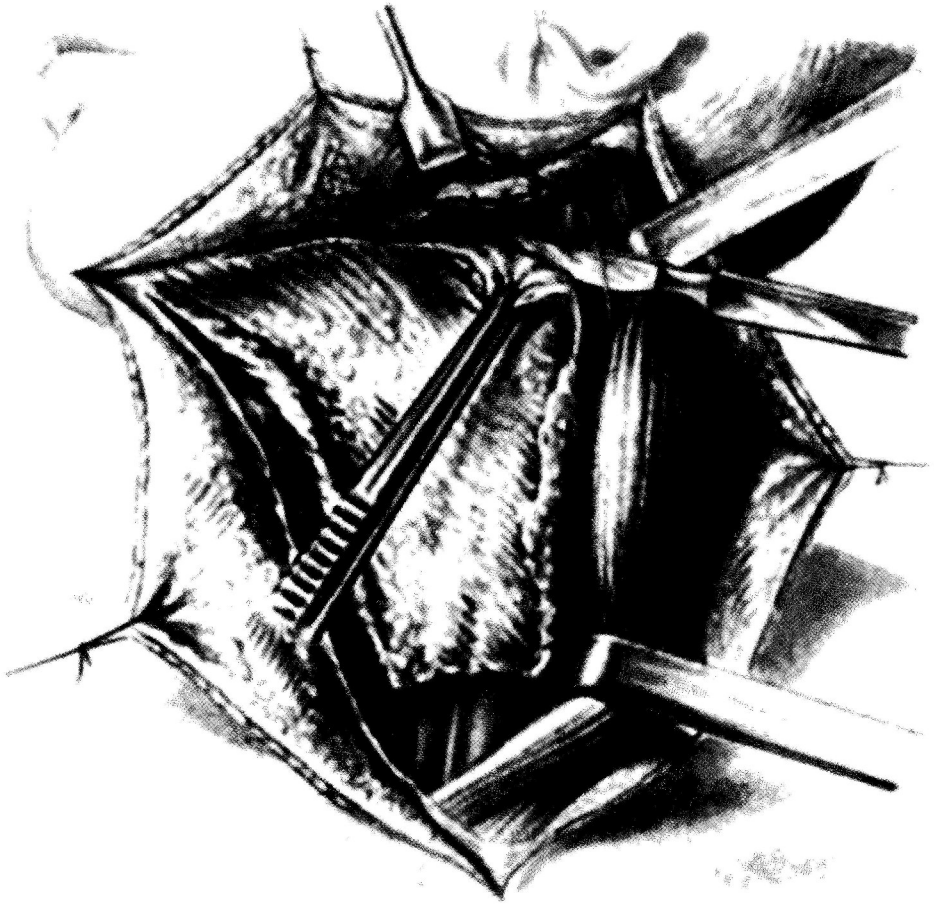
*Рис. 7. Фасциально-фулярное иссечение клетчатки шеи.  
Операционное поле после мобилизации кожных лоскутов  
с выделением границ иссекаемых тканей.  
В рамке разрез кожи*



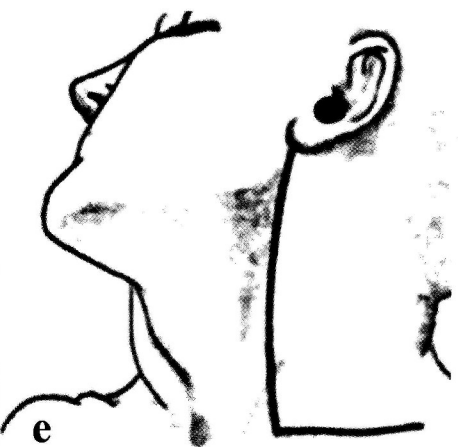
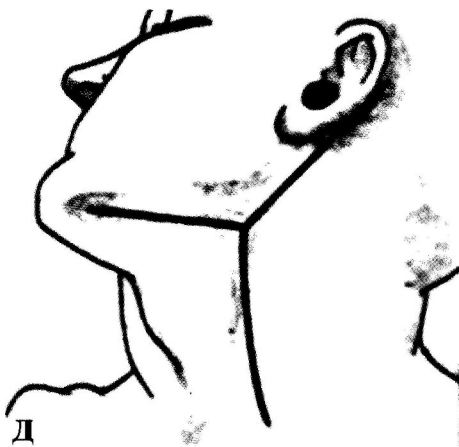
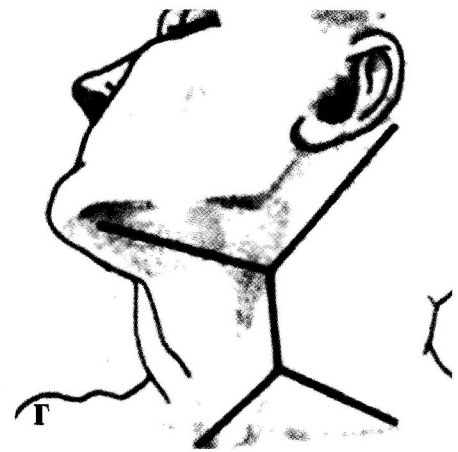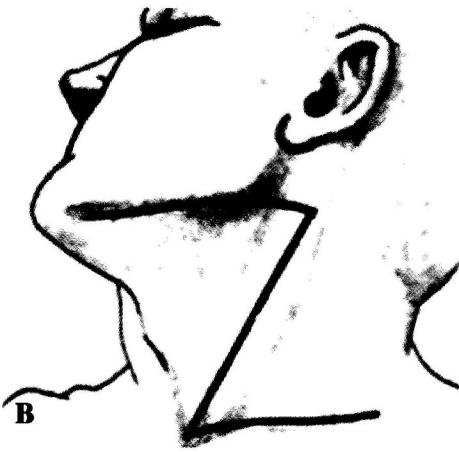
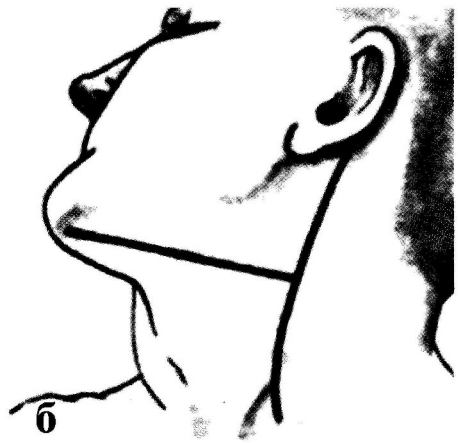
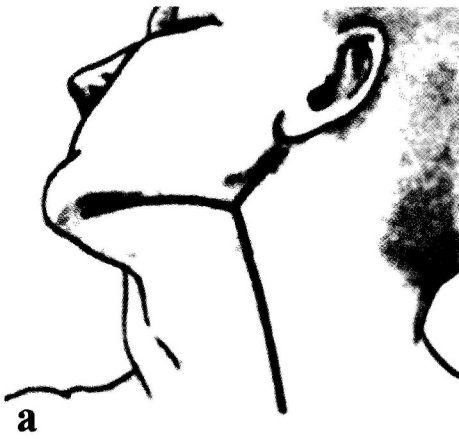
*Рис. 8. Грудинноключично-сосцевидную мышцу выделяют из фасциального ложа и максимально оттягивают*



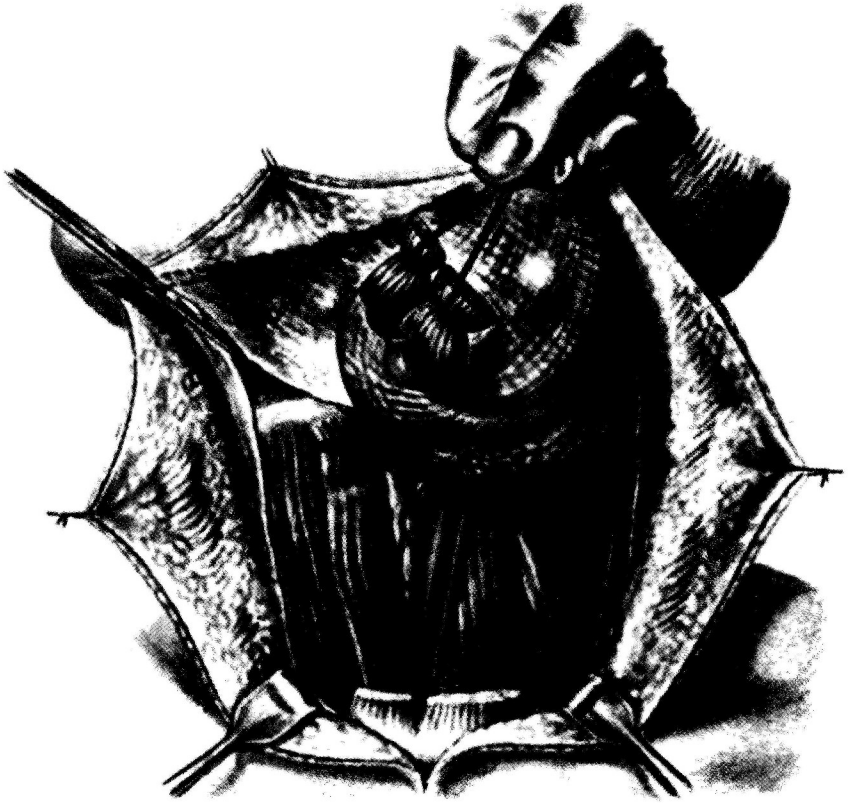*Рис. 9. Единым блоком отсекают клетчатку бокового треугольника шеи*




*Рис. 10. Резецируют нижний полюс околоушной слюнной железы, который вместе с клетчаткой и околоушными лимфатическими узлами оттягивают книзу. Заднее брюшко двубрюшной мышцы отводят кверху, добавочный нерв выделяют и приподнимают, клетчатку этой области удаляют*



*Рис. 11. Операция Крайля. Разрезы кожи при иссечении клетчатки шеи.  
а – по Крайлю; б – по Дюкену; в – по Брауну; г – по Мартину;  
д – по Кохеру; е – по Де-Кервену*



*Рис. 12. Рассекают фасции по средней линии шеи от подбородка до грудины и обнажают грудиноподъязычную мышцу*



*Рис. 13. Рассекают фасции вдоль трапецевидной мышцы и весь блок тканей поднимают кверху*